KARDİYOVASKÜLER CERRAHİ ASİSTANININ PRATİK YAKLAŞIM REHBERİ

Editörler

Rezan AKSOY
Murat SARĞIN
Cevdet Uğur KOÇOĞULLARI

Editör Yardımcıları

Nurefşan BİLİCİ
Mustafa AKSOY
Esat Gökhan KIRAL

© Copyright 2026

Bu kitabın, basım, yayın ve satış hakları Akademisyen Yayınevi'ne aittir. Anılan kuruluşun izni alınmadan kitabın tümü ya da bölümleri mekanik, elektronik, fotokopi, manyetik kağıt ve/veya başka yöntemlerle çoğaltılamaz, basılamaz, dağıtılamaz. Tablo, şekil ve grafikler izin alınmadan, ticari amaçlı kullanılamaz. Bu kitap T.C. Kültür Bakanlığı bandrolü ile satılmaktadır.

ISBN
978-625-362-347-0

Kitap Adı
Kardiyovasküler Cerrahi Asistanının Pratik Yaklaşım Rehberi

Editörler
Rezan AKSOY
ORCID iD: 0000-0003-4353-1322
Murat SARĞIN
ORCID iD: 0000-0002-4082-283X
Cevdet Uğur KOÇOĞULLARI
ORCID iD: 0000-0002-6303-2478

Editör Yardımcıları
Nurefşan BİLİCİ
ORCID iD: 0009–0004–0614–4790
Mustafa AKSOY
ORCID iD: 0009-0003-0435-6610
Esat Gökhan KIRAL
ORCID iD: 0000-0001-9691-6707

Yayın Koordinatörü
Yasin DİLMEN

Sayfa ve Kapak Tasarımı
Akademisyen Dizgi Ünitesi

Yayıncı Sertifika No
47518

Baskı ve Cilt
Vadi Matbaacılık

Bisac Code
MED000000

DOI
10.37609/akya.4461

Kütüphane Kimlik Kartı
Kardiyovasküler Cerrahi Asistanının Pratik Yaklaşım Rehberi / ed. Rezan Aksoy, Murat Sarğın, Cevdet Uğur Koçoğulları.
Ankara : Akademisyen Yayınevi Kitabevi, 2026.
318 s. : şekil. ; 160x235 mm.
Kaynakça var.
ISBN 9786253623470

UYARI

Bu üründe yer alan bilgiler sadece lisanslı tıbbi çalışanlar için kaynak olarak sunulmuştur. Herhangi bir konuda profesyonel tıbbi danışmanlık veya tıbbi tanı amacıyla kullanılmamalıdır. Akademisyen Kitabevi ve alıcı arasında herhangi bir şekilde doktor-hasta, terapist-hasta ve/veya başka bir sağlık sunum hizmeti ilişkisi oluşturmaz. Bu ürün profesyonel tıbbi kararların eşleniği veya yedeği değildir. Akademisyen Kitabevi ve bağlı şirketleri, yazarları, katılımcıları, partnerleri ve sponsorları ürün bilgilerine dayalı olarak yapılan bütün uygulamalardan doğan, insanlarda ve cihazlarda yaralanma ve/veya hasarlardan sorumlu değildir.

İlaçların veya başka kimyasalların reçete edildiği durumlarda, tavsiye edilen dozunu, ilacın uygulanacak süresi, yöntemi ve kontraendikasyonlarını belirlemek için, okuyucuya üretici tarafından her ilaca dair sunulan güncel ürün bilgisini kontrol etmesi tavsiye edilmektedir. Dozun ve hasta için en uygun tedavinin belirlenmesi, tedavi eden hekimin hastaya dair bilgi ve tecrübelerine dayanak oluşturması, hekimin kendi sorumluluğundadır.

Akademisyen Kitabevi, üçüncü bir taraf tarafından yapılan ürüne dair değişiklikler, tekrar paketlemeler ve özelleştirmelerden sorumlu değildir.

GENEL DAĞITIM

Akademisyen Yayınevi

Halk Sokak 5 / A Yenişehir / Ankara
Tel: 0312 431 16 33
siparis@akademisyen.com

www.akademisyen.com

ÖNSÖZ

Kalp ve damar cerrahisi eğitimi, teorik bilginin klinik uygulamayla eş zamanlı olarak edinildiği, yüksek sorumluluk gerektiren bir süreçtir. Bu süreçte asistanın ihtiyaç duyduğu bilgiye hızlı, doğru ve düzenli biçimde ulaşabilmesi, hem eğitimin niteliğini hem de hasta güvenliğini doğrudan etkilemektedir.

Elinizdeki cep rehberi, kalp ve damar cerrahisi asistanlarının günlük klinik pratikte sıklıkla başvurduğu temel konuları, güncel literatür ve kılavuzlar ışığında derli toplu bir biçimde sunmak amacıyla hazırlanmıştır. Kaynaklara dayalı olarak hazırlanan içerik, ameliyathane, yoğun bakım ve servis ortamında pratik kullanıma uygun olacak şekilde yapılandırılmıştır.

Rehber, standart ders kitaplarının ve güncel kılavuzların yerini almayı amaçlamamaktadır. Asistanlık eğitiminde temel başvuru kaynakları ile eğitici ve klinik deneyimin yerine geçmeyen, bunları tamamlayıcı bir destek niteliği taşımaktadır. Burada yer alan bilgilerin uygulamada her hastanın bireysel durumuna göre değerlendirilmesi, nihai klinik kararın ise sorumlu cerrah tarafından verilmesi esastır.

Hazırlanmasında emeği geçen herkese teşekkür eder, rehberin kalp ve damar cerrahisi eğitimine katkı sağlamasını dilerim. Zorlu ve uzun soluklu bir eğitim gerektiren kalp ve damar cerrahisini meslek olarak seçen tüm asistanlarımıza da ayrıca teşekkür ederim.

Prof Dr Cevdet Uğur Koçoğulları

Başhekim

Dr. Siyami Ersek Göğüs Kalp ve Damar Cerrahisi Eğitim ve Araştırma Hastanesi

PROF. DR. SİYAMİ ERSEK'İN ANISINA

Saygı ve Minnetle

Türk kalp ve damar cerrahisinin öncü isimlerinden Prof. Dr. Siyami Ersek, gerçekleştirdiği ameliyatlar, kuruluşuna öncülük ettiği merkez ve yetiştirdiği hekimlerle ülkemizin tıp tarihinde kalıcı bir yer edinmiştir. Yaşamı ve mesleki çalışmaları, cerrahi bilgi ve deneyimin güçlü bir kurumsal eğitim geleneğine dönüşmesinin değerli bir örneğidir.

1920 yılında Uşak'ta doğan Siyami Ersek, 1944 yılında İstanbul Üniversitesi Tıp Fakültesinden mezun olmuştur. İngiltere'de göğüs cerrahisi alanında eğitim aldıktan sonra Türkiye'ye dönmüş; Heybeliada, Süreyyapaşa ve Uludağ sanatoryumlarında göğüs cerrahisi hizmetlerinin gelişmesine katkıda bulunmuştur. Bu dönemde edindiği deneyim, ilerleyen yıllarda kalp cerrahisi alanında üstleneceği öncü rolün temelini oluşturmuştur.

En önemli eserlerinden biri, kuruluşuna öncülük ettiği ve 12 Mayıs 1962 tarihinde açılan İstanbul Göğüs Kalp ve Damar Cerrahisi Merkezi olmuştur. Merkezde 1963 yılında açık kalp ameliyatlarına başlanmış, 1966 yılında Avrupa'da ilk kez aynı hastada üç kalp kapağının değiştirilmesi gerçekleştirilmiştir. Ersek ve ekibi, 1968 yılında Türkiye'nin ikinci kalp naklini gerçekleştirerek ülkemiz cerrahisinde önemli bir dönüm noktasına imza atmıştır.

26 Ekim 1993 tarihinde yaşamını yitiren Prof. Dr. Siyami Ersek'in mirası, bugün adını taşıyan hastanede ve burada yetişerek ülkemizin farklı merkezlerinde görev yapan hekimler aracılığıyla yaşamaya devam etmektedir.

Ameliyathanede gördüğümüz her teknik, hasta başında edindiğimiz her deneyim ve hocalarımızdan öğrendiğimiz her bilgi, bu köklü eğitim geleneğinin bir parçasıdır. Bizler de bu birikimi paylaşmak ve gelecek kuşaklara aktarmak amacıyla bu kitabı hazırladık.

Prof. Dr. Siyami Ersek'e, ülkemiz göğüs, kalp ve damar cerrahisine sunduğu katkılar ve bizlere bıraktığı değerli kurum için şükranlarımızı sunuyor; onunla birlikte çalışan ve bu geleneğin gelişmesine katkıda bulunan tüm hocalarımızı saygıyla anıyoruz.

Aziz hatırasını saygı ve minnetle anıyoruz.

İÇİNDEKİLER

Bölüm 1 Kardiyak Cerrahi Hastasının Postoperatif Monitörizasyonu ve Temel Yoğun Bakım Takibi 1
Nurefşan BİLİCİ

Bölüm 2 Açık Kalp Cerrahisi Hastasının Postoperatif Solunum Desteği ve Ventilatör Ayarları 31
Esat Gökhan KIRAL

Bölüm 3 Kardiyak Farmakoloji 53
Mustafa AKSOY
Begüm Bilge TINAZ

Bölüm 4 Kardiyak Cerrahide Temel Anatomi 97
Ege SEFEROĞLU
Berkay BAYSAL

Bölüm 5 Mekanik Dolaşım Destek Sistemleri: İntraaortik Balon Pompası (IABP) ve Ekstrakorporeal Membran Oksijenasyonu (ECMO) 129
Görkem KULEYİN
Buket GÖKBULUT

Bölüm 6 Kardiyopulmoner Bypass Ünitesi 147
Naci Cem AYDOĞDU
Efe Can DOĞANALP

Bölüm 7 Vasküler Anatomi ve Periferik Arter Muayenesi 181
Talib DURAK
Halil İbrahim TİLEKLİOĞLU

Bölüm 8 Acil Vasküler Patolojiler 209
Fatmagül YILMAZ
Aslıhan EMİR

Bölüm 9 Aort Diseksiyonu 235
Mukan Kağan KUŞ

Bölüm 10 Postoperatif Erken Dönem Senaryoları: Mediastinal Drenaj, Kardiyak Tamponad, Düşük Debi Sendromu, Serebrovasküler Olaylar 247
Büşra BAŞTOPCU
Yusuf İslam COŞKUN

Bölüm 11 Postoperatif Ritim Problemleri; Atriyal Fibrilasyon, Malign Aritmiler, Pacemaker 271
Hüseyin UZANDI
Melih Şamil ÇALTA
Halit ŞENER

Bölüm 12 Postoperatif Enfeksiyonlar, Önleme Protokolleri, Tedavi Yaklaşımları ... 287
Rukiye YILMAZ
Mehtap UÇAK
Kübra Asena ÖZER

YAZARLAR

Dr. Mustafa AKSOY
Sağlık Bilimleri Üniversitesi Dr. Siyami Ersek Göğüs Kalp ve Damar Cerrahisi Eğitim ve Araştırma Hastanesi, Kalp ve Damar Cerrahisi

Dr. Naci Cem AYDOĞDU
Sağlık Bilimleri Üniversitesi Dr. Siyami Ersek Göğüs Kalp ve Damar Cerrahisi Eğitim ve Araştırma Hastanesi, Kalp ve Damar Cerrahisi

Dr. Büşra BAŞTOPCU
Sağlık Bilimleri Üniversitesi Dr. Siyami Ersek Göğüs Kalp ve Damar Cerrahisi Eğitim ve Araştırma Hastanesi, Kalp ve Damar Cerrahisi

Dr. Berkay BAYSAL
Sağlık Bilimleri Üniversitesi Dr. Siyami Ersek Göğüs Kalp ve Damar Cerrahisi Eğitim ve Araştırma Hastanesi, Kalp ve Damar Cerrahisi

Dr. Nurefşan BİLİCİ
Sağlık Bilimleri Üniversitesi Dr. Siyami Ersek Göğüs Kalp ve Damar Cerrahisi Eğitim ve Araştırma Hastanesi, Kalp ve Damar Cerrahisi

Dr. Yusuf İslam COŞKUN
Sağlık Bilimleri Üniversitesi Dr. Siyami Ersek Göğüs Kalp ve Damar Cerrahisi Eğitim ve Araştırma Hastanesi, Kalp ve Damar Cerrahisi

Dr. Melih Şamil ÇALTA
Sağlık Bilimleri Üniversitesi Dr. Siyami Ersek Göğüs Kalp ve Damar Cerrahisi Eğitim ve Araştırma Hastanesi, Kalp ve Damar Cerrahisi

Dr. Efe Can DOĞANALP
Sağlık Bilimleri Üniversitesi Dr. Siyami Ersek Göğüs Kalp ve Damar Cerrahisi Eğitim ve Araştırma Hastanesi, Kalp ve Damar Cerrahisi

Dr. Talib DURAK
Sağlık Bilimleri Üniversitesi Dr. Siyami Ersek Göğüs Kalp ve Damar Cerrahisi Eğitim ve Araştırma Hastanesi, Kalp ve Damar Cerrahisi

Dr. Aslıhan EMİR
Sağlık Bilimleri Üniversitesi Dr. Siyami Ersek Göğüs Kalp ve Damar Cerrahisi Eğitim ve Araştırma Hastanesi, Kalp ve Damar Cerrahisi

Dr. Buket GÖKBULUT
Sağlık Bilimleri Üniversitesi Dr. Siyami Ersek Göğüs Kalp ve Damar Cerrahisi Eğitim ve Araştırma Hastanesi, Kalp ve Damar Cerrahisi

Dr. Esat Gökhan KIRAL
Sağlık Bilimleri Üniversitesi Dr. Siyami Ersek Göğüs Kalp ve Damar Cerrahisi Eğitim ve Araştırma Hastanesi, Kalp ve Damar Cerrahisi

Dr. Görkem KULEYİN
Sağlık Bilimleri Üniversitesi Dr. Siyami Ersek Göğüs Kalp ve Damar Cerrahisi Eğitim ve Araştırma Hastanesi, Kalp ve Damar Cerrahisi

Dr. Mukan Kağan KUŞ
Sağlık Bilimleri Üniversitesi Dr. Siyami Ersek Göğüs Kalp ve Damar Cerrahisi Eğitim ve Araştırma Hastanesi, Kalp ve Damar Cerrahisi

Uzm. Hem. Kübra Asena ÖZER
Sağlık Bilimleri Üniversitesi Dr. Siyami Ersek Göğüs Kalp ve Damar Cerrahisi Eğitim ve Araştırma Hastanesi, Kalp ve Damar Cerrahisi

Dr. Ege SEFEROĞLU
Sağlık Bilimleri Üniversitesi Dr. Siyami Ersek Göğüs Kalp ve Damar Cerrahisi Eğitim ve Araştırma Hastanesi, Kalp ve Damar Cerrahisi

Dr. Halit ŞENER
Sağlık Bilimleri Üniversitesi Dr. Siyami Ersek Göğüs Kalp ve Damar Cerrahisi Eğitim ve Araştırma Hastanesi, Kalp ve Damar Cerrahisi

Dr. Begüm Bilge TINAZ
Sağlık Bilimleri Üniversitesi Dr. Siyami Ersek Göğüs Kalp ve Damar Cerrahisi Eğitim ve Araştırma Hastanesi, Kalp ve Damar Cerrahisi

Dr. Halil İbrahim TİLEKLİOĞLU
Sağlık Bilimleri Üniversitesi Dr. Siyami Ersek Göğüs Kalp ve Damar Cerrahisi Eğitim ve Araştırma Hastanesi, Kalp ve Damar Cerrahisi

Op. Dr. MEHTAP UÇAK
Mardin Eğitim Araştırma Hastanesi, Kalp ve Damar Cerrahisi

Dr. Hüseyin UZANDI
Sağlık Bilimleri Üniversitesi Dr. Siyami Ersek Göğüs Kalp ve Damar Cerrahisi Eğitim ve Araştırma Hastanesi, Kalp ve Damar Cerrahisi

Dr. Fatmagül YILMAZ
Sağlık Bilimleri Üniversitesi Dr. Siyami Ersek Göğüs Kalp ve Damar Cerrahisi Eğitim ve Araştırma Hastanesi, Kalp ve Damar Cerrahisi

Dr. Rukiye YILMAZ
Sağlık Bilimleri Üniversitesi Dr. Siyami Ersek Göğüs Kalp ve Damar Cerrahisi Eğitim ve Araştırma Hastanesi, Kalp ve Damar Cerrahisi

Bölüm 1

KARDİYAK CERRAHİ HASTASININ POSTOPERATİF MONİTÖRİZASYONU VE TEMEL YOĞUN BAKIM TAKİBİ

Nurefşan BİLİCİ[1]

Kardiyovasküler Cerrahi (KVC)'nin en önemli basamaklarından biri postoperatif takiptir. Bu süreç hastanın monitörize vaziyette ameliyathaneden KVC Yoğun Bakım Ünitesi (YBÜ)'ne internasyonu ile başlar ve tüm süre boyunca hastanın monitördeki **(Figür 1)** vital bulgularının yakın takibi çok büyük önem arz eder **[1]**. Bunlar:

1. Nabız-Ritim (Elektrokardiyografi - EKG)
2. Kan Basıncı (Arteriyel kateterizasyon ile invaziv kan basıncı takibi)
3. Satürasyon
4. Santral Venöz Basınç (Central Venous Pressure - CVP) (Sağ atriyum kateterizasyonu)
5. Vücut Sıcaklığı

Seçili hastalarda;

6. Pulmoner Arter Basıncı (Swan-Ganz Kateteri)
7. BOS Basıncı

[1] Dr., Sağlık Bilimleri Üniversitesi Dr. Siyami Ersek Göğüs Kalp ve Damar Cerrahisi Eğitim ve Araştırma Hastanesi, Kalp ve Damar Cerrahisi, nurefsanbilici@gmail.com, ORCID iD: 0009–0004–0614–4790

DOI: 10.37609/akya.4461.c23531

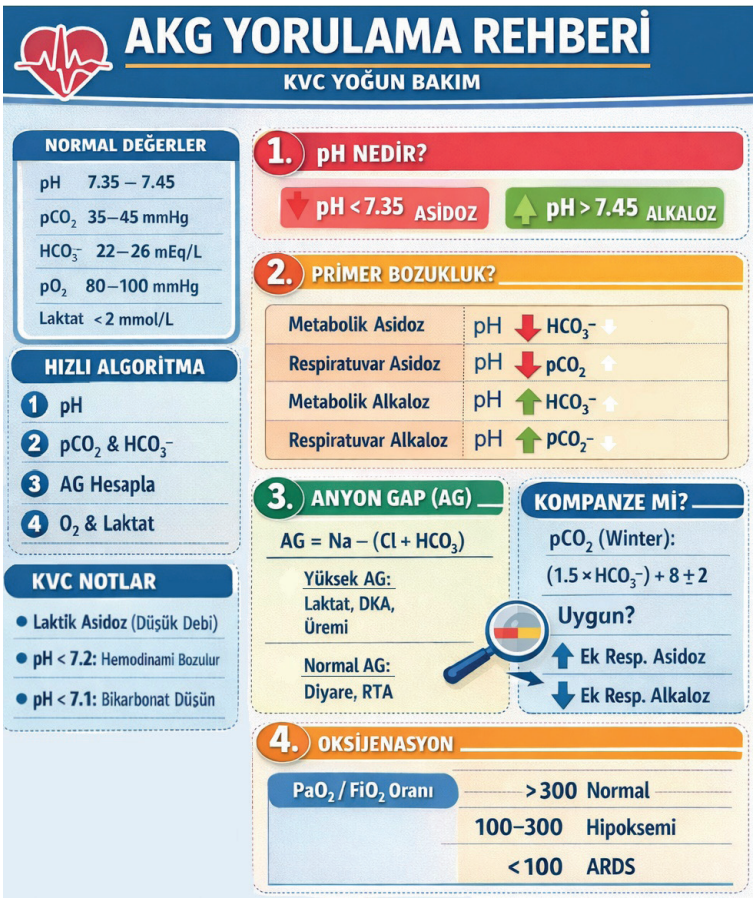

Figür 12: Arteriyal Kan Gazı Yorumlama Şeması

KAYNAKÇA

1. Bojar RM. Manual of perioperative care in adult cardiac surgery. 6ncı Baskı. Hoboken, NJ: Wiley-Blackwell; 2021.
2. Hall KF, Bennetts TM, Whitta RK, Welman L, Rawlins P. Effect of heparin in arterial line flushing solutions on platelet count: a randomised double-blind study. *Crit Care Resusc*. 2006 Dec;8(4):294-6.
3. Joseph L, Casanegra AI, Dhariwal M, Smith MA, Raju MG, Militello MA. Gomes MP, Gornik HL, Bartholomew JR. Bivalirudin for the treatment of patients with confirmed or suspected heparin-induced thrombocytopenia. *J Thromb Haemost*. 2014 Jul;12(7):1044-53.
4. Seldinger, S. I. Catheter Replacement of the Needle in Percutaneous Arteriography: A new technique. *Acta Radiologica*, 1953;39(5), 368-376.
5. Kolikof J, Peterson K, Williams C, Baker A. M. Central Venous Catheter Insertion. Şu kitapta: Treasure Island (FL): StatPearls Publishing; 2026 Jan-. Şu internet adresinde: https://www.ncbi.nlm.nih.gov/books/NBK557798/

6. Patrick SP, Tijunelis MA, Johnson S, Herbert ME. Supraclavicular subclavian vein catheterization: the forgotten central line. *West J Emerg Med*. 2009 May;10(2):110-4.

7. Marik PE, Baram M, Vahid B. Does central venous pressure predict fluid responsiveness? A systematic review of the literature and the tale of seven mares. *Chest*. 2008 Jul;134(1):172-8.

8. Bootsma IT, Boerma EC, de Lange F, Scheeren TWL. The contemporary pulmonary artery catheter. Part 1: placement and waveform analysis. *J Clin Monit Comput*. 2022 Feb;36(1):5-15.

9. Reynolds L, Beckmann J, Kurz A. Perioperative complications of hypothermia. *Best Pract Res Clin Anaesthesiol*. 2008 Dec;22(4):645-57. doi: 10.1016/j.bpa.2008.07.005.

10. Swan HJ, Ganz W, Forrester J, Marcus H, Diamond G, Chonette D. Catheterization of the heart in man with use of a flow-directed balloon-tipped catheter. *N Engl J Med*. 1970 Aug 27;283(9):447-51.

11. Nickson C. Pulmonary artery catheter. Şu internet adresinde: https://litfl.com/pulmonary-artery-catheter/

12. Zhou SF, Tanaka A, Estrera A. Current perioperative management of cerebrospinal fluid drains. *Ann Cardiothorac Surg*. 2023 Sep 28;12(5):487-488.

13. Achanti A, Szerlip HM. Acid-Base Disorders in the Critically Ill Patient. *Clin J Am Soc Nephrol*. 2023 Jan 1;18(1):102-112.

14. Smeltz AM, Arora H. Pro: Metabolic Acidosis Should be Corrected With Sodium Bicarbonate in Cardiac Surgical Patients. *J Cardiothorac Vasc Anesth*. 2022 Feb;36(2):616-618.

15. Ghauri SK, Javaeed A, Mustafa KJ, Podlasek A, Khan AS. Bicarbonate Therapy for Critically Ill Patients with Metabolic Acidosis: A Systematic Review. *Cureus*. 2019 Mar 22;11(3):e4297.

16. Tempe D, Khurana P. Optimal Blood Transfusion Practice in Cardiac Surgery. Journal *of Cardiothoracic and Vascular Anesthesia*, 2018; 32, 2743-2745.

17. Kourek C, Georgopoulou M, Kolovou K, Rouvali N, Panoutsopoulou M, Kinti C. ve ark. Intensive Care Unit Hyperglycemia After Cardiac Surgery: Risk Factors and Clinical Outcomes. *J Cardiothorac Vasc Anesth*. 2024 Jan;38(1):162-169.

18. Nigwekar SU, Kandula P, Hix JK, Thakar CV. Off-pump coronary artery bypass surgery and acute kidney injury: a meta-analysis of randomized and observational studies. *Am J Kidney Dis*. 2009 Sep;54(3):413-23.

19. Fudulu DP, Argyriou A, Kota R, Chan J, Vohra H, Caputo M. ve ark. Effect of on-pump vs. off-pump coronary artery bypass grafting in patients with non-dialysis-dependent severe renal impairment: propensity-matched analysis from the UK registry dataset. *Front. Cardiovasc. Med*. 2024;11:1341123.

20. Wang R, Wang X, Zhu Y, ve ark. Acute kidney injury following on-pump or off-pump coronary artery bypass grafting in elderly patients: a retrospective propensity score matching analysis. *J Cardiothorac Surg* 15, 186 (2020).

21. Licker M, Neidhart P, Lustenberger S, Valloton MB, Kalonji T, Fathi M ve ark. Long-term angiotensin-converting enzyme inhibitor treatment attenuates adrenergic responsiveness without altering hemodynamic control in patients undergoing cardiac surgery. *Anesthesiology*. 1996 Apr;84(4):789-800.

22. Phothikun A, Nawarawong W, Tantraworasin A, ve ark. The outcomes of ultrafiltration in on-pump versus off-pump coronary artery bypass grafting in patients with renal impairment. *J Cardiothorac Surg* 17, 219 (2022).

23. Navarro LH, Bloomstone JA, Auler JO Jr, Cannesson M, Rocca GD, Gan TJ ve ark. Perioperative fluid therapy: a statement from the international Fluid Optimization Group. *Perioper Med (Lond)*. 2015 Apr 10;4:3.

24. Alqarni A, Algarni A, Chhetri R. Comparison of 6% hydroxyethyl starch 130/0.4 *vs* 5% albumin in cardiopulmonary bypass for cardiac surgery. *World J Cardiol*. 2026 Jan 26;18(1):114123.

Bölüm 2

AÇIK KALP CERRAHİSİ HASTASININ POSTOPERATİF SOLUNUM DESTEĞİ VE VENTİLATÖR AYARLARI

Esat Gökhan KIRAL[1]

Giriş

Açık kalp cerrahisi sonrası yoğun bakım yönetimi ve bunun ayrılmaz bir parçası olarak ventilatör desteği kalp cerrahisi geçiren hastalarda mortalite ve morbiditeye etki eden önemli bir süreçtir. Günümüzde kardiyak cerrahi sonrası erken ekstübasyon ve fast-track yoğun bakım yaklaşımları söz konusu olmakta ve özellikli merkezler seçili hastalarda tercih ettikleri ameliyathanede ekstübasyon uygulamaları ile öne çıkmaktadır [**1**]. Uygun hasta seçimi ve doğru ventilatör stratejileri sayesinde yoğun bakım ve hastanede kalış süresi azaltılabilmektedir. Kardiyak cerrahi hastaları, standart yoğun bakım hastalarından farklı olarak kardiyopulmoner bypassın oluşturduğu inflamatuar yanıt, sıvı dengesi değişiklikleri, sternotomiye bağlı mekanik solunum bozuklukları ve eşlik eden kardiyak disfonksiyonun etkisi altındadır. Bu nedenle postoperatif ventilatör yönetimi, solunumsal hedefler kadar kardiyovasküler fizyolojiyi de dikkate alan bütüncül bir yaklaşım gerektirir. Bu bölüm özellikle postoperatif kalp cerrahisi hastasının solunum yönetimi hedef alınarak yazılmıştır.

1. Kardiyak Cerrahinin Solunum Fizyolojisine Etkileri

Günümüzde her ne kadar minimal invazif yaklaşımlar ve başka insizyonlar da günlük pratikte kullanılsa da median sternotomi insizyonu hala en yaygın yöntem olarak yerini korumaktadır. Bu yönteme ek olarak koroner bypass cerrahisinde altın standart olan internal torasik arter (ITA) kullanılmasının göğüs duvarı mekaniği ve pulmoner fonksiyonlar üzerine olumsuz etkileri mevcuttur [**2**]. Bu nedenle sınırlı insizyon ve postoperatif erken dönem yeterli analjezi ile atelektazi ve akciğer disfonksiyonunun azaltılması hedeflenmelidir [**3-4**].

[1] Dr., Sağlık Bilimleri Üniversitesi Dr. Siyami Ersek Göğüs Kalp ve Damar Cerrahisi, Eğitim ve Araştırma Hastanesi, Kalp ve Damar Cerrahisi, egokhankiral@gmail.com, ORCID iD: 0000-0001-9691-6707

DOI: 10.37609/akya.4461.c23532

KAYNAKÇA

1. Totonchi Z, Azarfarin R, Jafari L, Alizadeh Ghavidel A, Baharestani B, ve ark. Feasibility of On-table Extubation After Cardiac Surgery with Cardiopulmonary Bypass: A Randomized Clinical Trial. Anesth Pain Med 2018;8:e80158.
2. Hurlbut D, Myers ML, Lefcoe M, Goldbach M. Pleuropulmonary morbidity: internal thoracic artery versus saphenous vein graft. Ann Thorac Surg 1990;50:959-64.
3. Ogus H, Selimoglu O, Basaran M, Ozcelebi C, Ugurlucan M, Sayin OA, ve ark. Effects of intrapleural analgesia on pulmonary function and postoperative pain in patients with chronic obstructive pulmonary disease undergoing coronary artery bypass graft surgery. J Cardiothorac Vasc Anesth 2007;21:816-9.
4. Chiarenza F, Tsoutsouras T, Cassisi C, Santonocito C, Gerry S, Astuto M, ve ark. The Effects of On-Pump and Off-Pump Coronary Artery Bypass Surgery on Respiratory Function in the Early Postoperative Period. J Intensive Care Med 2019;34:126-32.
5. Cox CM, Ascione R, Cohen AM, Davies IM, Ryder IG, Angelini GD. Effect of cardiopulmonary bypass on pulmonary gas exchange: a prospective randomized study. Ann Thorac Surg 2000;69:140-5.
6. Hachenberg T, Tenling A, Nyström SO, Tyden H, Hedenstierna G. Ventilation-perfusion inequality in patients undergoing cardiac surgery. Anesthesiology 1994;80:509-19.
7. Shenkman Z, Shir Y, Weiss YG, Bleiberg B, Gross D. The effects of cardiac surgery on early and late pulmonary functions. Acta Anaesthesiol Scand 1997;41:1193-9.
8. Dimopoulou I, Daganou M, Dafni U, Karakatsani A, Khoury M, Geroulanos S, ve ark. Phrenic nerve dysfunction after cardiac operations: electrophysiologic evaluation of risk factors. Chest 1998;113:8-14.
9. Hagl C, Harringer W, Gohrbandt B, Haverich A. Site of pleural drain insertion and early postoperative pulmonary function following coronary artery bypass grafting with internal mammary artery. Chest 1999;115:757-61.
10. Vlaar AP, Hofstra JJ, Determann RM, Veelo DP, Paulus F, Levi M, ve ark. Transfusion-related acute lung injury in cardiac surgery patients is characterized by pulmonary inflammation and coagulopathy: a prospective nested case-control study. Crit Care Med 2012;40:2813-20.
11. Bojar RM. Respiratory Management. Şu kitapta: Bojar RM, editör. Manual of Perioperative Care in Adult Cardiac Surgery. 6ncı Baskı. Oxford: Wiley-Blackwell; 2021. s. 457-512.
12. Kallet RH, Diaz JV. Mechanical Ventilation. Şu kitapta: StatPearls [İnternet]. Treasure Island (FL): StatPearls Publishing; 2024.
13. Acute Respiratory Distress Syndrome Network, Brower RG, Matthay MA, Morris A, Schoenfeld D, Thompson BT, ve ark. Ventilation with lower tidal volumes as compared with traditional tidal volumes for acute lung injury and the acute respiratory distress syndrome. N Engl J Med 2000;342:1301-8.
14. Hafen BB, Sharma S. Oxygen Saturation. Şu kitapta: StatPearls [İnternet]. Treasure Island (FL): StatPearls Publishing; 2026.
15. Murias G, Lucangelo U, Blanch L. Patient-ventilator asynchrony. Curr Opin Crit Care 2016;22:53-9.
16. Michalopoulos A, Anthi A, Rellos K, Geroulanos S. Effects of positive end-expiratory pressure (PEEP) in cardiac surgery patients. Respir Med 1998;92:858-62.
17. Yıldırım F, Kıraklı C, editörler. Yoğun Bakımda Solunum Monitörizasyonu. İstanbul: Türkiye Solunum Araştırmaları Derneği; 2023.
18. Nagre AS, Jambures NP. Comparison of immediate extubation versus ultrafast tracking strategy in the management of off-pump coronary artery bypass surgery. Ann Card Anaesth 2018;21:129-33.

19. Cove ME, Ying C, Taculod JM, Oon SE, Oh P, Kollengode R, ve ark. Multidisciplinary extubation protocol in cardiac surgical patients reduces ventilation time and length of stay in the intensive care unit. Ann Thorac Surg 2016;102:28-34.
20. Reddy SL, Grayson AD, Griffiths EM, Pullan DM, Rashid A. Logistic risk model for prolonged ventilation after adult cardiac surgery. Ann Thorac Surg 2007;84:528-36.
21. Hulzebos EH, Helders PJ, Favié NJ, De Bie RA, Brutel de la Riviere A, Van Meeteren NL. Preoperative intensive inspiratory muscle training to prevent postoperative pulmonary complications in high-risk patients undergoing CABG surgery: a randomized clinical trial. JAMA 2006;296:1851-7.
22. Koch C, Li L, Figueroa P, Mihaljevic T, Svensson L, Blackstone EH. Transfusion and pulmonary morbidity after cardiac surgery. Ann Thorac Surg 2009;88:1410-8.
23. De Santo LS, Bancone C, Santarpino G, Romano G, De Feo M, ve ark. Noninvasive positive-pressure ventilation for extubation failure after cardiac surgery: pilot safety evaluation. J Thorac Cardiovasc Surg 2009;137:342-6.
24. Frat JP, Coudroy R, Marjanovic N, Thille AW. High-flow nasal oxygen therapy and noninvasive ventilation in the management of acute hypoxemic respiratory failure. Ann Transl Med 2017;5:297.
25. Parke RL, Eccleston ML, McGuinness SP. The effects of flow on airway pressure during nasal high-flow oxygen therapy. Respir Care 2011;56:1151-5.
26. Vital FM, Ladeira MT, Atallah AN. Non-invasive positive pressure ventilation (CPAP or bilevel NPPV) for cardiogenic pulmonary oedema. Cochrane Database Syst Rev 2013;(5):CD005351.
27. Matte P, Jacquet L, Van Dyck M, Goenen M. Effects of conventional physiotherapy, continuous positive airway pressure and non-invasive ventilatory support with bilevel positive airway pressure after coronary artery bypass grafting. Acta Anaesthesiol Scand 2000;44:75-81.
28. Freitas ER, Soares BG, Cardoso JR, Atallah ÁN. Incentive spirometry for preventing pulmonary complications after coronary artery bypass graft. Cochrane Database Syst Rev 2012;(9):CD004466.
29. Westerdahl E, Lindmark B, Eriksson T, Hedenstierna G, Tenling A. The immediate effects of deep breathing exercises on atelectasis and oxygenation after cardiac surgery. Scand Cardiovasc J 2003;37:363-7.

Bölüm 3

KARDİYAK FARMAKOLOJİ

Mustafa AKSOY[1]
Begüm Bilge TINAZ[2]

Kardiyak farmakoloji, kardiyovasküler sistemin fizyolojik ve patolojik süreçlerini etkileyen ilaçların etki mekanizmalarını, klinik kullanım alanlarını ve güvenlik profilini inceleyen temel bir alandır. Kalp ve damar cerrahisi (KVC) pratiğinde bu ilaçlar; hemodinamik dengenin sağlanması, kan basıncı ve kalp ritminin kontrolü, miyokard fonksiyonunun desteklenmesi ve perioperatif komplikasyonların yönetilmesinde önemli rol oynar. Bu bölümde kardiyak cerrahi pratiğinde sık kullanılan inotropik, vazoaktif, antihipertansif ve antiaritmik ilaçlar temel farmakolojik özellikleri ve klinik kullanım ilkeleriyle ele alınacaktır [1].

İNOTROP İLAÇLAR

Kardiyak farmakolojinin kapsamlı konuları arasında, kalp ve damar cerrahisi açısından en yakından ilgilendiren ve yoğun bakım ünitesi ile ameliyathanede günlük pratiğin ayrılmaz bir parçası olan ilaçlar inotropik ajanlardır. İnotrop ilaçlar, çeşitli moleküler mekanizmalar aracılığıyla miyokardiyal kontraksiyonu modüle ederek kardiyak debiyi düzenleyen ve böylece doku perfüzyonunu sağlayan kritik terapötik araçlardır. Bu ajanlar pozitif ve negatif olarak sınıflandırılarak alt başlıklar altında değerlendirilecektir.

1. **Pozitif İnotroplar:** Kalp kası kasılmalarını güçlendirerek kalbin vücuda daha fazla kan pompalamasına yardımcı olur.

Kullanım Alanları: Akut kalp yetmezliği, miyokard infarktüsü sonrası kardiyojenik şok, kalp ameliyatı sonrası dönem.

Örnekler: dopamin, dobutamin, norepinefrin, milrinon, levosimendan vb [2,3].

[1] Dr., Sağlık Bilimleri Üniversitesi Dr. Siyami Ersek Göğüs Kalp ve Damar Cerrahisi Eğitim ve Araştırma Hastanesi, Kalp ve Damar Cerrahisi, mdmaksoy@gmail.com, ORCID iD: 0009-0003-0435-6610

[2] Dr., Sağlık Bilimleri Üniversitesi Dr. Siyami Ersek Göğüs Kalp ve Damar Cerrahisi Eğitim ve Araştırma Hastanesi, Kalp ve Damar Cerrahisi, begumbilgetinaz01@gmail.com, ORCID iD: 0009-0000-6729-5569

DOI: 10.37609/akya.4461.c23533

KAYNAKÇA

1. Bojar RM. Manual of perioperative care in adult cardiac surgery. 6ncı Baskı. Hoboken: John Wiley & Sons; 2021.

2. Katzung BG, editör. Basic & clinical pharmacology. 14üncü Baskı. New York: McGraw-Hill Education; 2018.

3. Patel AM, Bhatt HV, Kim SJ, editörler. BASIC essentials: a comprehensive review for the anesthesiology BASIC exam. Cambridge: Cambridge University Press; 2019.

4. Brunton LL, Lazo JS, Parker KL, editörler. Goodman & Gilman's the pharmacological basis of therapeutics. 11inci Baskı. New York: McGraw-Hill; 2006.

5. Bhatt DL, editör. Opie's cardiovascular drugs: a companion to Braunwald's heart disease. 9uncu Baskı. Philadelphia: Elsevier; 2021.

6. Bauer M. Cardiovascular anatomy and pharmacology. Şu kitapta: Farag E, Argalious M, Tetzlaff JE, Sharma D, editörler. Basic Sciences in Anesthesia. Cham: Springer International Publishing; 2018. s. 195-228.

7. Jackson RE, Bellamy MC. Antihypertensive drugs. BJA Educ 2015;15:280-5.

8. Josephson ME. Josephson's clinical cardiac electrophysiology: techniques and interpretations. 5inci Baskı. Philadelphia: Wolters Kluwer; 2016.

9. Kowey PR, Marinchak RA, Rials SJ, Bharucha DB. Classification and pharmacology of antiarrhythmic drugs. Am Heart J 2000;140:12-20.

Bölüm 4

KARDİYAK CERRAHİDE TEMEL ANATOMİ

Ege SEFEROĞLU[1]
Berkay BAYSAL[2]

Göğüs Kafesi

Sternum, ön göğüs duvarında orta hatta yerleşmiş olup yüzeyel konumu nedeniyle kolaylıkla palpe edilebilen bir kemik yapıdır. Klavikulalar ile ilk yedi çift kaburganın kostal kıkırdakları sternumla eklemleşir. Sternum; manubrium sterni, korpus sterni ve xiphoid prosesten oluşan üç bölüm halinde incelenir. Bunlardan manubrium ve korpus kemik yapıdayken, xiphoid proses daha küçük ve kıkırdak doku benzeri özellik gösterir.

Klavikulalar, sternumun üst kısmında bulunan manubrium ile eklem yapar. İki sternoklaviküler eklem arasında yer alan çentik, interklaviküler ya da suprasternal çentik olarak adlandırılır. Sternoklaviküler eklemlerin hemen inferiorunda, birinci kaburgaların kostal kıkırdakları sternuma tutunur; bu bölgede gerçek bir eklem boşluğu bulunmaz.

Manubrium ile korpus sterni arasında fibrokartilajinöz bir birleşme mevcuttur. Bu iki bölüm arasındaki birleşim hattı çoğu bireyde dışarıdan da fark edilebilen belirgin bir kabarıklık oluşturur.

[1] Dr., Sağlık Bilimleri Üniversitesi Dr. Siyami Ersek Göğüs Kalp ve Damar Cerrahisi Eğitim ve Araştırma Hastanesi, Kalp ve Damar Cerrahisi, egesefer@icloud.com, ORCID iD: 0009-0007-1401-3741

[2] Dr., Sağlık Bilimleri Üniversitesi Dr. Siyami Ersek Göğüs Kalp ve Damar Cerrahisi Eğitim ve Araştırma Hastanesi, Kalp ve Damar Cerrahisi, bberkaybaysal@gmail.com, ORCID iD: 0009-0005-7375-1280

DOI: 10.37609/akya.4461.c23534

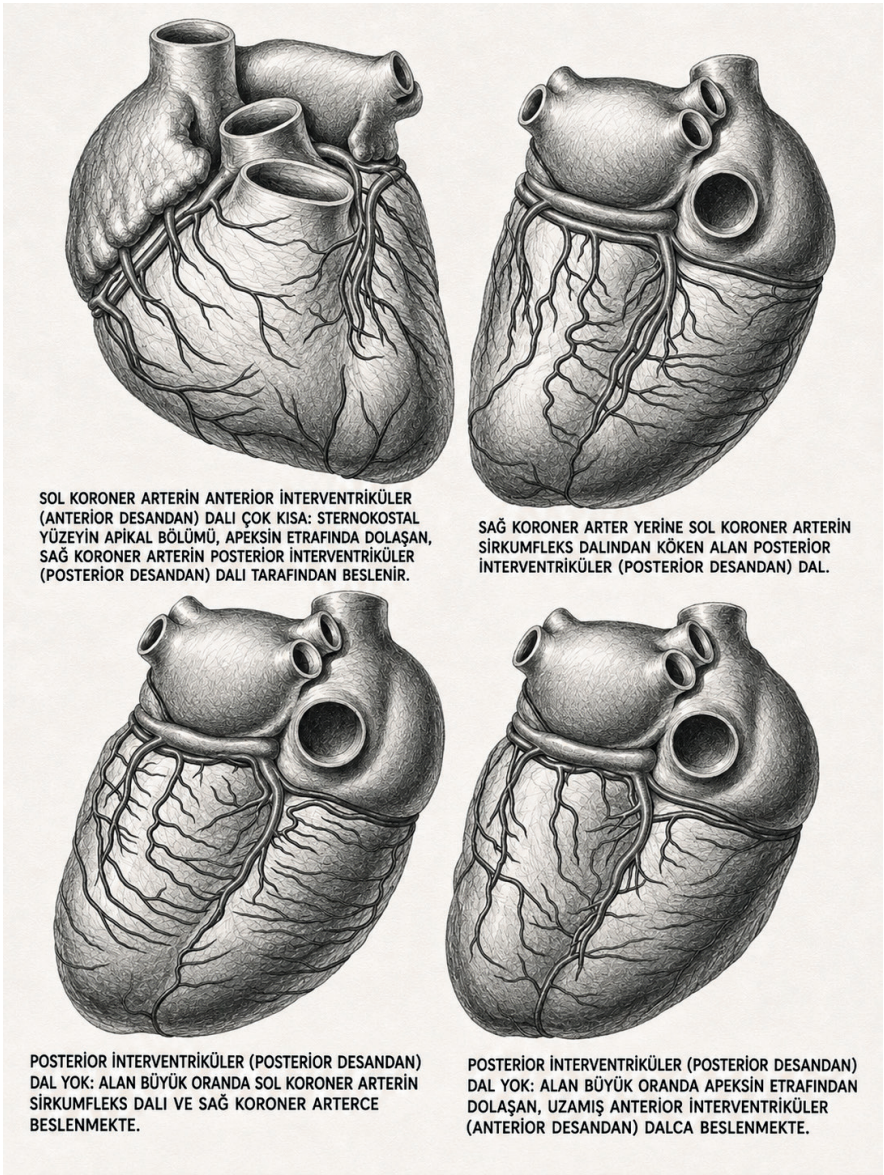

Görsel 12: Netter 2001'den yapay zeka illüstrasyonu ile uyarlanmıştır.

KAYNAKÇA

1. Netter FH. The Netter Collection of Medical Illustrations: Heart. Cilt 5. 11. baskı. Teterboro (NJ): Icon Learning Systems, LLC; 2001.
2. Anderson RH, Becker AE. Cardiac Anatomy: An Integrated Text and Colour Atlas. Gower Medical Publishing; 1980.

Bölüm 5

MEKANİK DOLAŞIM DESTEK SİSTEMLERİ: İNTRAAORTİK BALON POMPASI (IABP) VE EKSTRAKORPOREAL MEMBRAN OKSİJENASYONU (ECMO)

Görkem KULEYİN[1]
Buket GÖKBULUT[2]

1. GİRİŞ

Kardiyak cerrahide perioperatif dönemde gelişen ciddi ventrikül disfonksiyonu, düşük kardiyak debi sendromu (DKDS) ve kardiyojenik şok, mortalite ile morbiditenin başlıca nedenleri arasında yer almaktadır (1,2). Modern cerrahi teknikler, miyokard koruma stratejileri ve yoğun bakım uygulamalarındaki gelişmelere karşın bazı hastalarda farmakolojik tedavi tek başına yetersiz kalmakta; bu durum mekanik dolaşım desteğine (MDD) başvurulmasını zorunlu kılmaktadır (2,3).

Mekanik dolaşım destek sistemleri; miyokardın geçici olarak desteklenmesini sağlayarak organ perfüzyonunun korunmasına, miyokardiyal iyileşmenin gerçekleşmesine ve gerektiğinde ileri tedavilere (kalp transplantasyonu, uzun süreli ventriküler destek cihazı) köprü oluşturulmasına olanak tanımaktadır (3,4). Kardiyak cerrahi pratiğinde en sık başvurulan kısa süreli mekanik destek sistemleri intraaortik balon pompası (IABP) ve ekstrakorporeal membran oksijenasyonu (ECMO)'dur (3,4).

Bu bölümde her iki sistem preoperatif, intraoperatif ve postoperatif perspektiflerden ele alınmakta; endikasyonlar, teknik uygulamalar, yoğun bakım yönetimi, komplikasyonlar ve weaning protokolleri kapsamlı biçimde aktarılmaktadır.

[1] Dr., Sağlık Bilimleri Üniversitesi Dr. Siyami Ersek Göğüs Kalp ve Damar Cerrahisi Eğitim ve Araştırma Hastanesi, Kalp ve Damar Cerrahisi Kliniği, gorkemkuleyin@gmail.com, ORCID iD: 0009-0002-7664-2846
[2] Dr., Sağlık Bilimleri Üniversitesi Dr. Siyami Ersek Göğüs Kalp ve Damar Cerrahisi Eğitim ve Araştırma Hastanesi, Kalp ve Damar Cerrahisi Kliniği, buketserim@gmail.com, ORCID iD: 0009-0006-9699-4290

DOI: 10.37609/akya.4461.c23535

kullanılmaktadır (7,8). Kardiyak output artışı sınırlı (%10–20) olsa da miyokardiyal oksijen dengesini iyileştirme etkisi seçilmiş hastalarda klinik açıdan anlamlı fayda sağlamaktadır (5,7).

VA-ECMO ise tam kardiyopulmoner destek kapasitesiyle postkardiyotomi kardiyojenik şok ve refrakter kardiyak arrest gibi yaşamı tehdit eden durumlarda son savunma hattını oluşturmaktadır (2,17). Yüksek komplikasyon potansiyeli nedeniyle deneyimli multidisipliner ekip koordinasyonu zorunludur (2,22). Günümüzde her iki sistemin akılcı seçimi ve zamanında uygulanması; hastaların iyileşmeye, transplantasyona veya uzun süreli ventriküler destek cihazına köprülenebilmesindeki en kritik belirleyicilerden biri olmaya devam etmektedir (3,23).

KAYNAKÇA

1. Lomivorotov VV, Efremov SM, Kirov MY, Fominskiy EV, Karaskov AM. Low-cardiac-output syndrome after cardiac surgery. J Cardiothorac Vasc Anesth 2017;31:291-308.
2. Lorusso R, Whitman G, Milojevic M, Raffa G, McMullan DM, Boeken U, ve ark. 2020 EACTS/ELSO/STS/AATS expert consensus on post-cardiotomy extracorporeal life support in adult patients. Ann Thorac Surg 2021;111:327-69.
3. Combes A, Price S, Slutsky AS, Brodie D. Temporary circulatory support for cardiogenic shock. Lancet 2020;396:199-212.
4. Shekar K, Gregory SD, Fraser JF. Mechanical circulatory support in the new era: an overview. Crit Care 2016;20:66.
5. Trost JC, Hillis LD. Intra-aortic balloon counterpulsation. Am J Cardiol 2006;97:1391-8.
6. Krishna M, Zacharowski K. Principles of intra-aortic balloon pump counterpulsation. Contin Educ Anaesth Crit Care Pain 2009;9:24-8.
7. Parissis H, Graham V, Lampridis S, Lau M, Hooks G, Mhandu PC. IABP: history-evolution-pathophysiology-indications: what we need to know. J Cardiothorac Surg 2016;11:122.
8. Pilarczyk K, Boening A, Jakob H, Langebartels G, Markewitz A, Haake N, ve ark. Preoperative intra-aortic counterpulsation in high-risk patients undergoing cardiac surgery: a meta-analysis of randomized controlled trials. Eur J Cardiothorac Surg 2016;49:5-17.
9. Ranucci M, Castelvecchio S, Biondi A, de Vincentiis C, Ballotta A, Varrica A, ve ark. A randomized controlled trial of preoperative intra-aortic balloon pump in coronary patients with poor left ventricular function undergoing coronary artery bypass surgery. Crit Care Med 2013;41:2476-83.
10. Thiele H, Zeymer U, Neumann FJ, Ferenc M, Olbrich HG, Hausleiter J, ve ark. Intraaortic balloon support for myocardial infarction with cardiogenic shock. N Engl J Med 2012;367:1287-96.
11. Thiele H, Zeymer U, Thelemann N, Neumann FJ, Hausleiter J, Abdel-Wahab M, ve ark. Intraaortic balloon pump in cardiogenic shock complicating acute myocardial infarction: long-term 6-year outcome of the randomized IABP-SHOCK II trial. Circulation 2019;139:395-403.
12. Thiele H, Ohman EM, de Waha-Thiele S, Zeymer U, Desch S. Management of cardiogenic shock complicating myocardial infarction: an update 2019. Eur Heart J 2019;40:2671-83.
13. Zeymer U, Bueno H, Granger CB, Hochman J, Huber K, Lettino M, ve ark. Acute Cardiovascular Care Association position statement for the diagnosis and treatment of patients with acute myocardial infarction complicated by cardiogenic shock. Eur Heart J Acute Cardiovasc Care 2020;9:183-97.

14. de Jong MM, Lorusso R, Al Awami F, Matteuci F, Parise O, Lozekoot P, ve ark. Vascular complications following intra-aortic balloon pump implantation: an updated review. Perfusion 2018;33:96-104.
15. Estep JD, Cordero-Reyes AM, Bhimaraj A, Trachtenberg B, Khalil N, Loebe M, ve ark. Percutaneous placement of an intra-aortic balloon pump in the left axillary/subclavian position provides safe, ambulatory long-term support as bridge to heart transplantation. JACC Heart Fail 2013;1:382-8.
16. Extracorporeal Life Support Organization. ELSO guidelines for cardiopulmonary extracorporeal life support, version 1.4. Ann Arbor: Extracorporeal Life Support Organization; 2017.
17. Lorusso R, Shekar K, MacLaren G, Schmidt M, Pellegrino V, Meyns B, ve ark. ELSO interim guidelines for venoarterial extracorporeal membrane oxygenation in adult cardiac patients. ASAIO J 2021;67:827-44.
18. Russo JJ, Aleksova N, Pitcher I, Couture E, Parlow S, Faraz M, ve ark. Left ventricular unloading during extracorporeal membrane oxygenation in patients with cardiogenic shock. J Am Coll Cardiol 2019;73:654-62.
19. Rupprecht L, Lunz D, Philipp A, Lubnow M, Schmid C. Pitfalls in percutaneous ECMO cannulation. Heart Lung Vessel 2015;7:320-6.
20. Wilson J, Fisher R, Caetano F, Soliman-Aboumarie H, Patel B, Ledot S, ve ark. Managing Harlequin syndrome in VA-ECMO – do not forget the right ventricle. Perfusion 2022;37:526-9.
21. Pappalardo F, Montisci A. Veno-arterial extracorporeal membrane oxygenation (VA ECMO) in postcardiotomy cardiogenic shock: how much pump flow is enough? J Thorac Dis 2016;8:E1444-8.
22. Rastan AJ, Dege A, Mohr M, Doll N, Falk V, Walther T, ve ark. Early and late outcomes of 517 consecutive adult patients treated with extracorporeal membrane oxygenation for refractory postcardiotomy cardiogenic shock. J Thorac Cardiovasc Surg 2010;139:302-11.
23. McDonagh TA, Metra M, Adamo M, Gardner RS, Baumbach A, Böhm M, ve ark. 2021 ESC guidelines for the diagnosis and treatment of acute and chronic heart failure. Eur Heart J 2021;42:3599-726.
24. Juo YY, Skancke M, Sanaiha Y, Mantha A, Jimenez JC, Benharash P. Efficacy of distal perfusion cannulae in preventing limb ischemia during extracorporeal membrane oxygenation: a systematic review and meta-analysis. Artif Organs 2017;41:E263-73.
25. Bonicolini E, Martucci G, Simons J, Raffa GM, Spina C, Lo Coco V, ve ark. Limb ischemia in peripheral veno-arterial extracorporeal membrane oxygenation: a narrative review of incidence, prevention, monitoring, and treatment. Crit Care 2019;23:266.
26. Biancari F, Kaserer A, Perrotti A, Ruggieri VG, Cho SM, Kang JK, ve ark. Central versus peripheral postcardiotomy veno-arterial extracorporeal membrane oxygenation: systematic review and individual patient data meta-analysis. J Clin Med 2022;11:7406.
27. Li Y, Yan S, Gao S, Liu M, Lou S, Liu G, ve ark. Effect of an intra-aortic balloon pump with veno-arterial extracorporeal membrane oxygenation on mortality of patients with cardiogenic shock: a systematic review and meta-analysis. Eur J Cardiothorac Surg 2019;55:395-404.
28. Mazzeffi M, Greenwood J, Tanaka K, Menaker J, Rector R, Herr D, ve ark. Bleeding, transfusion, and mortality on extracorporeal life support: ECLS Working Group on Thrombosis and Hemostasis. Ann Thorac Surg 2016;101:682-9.
29. Seelhammer TG, Bohman JK, Schulte PJ, Hanson AC, Aganga DO. Comparison of bivalirudin versus heparin for maintenance systemic anticoagulation during adult and pediatric extracorporeal membrane oxygenation. Crit Care Med 2021;49:1481-92.
30. Aissaoui N, Luyt CE, Leprince P, Trouillet JL, Léger P, Pavie A, ve ark. Predictors of successful extracorporeal membrane oxygenation (ECMO) weaning after assistance for refractory cardiogenic shock. Intensive Care Med 2011;37:1738-45.

Bölüm 6

KARDİYOPULMONER BYPASS ÜNİTESİ TEMEL ÇALIŞMA PRENSİPLERİ

Naci Cem AYDOĞDU[1]
Efe Can DOĞANALP[2]

1. Giriş ve Temel Kavramlar

Kardiyopulmoner bypass (KPB), kalp ve akciğerlerin işlevlerini geçici olarak bir makineye devrederek cerraha hareketsiz ve kansız bir çalışma alanı sağlayan bir dolaşım destek yöntemidir. Açık kalp cerrahisinin temelini oluşturur. Bu nedenle, KPB'nin anlaşılması kalp cerrahisinin tüm aşamalarının kavranması açısından gereklidir [1–5].

Sistemin temel amacı, kalbi durdurup üzerinde çalışabilmektir. Fakat kalp durduğunda dolaşım ve oksijenlenme kesilir. KPB kalbin pompalama ve akciğerlerin gaz değişimi görevlerini üstlenerek bu sorunu çözer. Venöz kan vücuttan alınır, oksijenatörde oksijenlenir ve karbondioksitten arındırılır, ardından arteriyel sisteme geri verilir. Böylece kalp güvenle durdurulabilir, miyokard kardiyopleji ile korunur ve cerrahi alan en iyi şekilde hazırlanır.

Tekniğin ilk başarılı klinik uygulaması 1953 yılında John Gibbon tarafından gerçekleştirilmiş ve bu gelişme açık kalp cerrahisinin önünü açmıştır [5]. Günümüzde koroner arter bypass greftleme, kapak cerrahisi, aort cerrahisi ve konjenital kalp cerrahisinin büyük bölümü KPB altında yürütülmektedir. Pompa kullanılmadan yapılan off-pump KABG gibi istisnalar ise ayrı bir teknik kategoride değerlendirilir.

> 📌 **Bu bölüme başlamadan önce hatırlanması gereken kavramlar:** Kardiyak debi ve kardiyak indeks, pulmoner ve sistemik dolaşımın ayrımı, temel koagülasyon kaskadı, koroner arter anatomisi.

[1] Dr., Siyami Ersek Göğüs Kalp ve Damar Cerrahisi Eğitim ve Araştırma Hastanesi Kalp ve Damar Cerrahisi, nacicemaydogdu@gmail.com, ORCID iD: 0009-0003-1683-3111
[2] Dr., Siyami Ersek Göğüs Kalp ve Damar Cerrahisi Eğitim ve Araştırma Hastanesi Kalp ve Damar Cerrahisi, efedoganalp@gmail.com, ORCID iD: 0009-0000-9359-9048

DOI: 10.37609/akya.4461.c23536

Bir cerrah için bu bilgiler zamanla refleks haline gelir. Ama o noktaya varana kadar dikkatli kalmak, gözlemlemek ve soru sormaktan çekinmemek en değerli tutumdur. Bu bölümün amacı, o yolculuğun ilk adımlarını biraz daha güvenli hale getirmektir.

KAYNAKÇA

1. Gravlee GP, Davis RF, Hammon J, Kussman B. Cardiopulmonary Bypass: Principles and Practice. 3. baskı. Philadelphia: Lippincott Williams & Wilkins; 2008.
2. Kaplan JA, Augoustides JGT, Manecke GR, Maus T, Reich DL. Kaplan's Cardiac Anesthesia. 7. baskı. Philadelphia: Elsevier; 2017.
3. Cohn LH. Cardiac Surgery in the Adult. 4. baskı. New York: McGraw-Hill; 2012.
4. Bojar RM. Manual of Perioperative Care in Adult Cardiac Surgery. 6. baskı. 2021.
5. Ismail A, Semien G, Sharma S, ve ark. Cardiopulmonary Bypass. Şu kitapta: StatPearls [Internet]. Treasure Island (FL): StatPearls Publishing; 2024.
6. Gravlee GP, Davis RF, Hammon JW, Kussman BD, editörler. Cardiopulmonary Bypass and Mechanical Support: Principles and Practice. 4. baskı. Philadelphia: Wolters Kluwer; 2016.
7. Saczkowski R, Maklin M, Mesana T, Boodhwani M, Ruel M. Centrifugal pump and roller pump in adult cardiac surgery: a meta-analysis of randomized controlled trials. Artif Organs. 2012;36(8):668-676.
8. Wahba A, Kunst G, De Somer F, ve ark. 2024 EACTS/EACTAIC/EBCP Guidelines on cardiopulmonary bypass in adult cardiac surgery. Eur J Cardiothorac Surg. 2025;67(2):ezae354 (917-1008).
9. Abdelraouf MR, Mahmoud A, Amin AM, ve ark. The impact of pulsatile vs. non-pulsatile perfusion in patients undergoing cardiopulmonary bypass: a comprehensive systematic review and meta-analysis of 33 randomized controlled trials. PLOS One. 2025;20(10):e0333495.
10. Squiccimarro E, Stasi A, Lorusso R, Paparella D. Narrative review of the systemic inflammatory reaction to cardiac surgery and cardiopulmonary bypass. Artif Organs. 2022;46(4):568-577.
11. Chen Y, Phoon PHY, Hwang NC. Heparin resistance during cardiopulmonary bypass in adult cardiac surgery. J Cardiothorac Vasc Anesth. 2022;36(11):4150-4160.
12. Wahba A, Milojevic M, Boer C, ve ark. 2019 EACTS/EACTA/EBCP guidelines on cardiopulmonary bypass in adult cardiac surgery. Eur J Cardiothorac Surg. 2020;57(2):210-251.
13. Rivera Jiménez KE, Mamani Ticona YM, Gutierrez-Chavez G, Astudillo CO, Calle E, Torres Heredia GA, ve ark. Heparin Resistance in Cardiac Surgery with Cardiopulmonary Bypass: Mechanisms, Clinical Implications, and Evidence-Based Management. Medicina. 2025;61(12):2088.
14. Dobson GP, Faggian G, Onorati F, Vinten-Johansen J. Hyperkalemic cardioplegia for adult and pediatric surgery: end of an era? Front Physiol. 2013;4:228.
15. Chan J, Oo S, Butt S, Benedetto U, Caputo M, Angelini GD, ve ark. Network meta-analysis comparing blood cardioplegia, Del Nido cardioplegia and custodiol cardioplegia in minimally invasive cardiac surgery. Perfusion. 2023;38(3):464-472.
16. Allen BS, Winkelmann JW, Hanafy H, ve ark. Retrograde cardioplegia does not adequately perfuse the right ventricle. J Thorac Cardiovasc Surg. 1995;109(6):1116-1124.
17. Shirai T, Rao V, Weisel RD, ve ark. Antegrade and retrograde cardioplegia: alternate or simultaneous? J Thorac Cardiovasc Surg. 1996;112(3):787-796.
18. Gerstein NS, Panikkath PV, Mirrakhimov AE, Lewis AE, Ram H. Cardiopulmonary bypass emergencies and intraoperative issues. J Cardiothorac Vasc Anesth. 2022;36(12):4505-4522.
19. Lomivorotov VV, Efremov SM, Kirov MY, Fominskiy EV, Karaskov AM. Low-cardiac-output syndrome after cardiac surgery. J Cardiothorac Vasc Anesth. 2017;31(1):291-308.

20. Ltaief Z, Ben-Hamouda N, Rancati V, ve ark. Vasoplegic syndrome after cardiopulmonary bypass in cardiovascular surgery: pathophysiology and management in critical care. J Clin Med. 2022;11(21):6407.
21. Ata EC, Erkanli K, Ulukan MÖ, Türkoğlu H, Yıldız Y, Paslı S. Peripheral vs. Central Cannulation in Cardiac Reoperations: Technical Considerations and Outcomes. Braz J Cardiovasc Surg. 2020;35(4):420-426.

Bölüm 7

VASKÜLER ANATOMİ VE PERİFERİK ARTER MUAYENESİ

Talib DURAK[1]
Halil İbrahim TİLEKLİOĞLU[2]

Vasküler anatomi, kalp ve damar cerrahisinin temel taşlarından birini oluşturmaktadır. Vasküler yapıların köken, seyir ve komşuluk ilişkilerinin üç boyutlu olarak kavranması; doğru cerrahi planlama, güvenli diseksiyon yapılması ve komplikasyonların önlenmesi açısından vazgeçilmez bir ön koşuldur. Periferik arter muayenesi ise bu anatomik bilginin klinik pratiğe yansıdığı ilk adım olup sistematik bir fizik muayene, tanıya giden süreçte, yeri hiçbir zaman görüntüleme ve girişimsel yöntemler ile tam olarak doldurulamayacak değerli bilgiler sunar [**1**].

PERİFERİK ARTERİYEL SİSTEM ANATOMİSİ

1) BOYUN ARTERLERİ

Karotis Arter

İntrakranial sirkülasyon, karotis arterler ve vertebral arterler tarafından oluşturulan çift girişli paralel bir arteriyel sistem aracılığıyla sağlanır. Bu iki sistem, Willis poligonu aracılığıyla birbirleriyle bağlantılıdır ve böylece kollateral dolaşım için anatomik bir güvence oluşturulmuş olur.

Sağ ve sol common karotis arterler (CCA) farklı kökenlerden çıkar. Sol CCA doğrudan arcus aortadan köken alırken, sağ CCA, truncus brachiocephalicus'tan sağ sternoklaviküler eklem hizasında ayrılır ve boyun bölgesine doğru ilerler. Her iki CCA da karotis kılıf (vagina carotica) içinde seyreder; bu kılıf içinde CCA medialde, internal juguler ven lateralde, nervus vagus ise ikisinin ortasında ve posteriorda yer alır.

[1] Dr., Sağlık Bilimleri Üniversitesi Dr. Siyami Ersek Göğüs Kalp ve Damar Cerrahisi Eğitim ve Araştırma Hastanesi, Kalp ve Damar Cerrahisi, durak.talib@gmail.com, ORCID iD: 0009-0006-0278-4939

[2] Dr., Sağlık Bilimleri Üniversitesi Dr. Siyami Ersek Göğüs Kalp ve Damar Cerrahisi Eğitim ve Araştırma Hastanesi, Kalp ve Damar Cerrahisi, halilibrahimtileklioglu02@gmail.com, ORCID iD: 0000-0001-7438-2732

DOI: 10.37609/akya.4461.c23537

Tablo 2: İstirahat ayak bileği–brakiyal indeksinin (ABI) raporlanması ve klinik yorumu

ABI değeri	Raporlama kategorisi	Klinik yorum / sonraki değerlendirme
>1,40	Komprese edilemeyen	Medial arter kalsifikasyonu düşünülebilir; TBI, ayak parmağı basıncı ve Doppler dalga formlarıyla değerlendirilir.
1,00–1,40	Normal	İstirahat ABI normaldir; klinik kuşku sürüyorsa egzersiz ABI düşünülebilir.
0,91–0,99	Sınırda	Semptomatik hastada egzersiz ABI ile ileri değerlendirme önerilir.
≤0,90	Anormal	Periferik arter hastalığı ile uyumludur; klinik ve hemodinamik bulgularla birlikte yorumlanır.

KAYNAKÇA

1. AHA/ASA Journals. Approach to the Patient With Peripheral Arterial Disease. Şu internet adresinde: https://www.ahajournals.org/doi/10.1161/circulationaha.113.000502.
2. 2024 ESC Guidelines for the management of peripheral arterial and aortic diseases. Şu internet adresinde: https://academic.oup.com/eurheartj/article/45/36/3538/7738955.
3. Bordes SJ, İwanaga J, Loukas M, Tubbs RS, editörler. The Clinical Anatomy of the Vascular System. 1inci Baskı. Cham: Springer Nature Switzerland; 2025.
4. Sidawy AN, Perler BA, editörler. Rutherford's Vascular Surgery and Endovascular Therapy. 2 cilt. 10uncu Baskı. Philadelphia: Elsevier; 2023.
5. Anatomy, Shoulder and Upper Limb, Forearm Radial Artery. Şu internet adresinde: https://www.ncbi.nlm.nih.gov/books/NBK546626/.
6. Rutherford RB. Clinical staging of acute limb ischemia as the basis for choice of revascularization method: when and how to intervene. Semin Vasc Surg 2009;22:5-9.
7. Wittens C, Davies AH, Bækgaard N, Broholm R, Cavezzi A, Chastanet S, ve ark. Editor's choice – Management of chronic venous disease: Clinical practice guidelines of the European Society for Vascular Surgery. Eur J Vasc Endovasc Surg 2015;49:678-737.
8. Gloviczki P, Comerota AJ, Dalsing MC, Eklof BG, Gillespie DL, Gloviczki ML, ve ark. The care of patients with varicose veins and associated chronic venous diseases: Clinical practice guidelines of the Society for Vascular Surgery and the American Venous Forum. J Vasc Surg 2011;53:2S-48S.
9. Norgren L, Hiatt WR, Dormandy JA, Nehler MR, Harris KA, Fowkes FG, TASC II Working Group. Inter-society consensus for the management of peripheral arterial disease (TASC II). J Vasc Surg 2007;45 Suppl S:S5-67.
10. Hingorani A, Ascher E, Markevich N, Schutzer RW, Kallakuri S, Hou A, ve ark. Deep venous thrombosis of the upper extremity: a systematic review. J Vasc Surg 2017;65:894-900.
11. Illig KA, Doyle AJ. A comprehensive review of Paget–Schrötter syndrome. J Vasc Surg 2010;51:1538-1547.
12. Moore HM, Gohel MS, Davies AH. Number and location of venous valves within the popliteal and femoral veins—A review of the literature. J Anat 2011;219:439-443.
13. Standring S, editör. Gray's Anatomy: The Anatomical Basis of Clinical Practice. 41inci Baskı. London: Elsevier; 2016.

14. Zierler BK. Ultrasonography and diagnosis of venous thromboembolism. Circulation 2004;109 Suppl 1:I9-14.
15. Hingorani A, Ascher E, Marks N, Schutzer RW, Yorkovich W, Jacob T. Risk factors for development of lower extremity deep venous thrombosis. J Vasc Surg 2007;45:784-789.
16. Almasri J, Adusumalli J, Asi N, Lakis S, Alsawas M, Prokop LJ, ve ark. A systematic review and meta-analysis of revascularization outcomes of infrainguinal chronic limb-threatening ischemia. J Vasc Surg 2018;68:624-633.
17. Gerhard-Herman MD, Gornik HL, Barrett C, ve ark. 2024 ACC/AHA multisociety guideline for the management of lower extremity peripheral artery disease. J Am Coll Cardiol 2024.

Bölüm 8

ACİL VASKÜLER PATOLOJİLER

Fatmagül YILMAZ[1]
Aslıhan EMİR[2]

Acil vasküler patolojiler, hızlı tanı ve tedavi gerektiren hem yaşamı hem de uzuv canlılığını doğrudan tehdit edebilen klinik tablolardır. Bu tablolarda doğru yaklaşımın belirlenebilmesi için öncelikle arteriyel ve venöz kökenli patolojilerin birbirinden ayırt edilmesi, ardından klinik seyrin akut mu yoksa kronik mi olduğunun değerlendirilmesi gerekir. Akut ekstremite iskemisinden derin ven trombozuna uzanan bu geniş yelpazede, kılavuz eşliğinde yapılandırılmış bir tanı-tedavi algoritması izlenmesi hem revaskülarizasyon kararlarını hem de antikoagülasyon yönetimini doğrudan etkiler.

AKUT EKSTREMİTE İSKEMİSİ

Tanım ve Genel Bilgiler

Acil servise ekstremite ağrısı ile başvuran hastaya yaklaşımda, akut ekstremite iskemisi (AEİ) öncelikle dışlanması gereken, uzuv canlılığını tehdit edebilen önemli bir klinik durumdur. AEİ, ekstremiteye giden arteriyel kan akımının ani şekilde azalması ile ortaya çıkar ve bu nedenle hastaların hızla değerlendirilmesi ve uygun tedavi yaklaşımlarının gecikmeden uygulanması gerekmektedir [**1**].

Tanımlamada semptom süresi temel belirleyicidir. Klinik olarak, belirtilerin başlangıcından itibaren geçen sürenin *iki hafta*dan kısa olması durumunda tablo *akut ekstremite iskemisi* kapsamında değerlendirilirken, semptomların *iki hafta*yı aşması durumunda klinik tablo genellikle *kronik ekstremite iskemisi* olarak kabul edilmekte ve bu durum farklı tanı ve tedavi yaklaşımları çerçevesinde ele alınmaktadır [**2–5**].

[1] Dr., Sağlık Bilimleri Üniversitesi Dr. Siyami Ersek Göğüs Kalp ve Damar Cerrahisi Eğitim ve Araştırma Hastanesi, Kalp ve Damar Cerrahisi, ftmglyilmaz@gmail.com, ORCID iD: 0000-0003-3372-5334
[2] Dr., Sağlık Bilimleri Üniversitesi Dr. Siyami Ersek Göğüs Kalp ve Damar Cerrahisi Eğitim ve Araştırma Hastanesi, Kalp ve Damar Cerrahisi, aslihan.e91@gmail.com, ORCID iD: 0009-0008-4668-4758

DOI: 10.37609/akya.4461.c23538

Alt Ekstremite YVT Tanısı Konuldu
Trombüs boyutu ve derin sisteme uzaklık değerlendirilir.

DÜŞÜK RİSK	ORTA RİSK	YÜKSEK RİSK
<5 cm, ek risk faktörü yok • NSAİİ (semptomatik) • Lokal uygulamalar • Ekstremite elevasyonu • Kompresyon çorabı • Antikoagülan önerilmez	**> 5 cm,** **derin sisteme > 3 cm uzak** • Fondaparinuks 2,5 mg/gün SC • Rivaroksaban 10 mg/gün • DMAH (alternatif) Süre 45 gün	**Derin sisteme ≤ 3 cm yakın** • Terapötik doz antikoagülasyon • DMAH terapötik doz • Rivaroksaban/Apiksaban • DVT protokolüne göre düzenlenir

Şekil 5: SVT Tedavi Algoritması

Akut YVT döneminde cerrahi girişimler rutin olarak önerilmez. Girişimsel tedaviler daha çok akut inflamatuvar dönem ve eşlik eden protrombotik süreç ve semptomlar geriledikten sonra ve kronik venöz yetmezlik varlığında planlanmalıdır [**21**].

KAYNAKÇA

1. Acar RD, Sahin M, Kirma C. One of the most urgent vascular circumstances: Acute limb ischemia. SAGE Open Med 2013;1.
2. Rutherford RB, Baker JD, Ernst C, Johnston KW, Porter JM, Ahn S, ve ark. Recommended standards for reports dealing with lower extremity ischemia: Revised version. J Vasc Surg 1997;26:517-38.
3. Norgren L, Hiatt WR, Dormandy JA, Nehler MR, Harris KA, Fowkes FGR. Inter-Society Consensus for the Management of Peripheral Arterial Disease (TASC II). J Vasc Surg 2007;45:S5-67.
4. Aboyans V, Ricco J-B, Bartelink M-LEL, Björck M, Brodmann M, Cohnert T, ve ark. Editor's Choice – 2017 ESC Guidelines on the Diagnosis and Treatment of Peripheral Arterial Diseases, in collaboration with the European Society for Vascular Surgery (ESVS). European Journal of Vascular and Endovascular Surgery 2018;55:305-68.

5. Conte MS, Bradbury AW, Kolh P, White JV, Dick F, Fitridge R, ve ark. Global Vascular Guidelines on the Management of Chronic Limb-Threatening Ischemia. European Journal of Vascular and Endovascular Surgery 2019;58:S1-S109.e33.

6. Björck M, Earnshaw JJ, Acosta S, Bastos Gonçalves F, Cochennec F, Debus ES, ve ark. Editor's Choice – European Society for Vascular Surgery (ESVS) 2020 Clinical Practice Guidelines on the Management of Acute Limb Ischaemia. European Journal of Vascular and Endovascular Surgery 2020;59:173-218.

7. Korabathina R, Weintraub AR, Price LL, Kapur NK, Kimmelstiel CD, Iafrati MD, ve ark. Twenty-Year Analysis of Trends in the Incidence and In-Hospital Mortality for Lower-Extremity Arterial Thromboembolism. Circulation 2013;128:115-21.

8. Olinic D-M, Stanek A, Tătaru D-A, Homorodean C, Olinic M. Acute Limb Ischemia: An Update on Diagnosis and Management. J Clin Med 2019;8:1215.

9. Bailey M, Griffin K, Scott D. Clinical Assessment of Patients with Peripheral Arterial Disease. Semin Intervent Radiol 2014;31:292-9.

10. Kuoppala M, Åkeson J, Acosta S. Outcome after thrombolysis for occluded endoprosthesis, bypasses and native arteries in patients with lower limb ischemia. Thromb Res 2014;134:23-8.

11. Gerhard-Herman MD, Gornik HL, Barrett C, Barshes NR, Corriere MA, Drachman DE, ve ark. 2016 AHA/ACC Guideline on the Management of Patients With Lower Extremity Peripheral Artery Disease: A Report of the American College of Cardiology/American Heart Association Task Force on Clinical Practice Guidelines. Circulation 2017;135.

12. Morris-Stiff G, Lewis MH. Surgical treatment of acute limb ischaemia in the presence of malignancy. International Journal of Surgery 2010;8:233-5.

13. Zaraca F, Stringari C, Ebner JA, Ebner H. Routine Versus Selective Use of Intraoperative Angiography During Thromboembolectomy for Acute Lower Limb Ischemia: Analysis of Outcomes. Ann Vasc Surg 2010;24:621-7.

14. Lipsitz EC, Veith FJ. Fluoroscopically assisted thromboembolectomy: Should it be routine? Semin Vasc Surg 2001;14:asvas0140100.

15. Robertson I, Kessel DO, Berridge DC. Fibrinolytic agents for peripheral arterial occlusion. Cochrane Database of Systematic Reviews 2013;2013.

16. Jungi S, Kuemmerli C, Kissling P, Weiss S, Becker D, Schmidli J, ve ark. Limb Salvage by Open Surgical Revascularisation in Acute Ischaemia due to Thrombosed Popliteal Artery Aneurysm. European Journal of Vascular and Endovascular Surgery 2019;57:393-8.

17. Cervin A, Tjärnström J, Ravn H, Acosta S, Hultgren R, Welander M, ve ark. Treatment of Popliteal Aneurysm by Open and Endovascular Surgery: A Contemporary Study of 592 Procedures in Sweden. European Journal of Vascular and Endovascular Surgery 2015;50:342-50.

18. Polat A. Periferik Arter Hastalığı. Şu kitapta: Bozkurt AK, editör. Periferik Arter ve Ven Hastalıkları. İstanbul: Bayçınar Tıbbi Yayıncılık; 2021. s. 1-85.

19. Xu Y, Xu W, Wang A, Meng H, Wang Y, Liu S, ve ark. Diagnosis and treatment of traumatic vascular injury of limbs in military and emergency medicine. Medicine 2019;98:e15406.

20. McNally MM, Univers J. Acute Limb Ischemia. Surgical Clinics of North America 2018;98:1081-96.

21. Kakkos SK, Gohel M, Baekgaard N, Bauersachs R, Bellmunt-Montoya S, Black SA, ve ark. Editor's Choice – European Society for Vascular Surgery (ESVS) 2021 Clinical Practice Guidelines on the Management of Venous Thrombosis. European Journal of Vascular and Endovascular Surgery 2021;61:9-82.

22. Heit JA, Spencer FA, White RH. The epidemiology of venous thromboembolism. J Thromb Thrombolysis 2016;41:3-14.

23. Bozkurt AK, Tankut Akay H, Tanzer Çalkavur İ, Şırlak M, Onur Balkanay O, Uğuz E, ve ark. National guidelines on the management of venous thromboembolism: Joint guideline of the Turkish Society of Cardiovascular Surgery, National Society of Vascular and Endovascular

Surgery, and Phlebology Society. Turkish Journal of Thoracic and Cardiovascular Surgery 2021;29:562-76.

24. Wittens C, Davies AH, Bækgaard N, Broholm R, Cavezzi A, Chastanet S, ve ark. Editor's Choice – Management of Chronic Venous Disease. European Journal of Vascular and Endovascular Surgery 2015;49:678-737.

25. Othieno R, Okpo E, Forster R. Home versus in-patient treatment for deep vein thrombosis. Cochrane Database of Systematic Reviews 2018;2018.

26. Ortel TL, Neumann I, Ageno W, Beyth R, Clark NP, Cuker A, ve ark. American Society of Hematology 2020 Guidelines for Management of Venous Thromboembolism: Treatment of Deep Vein Thrombosis and Pulmonary Embolism. Blood Adv 2020;4:4693-738.

27. Kearon C, Akl EA, Comerota AJ, Prandoni P, Bounameaux H, Goldhaber SZ, ve ark. Antithrombotic Therapy for VTE Disease. Chest 2012;141:e419S-e496S.

28. Becattini C, Agnelli G. Treatment of Venous Thromboembolism With New Anticoagulant Agents. J Am Coll Cardiol 2016;67:1941-55.

29. Malec K, Broniatowska E, Undas A. Direct oral anticoagulants in patients with antiphospholipid syndrome: a cohort study. Lupus 2020;29:37-44.

30. Kearon C, Gu C-S, Julian J, Goldhaber S, Comerota A, Gornik H, ve ark. Pharmacomechanical Catheter-Directed Thrombolysis in Acute Femoral-Popliteal Deep Vein Thrombosis: Analysis from a Stratified Randomized Trial. Thromb Haemost 2019;119:633-44.

31. Kaufman JA, Barnes GD, Chaer RA, Cuschieri J, Eberhardt RT, Johnson MS, ve ark. Society of Interventional Radiology Clinical Practice Guideline for Inferior Vena Cava Filters in the Treatment of Patients with Venous Thromboembolic Disease. Journal of Vascular and Interventional Radiology 2020;31:1529-44.

32. Amin EE, Bistervels IM, Meijer K, Tick LW, Middeldorp S, Mostard G, ve ark. Reduced incidence of vein occlusion and postthrombotic syndrome after immediate compression for deep vein thrombosis. Blood 2018;132:2298-304.

33. Klein A, Shepshelovich D, Spectre G, Goldvaser H, Raanani P, Gafter-Gvili A. Screening for occult cancer in idiopathic venous thromboembolism — Systemic review and meta-analysis. Eur J Intern Med 2017;42:74-80.

34. Delluc A, Ianotto J-C, Tromeur C, De Moreuil C, Couturaud F, Lacut K, ve ark. Real-world incidence of cancer following a first unprovoked venous thrombosis: Results from the EPIGETBO study. Thromb Res 2018;164:79-84.

35. Lyman GH, Carrier M, Ay C, Di Nisio M, Hicks LK, Khorana AA, ve ark. American Society of Hematology 2021 guidelines for management of venous thromboembolism: prevention and treatment in patients with cancer. Blood Adv 2021;5:927-74.

36. Kirkilesis GI, Kakkos SK, Tsolakis IA. Editor's Choice – A Systematic Review and Meta-Analysis of the Efficacy and Safety of Anticoagulation in the Treatment of Venous Thromboembolism in Patients with Cancer. European Journal of Vascular and Endovascular Surgery 2019;57:685-701.

37. Schastlivtsev I, Lobastov K, Tsaplin S, Kanzafarova I, Barinov V, Laberko L, ve ark. Rivaroxaban in the treatment of upper extremity deep vein thrombosis: A single-center experience and review of the literature. Thromb Res 2019;181:24-8.

38. Houghton DE, Casanegra AI, Peterson LG, Cochuyt J, Hodge DO, Vlazny D, ve ark. Treatment of upper extremity deep vein thrombosis with apixaban and rivaroxaban. Am J Hematol 2020;95:817-23.

39. Scott G, Mahdi AJ, Alikhan R. Superficial vein thrombosis: a current approach to management. Br J Haematol 2015;168:639-45.

40. Di Nisio M, Wichers IM, Middeldorp S. Treatment for superficial thrombophlebitis of the leg. Şu kitapta: Di Nisio M, editör. Cochrane Database of Systematic Reviews. Chichester, UK: John Wiley & Sons; 2007.

Bölüm 9

AORT DİSEKSİYONU

Mukan Kağan KUŞ[1]

Aort diseksiyonu, öngörülebilir ve önlenebilir bir patoloji olmasına rağmen, yüksek mortalite-morbidite yükü ve ileri düzey cerrahi strateji gereksinimi ile kardiyovasküler cerrahinin en dramatik ve zorlu klinik tablolarından birisidir. Tanım olarak, intimal hasar oluşması sonrası, aort içindeki yüksek basınçlı kan akımının aortun media tabakası içerisinde ilerleyip yeni bir lümen oluşturduğu klinik tablodur. Bu yeni yalancı (false) lümenin dış katmanını media tabakasının bir kısmı ve adventisya oluşturduğu için zayıf bir katmandır. Bu sebeple aort diseksiyonu, aortik rüptürün öncüsüdür [1]. Başlangıcı spontan, travma sonrası veya iyatrojenik olabilir.

Yalancı lümen ile gerçek lümen arasında kalan parçaya "flep" adı verilir. Kan akımının etkisiyle bu flep genelde intimal hasardan distale doğru ilerleme eğiliminde olmakla birlikte, proksimale doğru da (retrograd) ilerleyebilir. Flebin organlara giden kan akımlarında oluşturduğu değişiklikler mortalite ve morbiditenin belirleyicilerindendir. Anatomik sırasıyla, koroner ostiumların tutulmasıyla akut Myokard Enfarktüsü (MI) tablosu, arkus dallarının tutulmasıyla serebrovasküler olaylar (SVO), spinal arterlerin tutulmasıyla parapleji, viseral arterlerin tutulmasıyla mezenterik iskemi, renal arterlerin tutulmasıyla akut böbrek yetmezliği, iliak/femoral arterlerin tutulmasıyla akut bacak iskemisi gelişebilir, bu tabloların tamamına malperfüzyon adı verilir [2]. Bu klinik tablolarla hasta prezente olup tanıya gidilebilir.

Tanı kontrastlı bilgisayarlı tomografi (BT anjiyografi) ile konulur. BT'de false lümen, true lümen ayrımı ve intimal flep görülmektedir. Aort kapak değerlendirilmesi için ise ekokardiyografi ile tanı desteklenir.

[1] Dr., Sağlık Bilimleri Üniversitesi Dr. Siyami Ersek Göğüs Kalp ve Damar Cerrahisi Eğitim ve Araştırma Hastanesi, Kalp ve Damar Cerrahisi, mukankagankus@gmail.com, ORCID iD: 0000-0002-4102-1110

DOI: 10.37609/akya.4461.c23539

%10 bandındadır. Aşağıdaki listede bulunan klinik durumlarda komplike diseksiyondan söz edilir:

- Maksimal aort çapı >40mm
- Yalancı lümen çapı >20–22mm
- Giriş yırtığı >10mm
- Küçük kurvaturda yırtık varlığı
- Kanlı plevral effüzyon
- Malperfüzyon
- >3 farklı antihipertansife rağmen refrakter hipertansiyon
- Medikal tedaviye dirençli ağrı

Non-komplike vakalarda birinci basamak tedavi medikal tedavidir. Komplike Tip B diseksiyonda birinci basamak tedavi Thoracic Endovascular Aortic Repair (TEVAR)'dır [13]. TEVAR tedavisinin amacı primer yırtık bölgesini endovasküler stent ile kapatmak ve false lümenin regresyonunu / trombozunu sağlayarak true lümen kan akımını arttırmak, aortun pozitif remodellingini sağlamaktır. TEVAR'a uygun olmayan anatomiye sahip komplike tip B diseksiyonlarda ise açık cerrahi onarım planlanmalıdır.

Tip B aortik diseksiyonda Frozen Elephant Trunk greftlerinin kullanımı endike olan durumlar vardır. TEVAR grefti için arkus aorta proksimal landing zone >40mm olması, konkomitan arkus aorta anevrizma varlığı, ciddi arkus aorta açılanması, sol subklavyen arterde diseksiyon varlığında FET grefti TEVAR için proksimal landing zone yaratmak amacıyla kullanılmaktadır.

KAYNAKÇA

1. Gudbjartsson T, Ahlsson A, Geirsson A, Gunn J, Hjortdal V, Jeppsson A, ve ark. Acute type A aortic dissection - a review. Scand Cardiovasc J 2020;54:1-13.
2. Norton EL, Khaja MS, Williams DM, Yang B. Type A aortic dissection complicated by malperfusion syndrome. Curr Opin Cardiol 2019;34:610-5.
3. Augoustides JG, Szeto WY, Desai ND, Pochettino A, Cheung AT, Savino JS, ve ark. Classification of acute type A dissection: focus on clinical presentation and extent. Eur J Cardiothorac Surg 2011;39:519-22.
4. Writing Committee Members, ve ark. 2022 ACC/AHA guideline for the diagnosis and management of aortic disease: a report of the American Heart Association/American College of Cardiology Joint Committee on Clinical Practice Guidelines. J Am Coll Cardiol 2022;80:e223-393.
5. Christodoulou KC, Karangelis D, Efenti GM, Sdrevanos P, Browning JR, Konstantinou F, ve ark. Current knowledge and contemporary management of non-A non-B aortic dissections. World J Cardiol 2023;15:244-52.
6. Valente T, Sica G, Romano F, Rea G, Lieto R, De Feo M, ve ark. Non-A Non-B Acute Aortic Dissection: Is There Some Confusion in the Radiologist's Mind? Tomography 2023;9:2247-60.
7. Hayashi H, Matsuoka Y, Sakamoto I, Sueyoshi E, Okimoto T, Hayashi K, ve ark. Penetrating atherosclerotic ulcer of the aorta: imaging features and disease concept. Radiographics 2000;20:995-1005.

8. Kodama K, Nishigami K, Sakamoto T, Sawamura T, Hirayama T, Misumi H, ve ark. Tight heart rate control reduces secondary adverse events in patients with type B acute aortic dissection. Circulation 2008;118:S167-70.
9. Sabe AA, Percy ED, Kaneko T, Plichta RP, Hughes GC. When to Consider Deferral of Surgery in Acute Type A Aortic Dissection: A Review. Ann Thorac Surg 2021;111:1754-62.
10. Helder MRK, Schaff HV, Day CN, Pochettino A, Bagameri G, Greason KL, ve ark. Regional and Temporal Trends in the Outcomes of Repairs for Acute Type A Aortic Dissections. Ann Thorac Surg 2020;109:26-33.
11. Zhu Y, Lingala B, Baiocchi M, Tao JJ, Toro Arana V, Khoo JW, ve ark. Type A Aortic Dissection-Experience Over 5 Decades: JACC Historical Breakthroughs in Perspective. J Am Coll Cardiol 2020;76:1703-13.
12. Acharya M, Sherzad H, Bashir M, Mariscalco G. The frozen elephant trunk procedure: indications, outcomes and future directions. Cardiovasc Diagn Ther 2022;12:708-21.
13. Munshi B, Ritter JC, Doyle BJ, Norman PE. Management of acute type B aortic dissection. ANZ J Surg 2020;90:2425-33.

Bölüm 10

POSTOPERATİF ERKEN DÖNEM SENARYOLARI: MEDİASTİNAL DRENAJ, KARDİYAK TAMPONAD, DÜŞÜK DEBİ SENDROMU, SEREBROVASKÜLER OLAYLAR

Büşra BAŞTOPCU[1]
Yusuf İslam COŞKUN[2]

GİRİŞ

Kardiyak cerrahide başarı, sadece başarılı bir operasyonla değil, aynı zamanda titiz bir postoperatif takip süreciyle ilişkilidir. Kardiyak cerrahi sonrası önlenebilir mortalitenin önemli bir kısmı yoğun bakım ünitesinde takip edilen hastaların postoperatif erken dönemde gelişen komplikasyonlarına bağlıdır. Bu kritik süreçte yaşanan fizyolojik instabilitenin sebepleri cerrahi travmaya cevap, kardiyopulmoner bypassın (KPB) sistemik inflamatuar etkileri ve hastanın komorbiditeleri olarak sayılabilir. Bu bölümde sık karşılaşılan postoperatif komplikasyonların patofizyolojisi, tanısal yaklaşımlar ve bu komplikasyonların yönetimi ele alınacaktır.

1. Mediastinal Drenaj

Kardiyak cerrahi sonrası mediastinal kanama yoğun bakım ünitesinde erken postoperatif takipte karşılaşılan kritik ve acil yönetilmesi gereken olaylardan biridir. Artmış mediastinal drenaj; renal yetmezlik, serebrovasküler olaylar, uzamış mekanik ventilasyon ihtiyacı, sepsis ve yoğun bakımda kalış süresinin uzaması gibi komplikasyon risklerini artırdığı bildirilmiştir (1,2).

[1] Dr., Sağlık Bilimleri Üniversitesi Dr. Siyami Ersek Göğüs Kalp ve Damar Cerrahisi Eğitim ve Araştırma Hastanesi, Kalp ve Damar Cerrahisi, busraongun88@gmail.com, ORCID iD: 0009-0000-0764-6611
[2] Dr., Sağlık Bilimleri Üniversitesi Dr. Siyami Ersek Göğüs Kalp ve Damar Cerrahisi Eğitim ve Araştırma Hastanesi, Kalp ve Damar Cerrahisi, dryusufislamcoskun@gmail.com, ORCID iD: 0009-0000-1495-7581

DOI: 10.37609/akya.4461.c23540

aterosklerotik damar hastalığı ve kırılgan otoregülasyon kapasitesi nedeniyle perioperatif risk belirgin biçimde artar. (16) Salt yaş ve komorbidite listesinin ötesinde işlevsel kapasite, nütrisyonel durum ve bilişsel rezervi kapsayan frajilite değerlendirmesi; risk-fayda dengesinin daha doğru kurulmasını sağlamaktadır.

Önceden inme geçirmiş hastalarda perioperatif risk 2-4 kat yüksektir. (15,16) Akut olay sonrası elektif cerrahi için optimal bekleme süresi net olarak tanımlanmamış olmakla birlikte, klinik stabilizasyon ve reperfüzyon hasarının gerilemesi adına 4-12 hafta arasında bir bekleme süresi makul kabul edilmektedir (4). Acil cerrahi durumlarda risk-fayda dengesinin çok daha dikkatli değerlendirilmesi gerekmektedir. Eş zamanlı ciddi koroner ve karotid hastalıkta yönetim multidisipliner planlanmalı; eş zamanlı KEA-KABG deneyimli merkezlerde seçilmiş olgulara uygulanabilir bir seçenektir, aşamalı yaklaşımda ise sırayı genellikle kardiyak hastalığın ciddiyeti belirler. (20,21)

Önümüzdeki dönemde NIRS, TCD ve EEG'nin entegre kullanımına dayalı yapay zeka destekli serebral monitörizasyon algoritmaları, gerçek zamanlı analiz kapasiteleriyle erken uyarı sistemlerini güçlendirecektir. (19) Gelişmiş emboli koruma cihazlarının TAVI ve açık kapak cerrahisine entegrasyonu daha geniş randomize çalışmalarla değerlendirilmektedir. Hastanın genetik profili, serebral vasküler anatomisi ve preoperatif nörokognitif rezerviyle uyumlu kişiselleştirilmiş nöroproteksiyon protokolleri, mevcut tek tip stratejilerin ötesine geçerek hedeflenmiş koruyucu önlemlerin önünü açacaktır. Postoperatif nörolojik rehabilitasyonun erken yoğun bakım dönemden toplum tabanlı programlara kesintisiz biçimde sürdürülmesi de bu bütüncül stratejinin ayrılmaz parçasıdır.

KAYNAKÇA

1. Moulton MJ, Creswell LL, Mackey ME, Cox JL, Rosenbloom M. Reexploration for bleeding is a risk factor for adverse outcomes after cardiac operations. The Journal of Thoracic and Cardiovascular Surgery. 1996;111:1037-46.
2. Korpallová B, Samoš M, Bolek T, Škorňová I, Kovář F, Kubisz P, ve ark. Role of Thromboelastography and Rotational Thromboelastometry in the Management of Cardiovascular Diseases. Clin Appl Thromb Hemost. 2018;24:1199-207.
3. Weant KA, Flynn JF, Akers WS. Management of Antiplatelet Therapy for Minimization of Bleeding Risk Before Cardiac Surgery. Pharmacotherapy. 2006;26:1616-25.
4. Hartstein G, Janssens M. Treatment of Excessive Mediastinal Bleeding After Cardiopulmonary Bypass. The Annals of Thoracic Surgery. 1996;62:1951-4.
5. Höfer J, Fries D, Solomon C, Velik-Salchner C, Ausserer J. A Snapshot of Coagulopathy After Cardiopulmonary Bypass. Clin Appl Thromb Hemost. 2016;22:505-11.
6. Faraoni D, Savan V, Levy JH, Theusinger OM. Goal-Directed Coagulation Management in the Perioperative Period of Cardiac Surgery. Journal of Cardiothoracic and Vascular Anesthesia. 2013;27:1347-54.

7. Baugh RF, Deemar KA, Zimmermann JJ. Heparinase in the Activated Clotting Time Assay: Monitoring Heparin-Independent Alterations in Coagulation Function. Anesthesia & Analgesia. 1992;74:201-5.
8. Herwaldt LA, Swartzendruber SK, Zimmerman MB, Scholz DA, Franklin JA, Caldarone CA. Hemorrhage after coronary artery bypass graft procedures. Infect Control Hosp Epidemiol. 2003;24:44-50.
9. Kirklin JK, Schaff HV, Blackstone EH, Tchervenkov CI, Pagani FD, editörler. Postoperative Care. Şu kitapta: Kirklin/Barratt-Boyes Cardiac Surgery. 5. baskı. Philadelphia: Elsevier; 2026. s. 166.
10. Schoonen A, van Klei WA, van Wolfswinkel L, van Loon K. Definitions of low cardiac output syndrome after cardiac surgery and their effect on the incidence of intraoperative DKDS: A literature review and cohort study. Front Cardiovasc Med. 2022;9:926957.
11. Maganti M, Badiwala M, Sheikh A, Scully H, Feindel C, David TE, ve ark. Predictors of low cardiac output syndrome after isolated mitral valve surgery. The Journal of Thoracic and Cardiovascular Surgery. 2010;140:790-6.
12. Darrah WC, Sharpe MD, Guiraudon GM, Neal A. Intraaortic Balloon Counterpulsation Improves Right Ventricular Failure Resulting From Pressure Overload. The Annals of Thoracic Surgery. 1997;64:1718-23.
13. Kirklin JK, Schaff HV, Blackstone EH, Tchervenkov CI, Pagani FD, editörler. Acute and Chronic Complications of Myocardial Infarction. Şu kitapta: Kirklin/Barratt-Boyes Cardiac Surgery. 5. baskı. Philadelphia: Elsevier; 2026. s. 464-99.
14. Roach GW, Kanchuger M, Mangano CM, Newman M, Nussmeier N, Wolman R, ve ark. Adverse Cerebral Outcomes after Coronary Bypass Surgery. N Engl J Med. 1996;335:1857-64.
15. Tarakji KG. Temporal Onset, Risk Factors, and Outcomes Associated With Stroke After Coronary Artery Bypass Grafting. JAMA. 2011;305:381.
16. Hogue CW, Murphy SF, Schechtman KB, Dávila-Román VG. Risk Factors for Early or Delayed Stroke After Cardiac Surgery. Circulation. 1999;100:642-7.
17. Hammon JW, Stump DA, Butterworth JF, Moody DM, Rorie K, Deal DD, ve ark. Single crossclamp improves 6-month cognitive outcome in high-risk coronary bypass patients: The effect of reduced aortic manipulation. The Journal of Thoracic and Cardiovascular Surgery. 2006;131:114-21.
18. Nishiyama K, Horiguchi M, Shizuta S, Doi T, Ehara N, Tanuguchi R, ve ark. Temporal Pattern of Strokes After On-Pump and Off-Pump Coronary Artery Bypass Graft Surgery. The Annals of Thoracic Surgery. 2009;87:1839-44.
19. Murkin JM, Arango M. Near-infrared spectroscopy as an index of brain and tissue oxygenation. British Journal of Anaesthesia. 2009;103:i3-13.
20. Abbaszadeh M. The impact of carotid artery disease on outcomes of patients undergoing coronary artery bypass grafting. Rev Bras Cir Cardiovasc. 2011;26:258-63.
21. Task Force members, Windecker S, Kolh P, ve ark. 2014 ESC/EACTS Guidelines on myocardial revascularization: The Task Force on Myocardial Revascularization of the European Society of Cardiology (ESC) and the European Association for Cardio-Thoracic Surgery (EACTS). Eur Heart J. 2014;35:2541-619.
22. Griepp RB, Ergin MA, Galla JD, Lansman S, Khan N, Quintana C, ve ark. Surgery for acquired heart disease looking for the artery of adamkiewicz: A quest to minimize paraplegia after operations for aneurysms of the descending thoracic and thoracoabdominal aorta. The Journal of Thoracic and Cardiovascular Surgery. 1996;112:1202-15.
23. Sacco RL, Adams R, Albers G, Alberts MJ, Benavente O, Furie K, ve ark. Guidelines for Prevention of Stroke in Patients With Ischemic Stroke or Transient Ischemic Attack: A Statement for Healthcare Professionals From the American Heart Association/American Stroke Association Council on Stroke. Stroke. 2006;37:577-617.

24. Lazar HL, McDonnell M, Chipkin SR, Furnary AP, Engelman RM, Sadhu AR, ve ark. The Society of Thoracic Surgeons Practice Guideline Series: Blood Glucose Management During Adult Cardiac Surgery. The Annals of Thoracic Surgery. 2009;87:663-9.
25. Wahr JA, Tremper KK, Samra S, Delpy DT. Near-Infrared spectroscopy: Theory and applications. Journal of Cardiothoracic and Vascular Anesthesia. 1996;10:406-18.
26. Sarraj A, Hassan AE, Abraham MG, Ortega-Gutierrez S, Kasner SE, Hussain MS, ve ark. Trial of Endovascular Thrombectomy for Large Ischemic Strokes. N Engl J Med. 2023;388:1259-71.
27. Yoshimura S, Sakai N, Yamagami H, Uchida K, Beppu M, Toyoda K, ve ark. Endovascular Therapy for Acute Stroke with a Large Ischemic Region. N Engl J Med. 2022;386:1303-13.
28. Huo X, Ma G, Tong X, Zhang X, Pan Y, Nguyen TN, ve ark. Trial of Endovascular Therapy for Acute Ischemic Stroke with Large Infarct. N Engl J Med. 2023;388:1272-83.
29. Johnston SC, Amarenco P, Denison H, Evans SR, Himmelmann A, James S, ve ark. Ticagrelor and Aspirin or Aspirin Alone in Acute Ischemic Stroke or TIA. N Engl J Med. 2020;383:207-17.
30. Fischer U, Koga M, Strbian D, Branca M, Abend S, Trelle S, ve ark. Early versus Later Anticoagulation for Stroke with Atrial Fibrillation. N Engl J Med. 2023;388:2411-21.
31. Werring DJ, Dehbi HM, Ahmed N, Arram L, Best JG, Balogun M, ve ark. Optimal timing of anticoagulation after acute ischaemic stroke with atrial fibrillation (OPTIMAS): a multicentre, blinded-endpoint, phase 4, randomised controlled trial. The Lancet. 2024;404:1731-41.
32. Mach F, Koskinas KC, Roeters Van Lennep JE, Tokgözoğlu L, Badimon L, Baigent C, ve ark. 2025 Focused Update of the 2019 ESC/EAS Guidelines for the management of dyslipidaemias. European Heart Journal. 2025;46:4359-78.

Bölüm 11

POSTOPERATİF RİTİM PROBLEMLERİ; ATRİYAL FİBRİLASYON, MALİGN ARİTMİLER, PACEMAKER

Hüseyin UZANDI[1]
Melih Şamil ÇALTA[2]
Halit ŞENER[3]

Giriş

Kalp ve damar cerrahisi, kardiyovasküler hastalıkların tedavisinde önemli bir yer tutmakla birlikte, postoperatif dönemde çeşitli komplikasyon risklerini de beraberinde getirir. Bu komplikasyonlar arasında ritim problemleri; mortalite ve morbiditeye etkisi, hastanede kalış süresini uzatması ve sonuç olarak maliyet artışına neden olması ile önemli bir yer tutmaktadır. Postoperatif ritim problemleri, basit sinüs taşikardisinden hayatı tehdit eden malign aritmilere kadar geniş bir spektrumu kapsar. Bu bölümde, postoperatif atriyal fibrilasyon, malign aritmiler ve pacemaker ile ilgili klinik pratikte kullanılabilecek bilgiler paylaşılacaktır.

POSTOPERATİF ATRİYAL FİBRİLASYON (POAF)

1. Tanım

Postoperatif atriyal fibrilasyon (POAF), kalp cerrahisi geçiren hastalarda operasyon sonrası ilk 30 gün içinde, daha önce atrial fibrilasyon (AF) öyküsü olmayıp yeni gelişen AF olarak tanımlanır [**1**]. Genellikle cerrahi sonrası ilk 2 ila 4 gün içinde ortaya çıkar ve kalp cerrahisi sonrası en sık görülen komplikasyonlardan biridir. İnsidansı, cerrahi prosedürün türüne ve hastanın risk faktörlerine bağlı olarak %20 ila %50 arasında değişmektedir. Örneğin, izole koroner arter bypass greftleme (CABG) sonrası oran %20–30 iken, kapak cerrahisinde bu oran %40–50'ye kadar

[1] Dr. Sağlık Bilimleri Üniversitesi Dr. Siyami Ersek Göğüs Kalp ve Damar Cerrahisi Eğitim ve Araştırma Hastanesi, Kalp ve Damar Cerrahisi, huseyinuzandi97@gmail.com, ORCID iD: 0000-0002-6243-2947
[2] Dr. Sağlık Bilimleri Üniversitesi Dr. Siyami Ersek Göğüs Kalp ve Damar Cerrahisi Eğitim ve Araştırma Hastanesi, Kalp ve Damar Cerrahisi, caltasamil@gmail.com, ORCID iD: 0009-0000-5548-8777
[3] Dr. Sağlık Bilimleri Üniversitesi Dr. Siyami Ersek Göğüs Kalp ve Damar Cerrahisi Eğitim ve Araştırma Hastanesi, Kalp ve Damar Cerrahisi, halitberasener@gmail.com, ORCID iD: 0009-0005-6399-4537

DOI: 10.37609/akya.4461.c23541

kardiyak tamponad, ventriküler aritmi **[18]** ve greft ayrışması riski bulunmaktadır **[19]**. Bu nedenle teller çekildikten sonraki ilk bir saatte yakın nabız, tansiyon takibi yapılmalı ve teller çekilmeden önce hastanın koagülasyon parametrelerinin *(INR, PTT)* normal sınırlarda olduğundan ve antiplatelet/antikoagülan dozlarının uygun olduğundan emin olunmalıdır.

Sonuç

Postoperatif ritim problemleri, kalp ve damar cerrahisi pratiğinin ayrılmaz bir parçasıdır ve asistanların bu alandaki bilgi ve becerileri, hasta güvenliği, optimal sonuçlar için hayati önem taşır. Atriyal fibrilasyon, malign aritmiler ve pacemaker yönetimi gibi dinamik konular, sürekli güncellenen kılavuzlarla şekillenmektedir. Bu bölümde sunulan bilgiler, asistanlara postoperatif aritmilerin tanınması, patofizyolojisi, tanısı ve güncel tedavi yaklaşımları hakkında kapsamlı bir rehber sunmayı amaçlamıştır.

Erken tanı, hızlı ve doğru müdahale, uygun farmakolojik ve nonfarmakolojik stratejilerin uygulanması, bu komplikasyonların morbidite ve mortalite üzerindeki olumsuz etkilerini minimize etmede anahtardır. Asistanların, multidisipliner ekip içinde aktif rol alarak, EKG yorumlama yeteneklerini geliştirmeleri, ilaç dozlarını ve etkileşimlerini iyi bilmeleri ve pacemaker fonksiyonlarını anlamaları gerekmektedir. Unutulmamalıdır ki, bu alandaki bilgi birikimi ve klinik deneyim, sürekli öğrenme ve güncel literatürü takip etme ile pekiştirilmelidir. Her hasta bireysel olarak değerlendirilmeli ve tedavi yaklaşımları, hastanın klinik durumu, eşlik eden hastalıkları ve cerrahi sonrası dönemin özellikleri göz önünde bulundurularak kişiselleştirilmelidir. Bu cep kitabı bölümü, asistanlara postoperatif ritim problemlerinin karmaşık dünyasında yol gösterici bir ışık olmayı hedeflemektedir.

KAYNAKÇA

1. Society of Thoracic Surgeons (STS) 2026 Clinical Practice Guidelines for the Prevention and Treatment of New-Onset Postoperative Atrial Fibrillation after Cardiac Surgery. Şu internet adresinde: https://www.sts.org/news/new-guidelines-offer-comprehensive-phase-based-framework-managing-new-onset-postoperative-atrial.
2. 2024 ESC Guidelines for the management of atrial fibrillation developed in collaboration with the European Association for Cardio-Thoracic Surgery (EACTS). Şu internet adresinde: https://www.escardio.org/guidelines/clinical-practice-guidelines/all-esc-practice-guidelines/atrial-fibrillation/.
3. Amsterdam EA, Wenger NK, Brindis RG, Casey DE Jr, Ganiats TG, Holmes DR Jr, ve ark. 2014 AHA/ACC guideline for the management of patients with non-ST-elevation acute coronary syndromes: a report of the American College of Cardiology/American Heart Association Task Force on Practice Guidelines. Circulation 2014;130:e344-426.

4. Brembilla-Perrot B, Villemot JP, Carteaux JP, Haouzi A, Amrein D, Schöth B, ve ark. Postoperative ventricular arrhythmias after cardiac surgery: immediate- and long-term significance. Pacing Clin Electrophysiol 2003;26:619-25.

5. Zecchin M, Di Lenarda A, Gregori D, Moretti M, Driussi M, Aleksova A, ve ark. Prognostic role of non-sustained ventricular tachycardia in a large cohort of patients with idiopathic dilated cardiomyopathy. Ital Heart J 2005;6:721-7.

6. Al-Khatib SM, Stevenson WG, Ackerman MJ, Bryant WJ, Callans DJ, Curtis AB, ve ark. 2017 AHA/ACC/HRS Guideline for Management of Patients With Ventricular Arrhythmias and the Prevention of Sudden Cardiac Death: A Report of the American College of Cardiology/American Heart Association Task Force on Clinical Practice Guidelines and the Heart Rhythm Society. J Am Coll Cardiol 2018;72:e91-e220.

7. Gupta S, Pressman GS, Figueredo VM. Incidence of, predictors for, and mortality associated with malignant ventricular arrhythmias in non-ST elevation myocardial infarction patients. Coron Artery Dis 2010;21:460-5.

8. Cheng N, Gao C, Wang R, Yang M, Zhang L. New-Onset Ventricular Arrhythmias in Patients with Left Ventricular Dysfunction after Coronary Surgery: Incidence, Risk Factors, and Prognosis. Heart Surg Forum 2018;21:E117-E123.

9. Szabó Z, Ujvárosy D, Ötvös T, Sebestyén V, Nánási PP. Handling of Ventricular Fibrillation in the Emergency Setting. Front Pharmacol 2020;10:1640.

10. Chan PS, Krumholz HM, Nichol G, Nallamothu BK. Delayed time to defibrillation after in-hospital cardiac arrest. N Engl J Med 2008;358:9-17.

11. Ahmed I, Goyal A, Chhabra L. Atrioventricular Block. Şu kitapta: StatPearls [Internet]. Treasure Island (FL): StatPearls Publishing; 2024.

12. 2013 ESC Guidelines on cardiac pacing and cardiac resynchronization therapy: the Task Force on cardiac pacing and resynchronization therapy of the European Society of Cardiology (ESC). Developed in collaboration with the European Heart Rhythm Association (EHRA). Eur Heart J 2013;34:2281-329.

13. Tjong FVY, de Ruijter UW, Beurskens NEG, Knops RE. A comprehensive scoping review on transvenous temporary pacing therapy. Neth Heart J 2019;27:462-473.

14. Bethea BT, Salazar JD, Grega M, ve ark. Determining the utility of temporary pacing wires after coronary artery bypass surgery. Ann Thorac Surg 2005;79:104-7.

15. Curtis JJ, Maloney JD, Barnhorst DA, Pluth JR, Hartzler GO, Wallace RB. A critical look at temporary ventricular pacing following cardiac surgery. Surgery 1977;82:888-93.

16. Curtis J, Walls J, Boley T, ve ark. Influence of atrioventricular synchrony on hemodynamics in patients with normal and low ejection fractions following open heart surgery. American Surgeon 1986;52:93-6.

17. Reade MC. Temporary epicardial pacing after cardiac surgery: a practical review: part 1: general considerations in the management of epicardial pacing. Anaesthesia 2007;62:264-71.

18. Carroll KC, Reeves LM, Andersen G, ve ark. Risks associated with removal of ventricular epicardial pacing wires after cardiac surgery. Am J Crit Care 1998;7:444-9.

19. Del Nido P, Goldman BS. Temporary epicardial pacing after open heart surgery: complications and prevention. J Card Surg 1989;4:99-103.

20. Burns E, Buttner R. VT versus SVT [Internet]. Life in the Fast Lane; 2021 Jan 1 [erişim tarihi: 15 Kasım 2026]. Erişim adresi: https://litfl.com/vt-versus-svt-ecg-library/

Bölüm 12

POSTOPERATİF ENFEKSİYONLAR, ÖNLEME PROTOKOLLERİ, TEDAVİ YAKLAŞIMLARI

Rukiye YILMAZ[1]
Mehtap UÇAK[2]
Kübra Asena ÖZER[3]

GİRİŞ

Postoperatif enfeksiyonlar, hem hasta sağlığı hem de sağlık sistemi açısından ağır sonuçlar doğurabilmesi nedeniyle kalp cerrahisi sonrasında karşılaşılan en önemli komplikasyonlardan biri olma özelliğini korumaktadır. Cerrahi yöntemlerde ve ameliyat sonrası bakımda kaydedilen belirgin ilerlemelere karşın, bu enfeksiyonlar morbidite ve mortalite oranlarını yükseltmekte, hastanede kalış sürelerini uzatmakta ve sağlık harcamalarında ek bir yük oluşturmaktadır. Bu bölümde kardiyak cerrahi sonrasında en sık karşılaşılan enfeksiyon tabloları ele alınacaktır.

1. CERRAHİ ALAN ENFEKSİYONU

1.1 TANIM

Cerrahi alan enfeksiyonu (CAE), CDC (Centers for Disease Control and Prevention) tanımına göre cerrahi girişimden sonraki 30–90 gün içinde gelişen enfeksiyonları kapsar ve iki ana grupta incelenir: cilt/cilt altını tutan ve ilk 30 günde ortaya çıkan yüzeyel insizyonel CAE; fasya ve kas gibi derin dokuları tutan ve 30–90 gün içinde gelişen derin insizyonel CAE (Resim 1). En ağır form olan organ/boşluk CAE'ları arasında mediastinit de yer alır [1,3]. İnsizyonel CAE'lar

[1] Dr., Sağlık Bilimleri Üniversitesi Dr. Siyami Ersek Göğüs Kalp ve Damar Cerrahisi Eğitim Araştırma Hastanesi, Kalp ve Damar Cerrahisi, rkylmz42@gmail.com, ORCID iD: 0000-0002-2221-5948

[2] Op. Dr., Mardin EAH, Kalp ve Damar Cerrahisi, drmehtapucak@gmail.com, ORCID iD: 0009-0004-1400-4907

[3] Uzm. Hem., Sağlık Bilimleri Üniversitesi Dr. Siyami Ersek Göğüs Kalp ve Damar Cerrahisi EAH, Kalp ve Damar Cerrahisi, kubraasenaa06@gmail.com, ORCID iD: 0009-0002-4064-3230

DOI: 10.37609/akya.4461.c23542

kontrolü, uygun hemodinamik ve organ destek tedavileri başarılı yönetimin temelini oluşturur; güncel sepsis kılavuzlarının kardiyak cerrahi pratiğine uyarlanması hasta sonuçlarını iyileştirmede önemli rol oynar [40-43].

KAYNAKÇA

1. Zukowska A, Zukowski M. Surgical site infection in cardiac surgery. J Clin Med. 2022;11:6991.
2. Hekimoğlu H, editör. Cerrahi Alan Enfeksiyonu Sürveyansı. T.C. Sağlık Bakanlığı Halk Sağlığı Genel Müdürlüğü; 2025.
3. National Healthcare Safety Network (NHSN). Surgical Site Event (SSI). Centers for Disease Control and Prevention (CDC); 2026.
4. Jain R, Yadav S, Bukke SPD, Chettupalli AK, Thalluri C. Post-operative infection treatment in cardiac surgery: current practices and future directions. Perioperative Medicine. 2025;14:1-20.
5. Lazar HL, Salm TV, Engelman R, Orgill D, Gordon S. Prevention and management of sternal wound infections. J Thorac Cardiovasc Surg. 2016;152:962-972.
6. Yusuf E, Chan M, Renz N, Trampuz A. Current perspectives on diagnosis and management of sternal wound infections. Infect Drug Resist. 2018;11:961-968.
7. Vos RJ, Van Putte BP, Kloppenburg GTL. Prevention of deep sternal wound infection in cardiac surgery: A literature review. J Hosp Infect. 2018;100:411-420.
8. Galindo RJ, Fayfman M, Umpierrez GE. Perioperative management of hyperglycemia and diabetes in cardiac surgery patients. Endocrinol Metab Clin. 2018;47:203-222.
9. Phoon PHY, Hwang NC. Deep Sternal Wound Infection: Diagnosis, Treatment and Prevention. J Cardiothorac Vasc Anesth. 2020;34:1602-1613.
10. Allegranzi B, Bischoff P, De Jonge S, Kubilay NZ, Zayed B, Gomes SM, ve ark. New WHO recommendations on preoperative measures for surgical site infection prevention: An evidence-based global perspective. Lancet Infect Dis. 2016;16:e276-e287.
11. Edwards FH, Engelman RM, Houck P, Shahian DM, Bridges CR. The Society of Thoracic Surgeons Practice Guideline Series: Antibiotic Prophylaxis in Cardiac Surgery, Part I: Duration. Ann Thorac Surg. 2006;81:397-404.
12. Magro PL, Sousa Uva M. Does routine topical antimicrobial administration prevent sternal wound infection after cardiac surgery? Interact Cardiovasc Thorac Surg. 2021;32:452-456.
13. Gelijns AC, Moskowitz AJ, Acker MA, Argenziano M, Nancy LG, Puskas JD. Management practices and major infections after cardiac surgery. J Am Coll Cardiol. 2014;64:372-381.
14. Cebeci SP, Semerci B. Virginia Henderson teorisi doğrultusunda koroner baypas ameliyatlı bireyde görülen sternal yara enfeksiyonu bakım yönetimi. Turkiye Klinikleri J Nurs Sci. 2023;15:892-902.
15. Falagas ME, Tansarli GS, Kapaskelis A, Vardakas KZ. Impact of vacuum-assisted closure therapy on clinical outcomes of patients with sternal wound infections: A meta-analysis of non-randomized studies. PLoS One. 2013;8:e64741.
16. Gökay S, Çiçek D. Safen ven grefti hastalığı: Nedenleri, önlenmesi ve tedavisinde güncel yaklaşımlar. Türk Kardiyol Dern Ars. 2012;40(Ek 3):1-8.
17. Lee DY, Eo S, Lim S, Yoon JS. Successful pedicled vertical rectus abdominis myocutaneous flap reconstruction with negative-pressure wound therapy for deep sternal wound infection: A case report and comprehensive review. Front Surg. 2023;10:1268555.
18. Öztaş P. Yara iyileşmesi, bakımı ve tedavisi. Ankara Eğitim Araştırma Hastanesi Tıp Dergisi. 2021;54:341-351.
19. Raja SG, editör. Cardiac Surgery: A Comprehensive Guide. Springer Nature; 2020.
20. Renish MK, Krishnakumar KS, Pati AK, Sunoj KS, Menon R. Negative pressure wound therapy in surgical site infections of sternotomy wounds: A case series study in neonates and infants. ePlasty. 2023;23:e73.

21. World Health Organization. Global Guidelines for the Prevention of Surgical Site Infection. 2. baskı. Geneva: World Health Organization; 2018.
22. Yıldız CE, Karpuzoğlu E, Uğur M, editörler. Yara Bakım Ortak Görüşü. Ankara: Akademisyen Kitabevi; 2023.
23. Fernández-de-Velasco D, Carnero-Alcázar M, Reguillo-Lacruz FJ, Torrón JMM, Villamor-Jiménez C, Calleja-Sanz J, ve ark. Multi-Disciplinary and Protocol-Driven Post-Operative Care Reduces Incidence of Post-Sternotomy Mediastinitis. Surg Infect (Larchmt). 2026.
24. Buğra AK, Göde S, Buğra A, Eltutan S, Arafat Z, Şen O. Mediastinitis after cardiac surgery: risk factors and our vacuum-assisted closure results. Kardiochir Torakochirurgia Pol. 2021;18:195-202.
25. Hota P, Dass C, Erkmen C, Donuru A, Kumaran M. Poststernotomy complications: a multimodal review of normal and abnormal postoperative imaging findings. AJR Am J Roentgenol. 2018;211:1194-1205.
26. Wang D, Lu Y, Sun M, Huang X, Du X, Jiao Z, ve ark. Pneumonia After Cardiovascular Surgery: Incidence, Risk Factors and Interventions. Front Cardiovasc Med. 2022;9:911878.
27. Khallikane S, Seddiki R, Serghini I. Postoperative Infectious Pneumonia in Cardiothoracic Surgery: A Systematic Review and Meta-Analysis. F1000Research. 2025;14:165457.
28. Dureau P, Rombi L, Ouorou R, Hariri G, Duceau B, Amour J, ve ark. Preoperative and Intraoperative Risk Factors for Postoperative Pneumonia After Cardiac Surgery. Crit Care Med. 2024.
29. Duchnowski P, Śmigielski W. Risk Factors of Postoperative Hospital-Acquired Pneumonia in Patients Undergoing Cardiac Surgery. Medicina (Kaunas). 2023;59:1993.
30. Baris O, Onyilmaz TA, Kaya H. Frequency and Predictors of Pneumonia After Isolated Coronary Artery Bypass Grafting (CABG): A Single-Center Study. Diagnostics. 2025;15:195.
31. Wang M, Xu X, Wu S, Sun H, Chang Y, Li M, ve ark. Risk Factors for Ventilator-Associated Pneumonia Due to Multi-Drug Resistant Organisms After Cardiac Surgery in Adults. BMC Cardiovasc Disord. 2022;22:465.
32. Wu G, Fu Y, Feng W, Liu C, Li J, Gao H, ve ark. Prevalence and Risk Factors for Ventilator-Associated Pneumonia After Cardiac Surgery: A Systematic Review and Meta-Analysis. J Thorac Dis. 2024;16.
33. Wang D, Huang X, Wang H, Le S, Yang H, Wang F, ve ark. Risk Factors for Postoperative Pneumonia After Cardiac Surgery: A Prediction Model. J Thorac Dis. 2021;13:2351-2362.
34. Hassoun-Kheir N, Hussein K, Abboud Z, Raderman Y, Abu-Hanna L, Darawshe A, ve ark. Risk Factors for Ventilator-Associated Pneumonia Following Cardiac Surgery. J Hosp Infect. 2020;106:695-701.
35. Barnett NM, Liesman DR, Strobel RJ, Wu X, Paone G, DeLucia A III, ve ark. The Association of Intraoperative and Early Postoperative Events With Risk of Pneumonia Following Cardiac Surgery. J Thorac Cardiovasc Surg. 2024;167:1253-1263.
36. Endo T, Tran K, Goodin DA, Katsaros G, Xie Z, Fu XA, ve ark. Predicting and Diagnosing Pneumonia in Patients Undergoing Elective Cardiac Surgery via Machine Learning Analysis of Exhaled Volatile Carbonyl Compounds. J Thorac Cardiovasc Surg. 2025.
37. Strobel RJ, Harrington SD, Hill C, Thompson MP, Cabrera L, Theurer P, ve ark. Evaluating the Impact of Pneumonia Prevention Recommendations After Cardiac Surgery. Ann Thorac Surg. 2020;110:1321-1328.
38. Kalashnikova TP, Kamenshchikov NO, Arsenyeva YA, Podoksenov YK, Kravchenko IV, Kozulin MS, ve ark. High-Dose Inhaled NO for the Prevention of Nosocomial Pneumonia After Cardiac Surgery Under Cardiopulmonary Bypass: A Proof-of-Concept Prospective Randomised Study. J Crit Care Med. 2025.
39. Goyal K, Kalra R, Goyal M. Letter to the Editor: High-Dose Inhaled NO for Preventing Nosocomial Pneumonia After Cardiac Surgery Under Cardiopulmonary Bypass. J Crit Care Med. 2025.

40. Paternoster G, Guarracino F. Sepsis after cardiac surgery: from pathophysiology to management. J Cardiothorac Vasc Anesth. 2016;30:773-780.
41. BJA Education. Sepsis after cardiac surgery. BJA Educ. 2018.
42. Sepsis in Cardiac Surgery Patients. J Cardiothorac Vasc Anesth. 2024.
43. Prescott HC, Antonelli M, Alhazzani W, Møller MH, Alshamsi F, Azevedo LCP, ve ark. Surviving Sepsis Campaign: International Guidelines for Management of Sepsis and Septic Shock 2026. Crit Care Med. 2026;54:725-812.