

## Bölüm 8

# SARS-CoV-2 VİRÜSÜNÜN SEBEP OLDUĞU COVID-19 ENFEKSİYONUNDA ÇEŞİTLİ DOKULARDA GÖRÜLEN HİSTOMORFOLOJİK BULGULAR

Gözde ARSLAN<sup>1</sup>

Yasemin Yuyucu KARABULUT<sup>2</sup>

Koronavirüs hastalığı (COVID-19); insanları etkileyen, SARS-CoV-2 isimli yeni tip bir koronavirüs nedeni, bulaşıcı bir solunum yolu hastalığıdır. İlk olarak 2019 yılı aralık ayında Çin'in Hubei eyaletinin Wuhan şehrinde ortaya çıkan hastalık, Aralık ayından bu yana dünya çapında yayılarak Dünya Sağlık Örgütü (DSÖ) tarafından 11 mart 2020'de resmi olarak ilan edilen bir pandemiye yol açmıştır. 11 mayıs 2020 itibariyle vaka görülen ülke/bölge sayısı 215 olup dünya çapında 4.006.257 pozitif vaka ve 278.892 ölüm görülmektedir (DSÖ).

SARS-CoV-2, koronavirüs ailesine ait zarflı, tek iplikçikli yeni tip bir RNA virüsüdür. Geçtiğimiz yıllarda aynı aileye ait olan, ilk olarak 2002 Kasım ayında Çin'de SARS-CoV ve 2012 yılında Suudi Arabistan'da tanımlanan MERS-CoV virüsleri de COVID-19'a benzer akut solunum yolu hastalıklarına neden olmuş ancak pandemi boyutuna ulaşmamıştır.

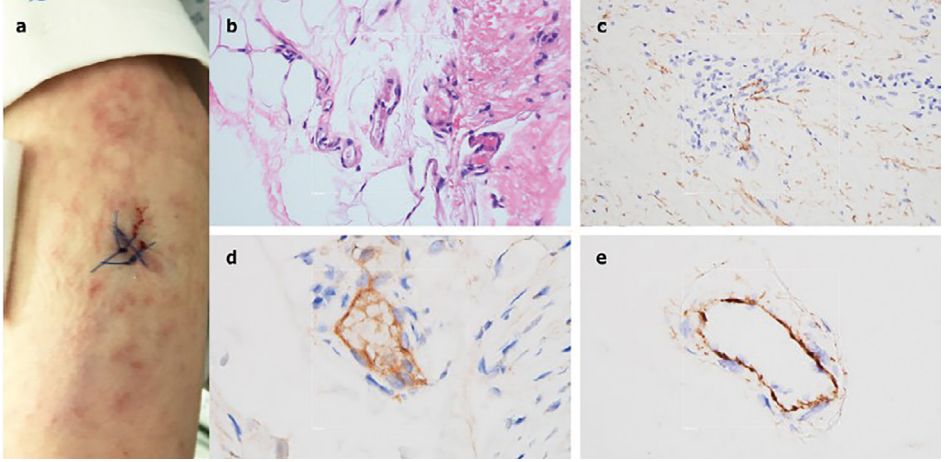
Mevcut viral hastalığa sebep olan virüsün insandan insana, temas ve solunum yolu (damlacık) ile bulaştığı doğrulanmıştır (1). Virüse maruz kalındıktan semptomların ortaya çıkmasına kadar geçen kuluçka süresi 2 ila 14 gün arasında olup, ortalama olarak 5 gün sürmektedir (2). Standart tanı yöntemi olarak kişiden alınacak nazofarengeal sürüntü ile yapılacak gerçek zamanlı revers transkriptaz polimeraz zincir reaksiyonu (rRT-PCR) testleri kullanılmaktadır (3). Hastalığa aynı zamanda semptomların, risk faktörlerinin ve viral pnömونيye işaret eden toraks BT taramalarının beraber değerlendirilmesi ile de tanı verilebilir (4).

COVID-19 genel olarak akut seyreden bir hastalıktır, ancak % 2 vaka ölüm oranı ile ölümcül de olabilir. Şiddetli bir hastalık başlangıcı, masif alveolar hasar ve ilerleyici solunum yetmezliği ölüme sebep olabilir (5). C. Huang ve arkadaşlarının yaptığı çalışmada PCR ile doğrulanmış 41 COVID-19 pozitif hastada has-

<sup>1</sup> Arş. Gör. Dr., Mersin Üniversitesi Hastanesi Tıbbi Patoloji Anabilim Dalı, gozdarслан@gmail.com  
ORCID iD: 000-0003-1244-0866

<sup>2</sup> Doçent Doktor, Mersin Üniversitesi Hastanesi Tıbbi Patoloji Anabilim Dalı, yykarabulut@yahoo.com.tr

Bu bulgulara göre çarpıcı bir septal kılcal yaralanmaya ciltte eşlik eden benzer bir pauci-inflamatuar kompleman aracılı mikro trombotik hastalık paterni bulunmuş olup retiform ve purpurik lezyonları olan 3 olguda, hem kutanöz lezyonlardan hem de normal görünen deriden alınan örnekte C5b-9 ve C4d birikimi olduğu sonucuna varılmıştır (10).



**Şekil 12:** Vaka 5'in klinik, mikroskopik ve immünohistokimyasal analizleri; A, Alt ekstremitelerde dantelsi liveoid döküntüler. B, Dermal-subkutiküler bileşkede küçük fibrin trombüsü içeren birkaç derin yerleşimli venül (H&E, x400). C, Dermis içinde C5b-9'un önemli vasküler birikimleri. D, dermal mikrovasküler yapılar da C4d birikimleri. E, Normal görünen deltoid biyopsisinde C5b-9'un mikrovasküler birikimleri görülmektedir (10).

Mevcut yayınlar ışığında hazırladığımız derleme niteliğindeki yazımızda fotoğraflar ait oldukları yayınları adres eder şekilde paylaşılmıştır. Sonuç olarak henüz hiç bir organ ve dokuda COVID enfeksiyonunu telkin eder nitelikte tanısal bir histomorfolojik bulgu saptanmamıştır.

## KAYNAKLAR

1. "Q&A on coronaviruses". *World Health Organization (WHO)*. 11 Şubat 2020. <https://www.who.int/news-room/q-a-detail/q-a-coronaviruses>
2. "Symptoms of Novel Coronavirus (2019-nCoV)". *Centers for Disease Control and Prevention (CDC)*. 10 Şubat 2020. [www.cdc.gov](http://www.cdc.gov)
3. "2019 Novel Coronavirus (2019-nCoV) Situation Summary". *Centers for Disease Control and Prevention (CDC)*. 21 Mart 2020. [www.cdc.gov](http://www.cdc.gov)
4. Jin YH, Cai L, Cheng ZS, Cheng H, Deng T, Fan YP, et al. *A rapid advice guideline for the diagno-*

- sis and treatment of 2019 novel coronavirus (2019-nCoV) infected pneumonia (standard version). Military Medical Research. 7 (1), s. 4. (February, 2020). doi:10.1186/s40779-020-0233-6.*
5. Xu Z, Shi L, Wang Y, Zhang J, et al. *Pathological findings of COVID-19 associated with acute respiratory distress syndrome.* Lancet Respir Med. 2020 Feb 18. pii: S2213-2600(20)30076-X. doi:10.1016/S2213-2600(20)30076-X.
  6. Huang C., Wang Y., Li X., et al. *Clinical features of patients infected with 2019 novel coronavirus in Wuhan, China.* Lancet 2020; 395: 497–506.
  7. Tian S, Hu W, Niu L, et al. *Pulmonary Pathology of Early-Phase 2019 Novel Coronavirus (COVID-19) Pneumonia in Two Patients With Lung Cancer.* J Thorac Oncol. 2020 Feb 28. pii: S1556-0864(20)30132-5. doi: 10.1016/j.jtho.2020.02.010.
  8. Pernazza A., Mancini M., Rullo E., et al. *Early histologic findings of pulmonary SARS-CoV-2 infection detected in a surgical specimen.* Springer Nature. Nisan 2020.
  9. Tian S., Xiong Y., Liu H., et al. *Pathological study of the 2019 novel coronavirus disease (COVID-19) through post-mortem core biopsies.* Preprints (www.preprints.org) | NOT PEER-REVIEWED. March, 2020. doi:10.20944/preprints202003.0311.v1
  10. Magro C., Mulvey J. J., Berlin D. et al, *Complement associated microvascular injury and thrombosis in the pathogenesis of severe COVID-19 infection: a report of five cases,* April 9, 2020. Elsevier. <https://doi.org/10.1016/j.trsl.2020.04.007>
  11. Marzano AV, Genovese G, Fabbrocini G, Pigatto P, Monfrecola G, Piraccini BM, Veraldi S, Rubegni P, Cusini M, Caputo V, Rongioletti F, Berti E, Calzavara-Pinton P, *Varicella Like exanthem as a specific COVID-19-associated skin manifestation: multicenter case series of 22 patients,* Journal of the American Academy of Dermatology (2020), doi: <https://doi.org/10.1016/j.jaad.2020.04.044>.