

Murat YEŞİLLARAS¹

GİRİŞ

Akut solunum yetmezliği, geniş bir tanı çeşitliğine sahiptir. Hastaların çoğu nefes darlığı şikâyetiyle acile başvurur. Ancak nefes darlığı olan her hastada akut solunum yetmezliği mevcut değildir. Nefes darlığı, akut böbrek yetmezliğine bağlı gelişen metabolik asidozu kompanse etme çabasının bir sonucu olabileceği gibi bazı olgularda anjina eşdeğeri olarak da nitelendirilebilir. Bu hastaların ayırıcı tanısı için kapsamlı olarak değerlendirilmesi şarttır. Akut akciğer ödemi, KOAH atak/alevlenme, pnömoni, pulmoner emboli, pnömotoraks, masif plevral efüzyon en sık akut solunum yetmezliği nedenleridir. Bunların tümü ultrasonografi ile tanınabilecek patolojilerdir.

2006 yılında yayınlanan bir araştırmada 65 yaş üzeri dispne şikâyetiyle başvuran ve yoğun bakıma yatırılan hastaların son tanıları sıklık sırasına göre kardiyojenik pulmoner ödem, toplum kökenli pnömoni, KOAH alevlenme, pulmoner emboli, akut astım olarak bildirilmiştir. Bu araştırmada genel mortalite %16 olarak bildirilmiştir. Ek olarak acil serviste tanısı doğru konamayan hastaların mortalitesinin doğru konanlardan daha yüksek olduğu (%25'e karşı %11) da ifade edilmiştir (1). Bu araştırma akut solunum yet-

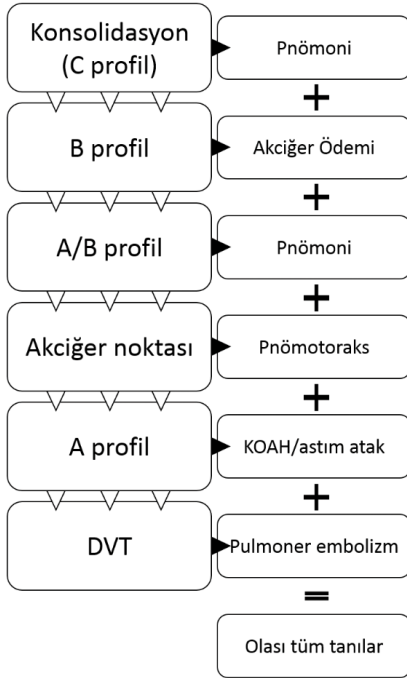
mezliği ile başvuran hastalarda erken tanı ve tedavinin hasta sonlanışını önemli ölçüde iyileştirebileceğini göstermektedir.

Akut dekompanse kalp yetmezliği ve KOAH atak/alevlenme acil başvurularının çoğundan sorumludur. Bu iki patolojinin birbirinden ayrımı önemlidir. Kenton L. Anderson KL ve arkadaşlarının 2013 yılında yayınladıkları makalede, sadece sol ventrikül ejeksiyon fraksiyonunun değerlendirilmesinin yeterli olmadığı, inferior vena kava ve akciğer ultrasonografisinin de uygulanması ile akut kalp yetmezliğinin %100 sensitivite ile tanılabileceği vurgulanmıştır (2).

Ultrasonografinin diğer bir avantajı hastaya yapılan müdahalelere engel olmadan uygulanabilmesidir. Öykünün alınması, fizik bakı yapılması ve yaşamsal bulguların alınmasından sonra 3 dakikadan kısa bir sürede ultrasonografi yardımıyla akut solunum yetmezliği etiyojisi hakkında güvenilir bilgiler elde edilebilir (3). Bu konuda dikkatli olunması gereken yegâne kural ultrasonografi kullanımının hastaya uygulanması gereken standart yaklaşımın önüne geçmemesidir.

Görüntüleme yöntemleri akut solunum yetmezliği olan hastaların tanısı ve yönetiminde önemli rol oynar. Göğüs radyografisi bu amaçla en

¹ Doç. Dr. Murat YEŞİLLARAS, İzmir Tepecik Eğitim ve Araştırma Hastanesi, Acil Tıp Bölümü muratyesilaras@gmail.com



Şekil 15.3.5. Bulgular ile eşleşen tanıların birleşiminin o hasta için olası tüm ön tanıların gösterdiği örnek yaklaşım tarzı

KAYNAKLAR

1. Ray, P., Birolleau, S., Lefort, Y., Becquemin, M. H., Beigelman, C., Isnard, R., ... & Boddaert, J. (2006). "Acute respiratory failure in the elderly: etiology, emergency diagnosis and prognosis." *Critical care*, 10(3), R82
2. Anderson, K. L., Jenq, K. Y., Fields, J. M., Panebianco, N. L., & Dean, A. J. (2013). "Diagnosing heart failure among acutely dyspneic patients with cardiac, inferior vena cava, and lung ultrasonography." *The American journal of emergency medicine*, 31(8), 1208-1214.
3. Lichtenstein, D. A. (2014). "Lung ultrasound in the critically ill." *Annals of intensive care*, 4(1), 1
4. Tierney, D. M., Huelster, J. S., Overgaard, J. D., Plunkett, M. B., Boland, L. L., Hill, C. A. S., ... & Madigan, K. E. (2020). "Comparative Performance of Pulmonary Ultrasound, Chest Radiograph, and CT Among Patients With Acute Respiratory Failure." *Critical Care Medicine*, 48(2), 151-157.
5. Maw, A. M., Hassanin, A., Ho, P. M., McInnes, M. D., Moss, A., Juarez-Colunga, E., ... & Sertich, A. P. (2019). "Diagnostic accuracy of point-of-care lung ultrasonography and chest radiography in adults with symptoms suggestive of acute decompensated heart failure: a systematic review and meta-analysis." *JAMA network open*, 2(3), e190703-e190703.
6. Lichtenstein, D. A., & Meziere, G. A. (2008). "Relevance of lung ultrasound in the diagnosis of acute respiratory failure*: the BLUE protocol." *Chest*, 134(1), 117-125.
7. Buessler, A., Chouihed, T., Duarte, K., Bassand, A., Hutot-Marchand, M., Gottwalles, Y., ... & Kobayashi, M. (2020). "Accuracy of several lung ultrasound methods for the diagnosis of acute heart failure in the ED: a multicenter prospective study." *Chest*, 157(1), 99-110.
8. Lichtenstein, D. (2017). "Novel approaches to ultrasonography of the lung and pleural space: where are we now?" *Breathe*, 13(2), 100-111".
9. Kearon, C. (2003). "Natural history of venous thromboembolism." *Circulation*, 107(23_suppl_1), I-22.
10. Dalen, J. E. (2002). "Pulmonary embolism: what have we learned since Virchow. Natural history, pathophysiology, and diagnosis." *Chest*, 122(4), 1440-1456.
11. Islam, M., Levitus, M., Eisen, L., Shiloh, A. L., & Fein, D. (2020). Lung Ultrasound for the Diagnosis and Management of Acute Respiratory Failure. *Lung*, 198(1), 1-11.
12. Dalen, J. E. (2002). "Pulmonary embolism: what have we learned since Virchow. Natural history, pathophysiology, and diagnosis." *Chest*, 122(4), 1440-1456.