

Mustafa Emin ÇANAKÇI¹**KİNİK ENDİKASYONLAR**

Santral venöz kateter uygulaması Acil Tıp kliniğinde sık başvurduğumuz bir girişim olarak dikkat çekmektedir. Damaryolu açılmayan, fazla miktarda sıvı replasmanı planlanan, hemodiyaliz ihtiyacı olan hastalarda acil serviste steril şartlarda uygulanan bu girişim tüm Acil Tıp hekimlerince iyi bir şekilde bilinmeli ve uygulanmalıdır.

Santral venöz kateter endikasyonları **Tablo 14.1**'de, kontrendikasyonları ise **Tablo 14.2**'de verilmiştir. Santral venöz kateter işlemi için kesin kontrendikasyon bulunmamakla birlikte tercih edilecek damar değişebilir.

Tablo 14.1. Santral venöz kateter endikasyonları

Acil damar yolu ihtiyacı
Yüksek volümlü ve akışlı sıvı resüsitasyonu
Periferik damaryolu açılmaması
Tekrarlayan kan alma ihtiyacı
Konsantr sıvı verme ihtiyacı
Transvenöz pacemaker yerleştirme
Hemodiyaliz veya plasmaferez
Santral venöz basınç ölçümü
Pulmoner arter kateteri yerleştirme

Tablo 14.2. Santral venöz kateter kontrendikasyonları

Girişim planlanan yerde enfeksiyon
Koagülopati
Superior vena cava sendromu
Planlanan damarda venöz tromboz

Santral kateterizasyonun ultrason yardımı ile uygulamasının, ultrason olmadan yapılan girişimlere göre komplikasyon oranlarının düşük olduğu görülmüştür (**Tablo 14.3**) (1-4).

ANATOMİ**Internal Juguler Ven**

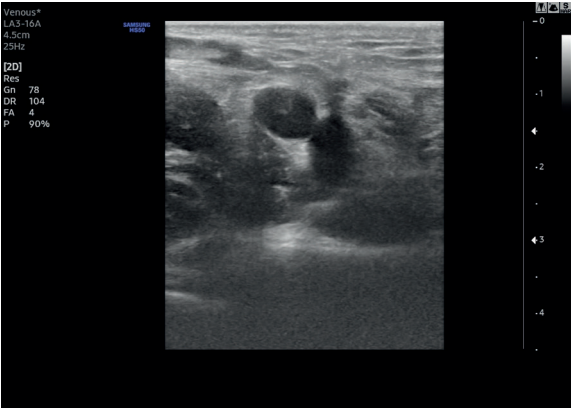
Internal Juguler Ven (IJV) kafa tabanında juguler foramenden başlar ve inferior petrosal sinüs ve sigmoid sinüsten aldığı kanı santral dolaşıma döker. Klavikulayı geçerek subklavian ven, innominate ven veya brakiosefalik vene dökülür. Medial mastoid proçesten geçerek kraniumdan aldığı kanı Subklavian vene döker. IJV'yi anatomik olarak belirleyen işaretler; sternal oyuk, klavikulanın proksimal 1/3'lük kısmı ve sternokleidomastoid kastır (SCM). SCM'nin iki başı ve klavikula ara-

¹ Öğr. Gör. Dr. Mustafa Emin ÇANAKÇI, Eskişehir Osmangazi Üniversitesi, Acil Tıp AD., mustafaeminc@gmail.com

Tablo 14.5. Santral venöz kateterizasyonun komplikasyonları

Pulmoner	Nörolojik	İntraabdominal	Genel
Pnömotoraks	Frenik sinir hasarı	Barsak perforasyonu	Arteriyel girişim
Hemotoraks	Brakial pleksus hasarı	Psoas absesi	Hava embolisi
Hidrotoraks	Serebral infarkt	Mesane perforasyonu	Kateter embolisi
Boyunda hematoma			Arteriovenöz fistül
Trakeal obstrüksiyon			Disritmiler
Endotrakeal kaf perforasyonu			
Trakeal perforasyon			

ligamanın altında bulunurlar. Yüksek frekanslı lineer prob ile transvers veya hafif oblik bir uygulama ile aksiyal olarak görüntülemeleri yapılır. Klasik olarak arter venin lateralinde seyredir (**Resim 14.6**). Femoral venin duvarı daha incedir ve basınç ile kollabe olur. Femoral venin trasesi taranarak girişim yapılacak en uygun yer belirlenir. Diğer uygulamalarda olduğu gibi femoral vende de girişim için iğne ilerletildiğinde ekranda sürekli takip edilmelidir.

**Resim 14.6.** Femoral Ven ve Femoral Arter

PATOLOJİK BULGULAR

Santral venöz kateter uygulaması sırasında ve sonrasında gelişen komplikasyonlar **Tablo 14.5**'te verilmiştir. Ultrason olmadan yapılan girişimlerde komplikasyonlar daha fazla görülmektedir (2-3). Körleme yöntemle yapılan subklavian girişimlerde pnömotoraks riskinin arttığı bilinmektedir. Kateter işlemi uygulanacak travma hastalarında varsa pnömotoraks bulunan taraftan kateterin ta-

kılması uygun olacaktır.

Not: Görseller Öğr. Gör. Uzm. Dr. Mustafa Emin ÇANAKÇI'nın kişisel arşivinden alınmıştır.

KAYNAKLAR

- Mumtaz H, Williams V, Hauer-Jensen M, et al: Central venous catheter placement in patients with disorders of hemostasis. *Am J Surg* 180:503–505, 2000.
- Unnikrishnan KP, Sinha PK, Nalgirkar RS: An alternative and simple technique of guidewire retrieval in a failed Seldinger technique. *Anesth Analg* 100:898–899, 2005.
- Nagdev A, Stone M: Point-of-care ultrasound evaluation of pericardial effusions: Does this patient have cardiac tamponade? *Resuscitation* 82: 671–673, 2011.
- Roberts and Hedges' *Clinical Procedures in Emergency Medicine and Acute Care*
- Mey U, Glasmacher A, Hahn C, et al: Evaluation of an ultrasound-guided technique for central venous access via the internal jugular vein in 493 patients. *Support Care Cancer* 11:148–155, 2003.
- Oguzkurt L, Tercan F, Kara G, et al: US-guided placement of temporary internal jugular vein catheters: immediate technical success and complications in normal and high-risk patients. *Eur J Radiol* 55:125–129, 2005.
- Kumar A, Chuan A: Ultrasound guided vascular access: efficacy and safety. *Best Pract Res Clin Anaesthesiol* 23:299–311, 2009.
- Leung J, Duffy M, Finckh A: Real-time ultrasonographically-guided internal jugular vein catheterization in the emergency department increases success rates and reduces complications: a randomized, prospective study. *Ann Emerg Med* 48:540–547, 2006.
- <https://www.acilci.net/santral-venoz-kateter-yerini-dogrulamada-yatakbas-ultrason-ve-salin-testi/> Son erişim: 14/02/2020
- Weekes AJ, Johnson DA, Keller SM, Efune B, Carey C. Central Vascular Catheter Placement Evaluation Using Saline Flush and Bedside Echocardiography. *Academic Emergency Medicine*. 2014; 21:65–72.
- Gekle R, Dubensky L, Haddad S, Bramante R, Cirilli A, Catlin T. Saline Flush Test Can Bedside Sonography Replace Conventional Radiography for Confirmation of Above-the-Diaphragm Central Venous Catheter Placement? *Journal of Ultrasound in Medicine*. 2015; 34:7-1295-1299.