

## GİRİŞ

Pediyatrik yaş grubunun acil servis yönetiminde yatak başı ultrasonografinin (USG) rolü her geçen gün artmaktadır. Ağrısız ve tekrarlanabilir olması, radyasyon maruziyeti yaratmaması ve eş zamanlı anatomik yapıları değerlendirilebilir kılması en önemli avantajlarıdır. Bu sebeple acil servislerde pediyatrik ultrasonografi uygulamaları dinamik şekilde gelişmektedir.

Yatak başı USG uygulamaları temelde erişkin ve pediyatrik grup için benzerlik gösterse de dikkat edilmesi gereken farklılıklar barındırmaktadır. Bu bölümde pediyatrik yaş grubunda yatak başı ultrasonografinin kullanıldığı özel durumlar ve erişkin değerlendirmesinden farklı yönleri anlatılacaktır.

## PEDİYATRİK HASTALARDA USG KULLANIM ALANLARI

### Acil Travma USG uygulaması

Pediyatrik yaş grubunda travma en sık ölüm sebeplerinden biridir. ABD'de yılda 10.000'den fazla çocuk ve ergen kazara veya kasıtlı yaralanmalarla ölmektedir (1). Künt yaralanmalar, tüm pediyatrik travmaların yaklaşık % 90'ını oluşturu-

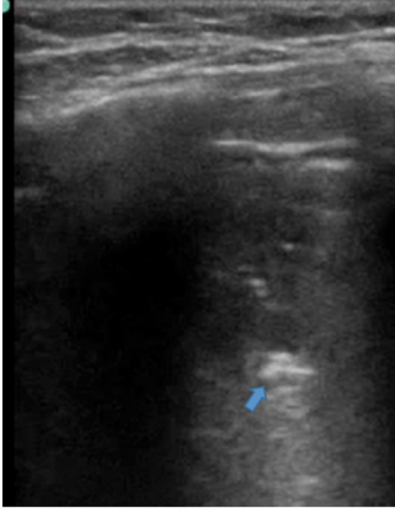
ru. Künt kuvvetler pediyatrik hastalarda çoğunlukla çoklu sistem travmasına sebep olur. Buna rağmen künt abdominal travma sonrası olası karın içi yaralanma teşhisi zorlu ve tartışmalı bir süreçtir.

Travmada Odaklanmış Sonografik Değerlendirme (FAST), erişkin hastalarda künt travma değerlendirmesi için önemli bir araçtır. Acil servis hizmetinde travma değerlendirmesi sırasında hızlı, doğru ve uygun maliyetli bir şekilde tıbbi durum konusunda yardımcı olmak için yaygın olarak kullanılır. Pediyatrik travma hastasına yaklaşım erişkin hasta yaklaşımına benzerdir. Değerlendirme yöntemi olarak kullanılan odaklanmış travma ultrasonografisi erişkin ile benzerlik göstermektedir. Acil travma USG uygulaması **Bölüm 4'de** detaylı olarak anlatılmaktadır. Pediyatrik hasta grubunda travma USG kullanımı yetişkinlere göre oransal olarak daha düşüktür. Bununla birlikte, yetişkin ve pediyatrik popülasyon arasında travma USG kullanımını farklılaştıran birçok faktör olduğunu bilmek gerekir (2).

Pediyatrik hasta grubunda acil travma USG uygulaması, hizmet sağlayıcıya bu zorlu popülasyonu değerlendirmede yardımcı olma ve travma

<sup>1</sup> Öğr. Gör. Dr. Ali BATUR, Hacettepe Üniversitesi Tıp Fakültesi Acil Tıp AD., dralibatur@gmail.com

leşme sürecini tam olarak tamamlayamadığı için plevra tek parça olarak (kosta gölgesi olmaksızın) hiperekojen devamlılık gösterir. Böylece akciğer dokusu geniş alanda değerlendirilebilir (**Resim 13.10, Video 13.1**). Göğüs ön arka çapının küçük oluşu olası konsolide alanların yüksek frekanslı transdüsr ile değerlendirilmesine imkan tanır.



**Resim 13.10.** Pnömoni (mavi ok: hava bronkogramı)

## KAYNAKLAR

1. <http://www.cdc.gov/ncipc/wisqars> (Accessed on July 22, 2018).
2. <https://www.acep.org/how-we-serve/sections/emergency-ultrasound/news/august-2017/pediatric-emergency-ultrasound-update-the-unique-pediatric-fast/>
3. Baka AG, Delgado CA, Simon HK: Current use and perceived utility of ultrasound for evaluation of pediatric compared with adult trauma patients. *Pediatr Emerg Care* 18(3):163–167, 2002.
4. Holmes JF, Gladman A, Chang CH. Performance of abdominal ultrasonography in pediatric blunt trauma patients: a meta-analysis. *J Pediatr Surg* 2007; 42:1588
5. Holmes JF, Brant WE, Bond WF, et al.: Emergency department ultrasonography in the evaluation of hypotensive and normotensive children with blunt abdominal trauma. *J Pediatr Surg* 36(7):968–973, 2001.
6. Nance ML, Mahboubi S, Wickstrom M, et al.: Pattern of abdominal free fluid following isolated blunt spleen or liver injury in the pediatric patient. *J Trauma* 52(1):85–87, 2002.
7. Greenes DS, Schutzman SA. Clinical indicators of intracranial injury in head-injured infants. *Pediatrics*. 1999 Oct;104(4 Pt 1):861-7.
8. Levine AC, Shaw S, Umulisa I, et al.: Ultrasound assessment of severe dehydration in children with diarrhea and vomiting. *Acad Emerg Med* 17(10):1035–1041, 2010.
9. Scholer SJ, Pituch K, Orr DP, Dittus RS. Clinical outcomes of children with acute abdominal pain. *Pediatrics* 1996; 98:680.
10. Anderson JE, Bickler SW, Chang DC, Talamini MA. Examining a common disease with unknown etiology: trends in epidemiology and surgical management of appendicitis in California, 1995-2009. *World J Surg* 2012; 36:2787.
11. Hunter AK, Liascouras CA: Hypertrophic pyloric stenosis. In: Kliegman R, Nelson WE, eds. *Nelson Textbook of Pediatrics*. 19th ed. Philadelphia, PA: Elsevier/Saunders, 2011:1274.
12. Niedzielski J, Kobielski A, Sokal J, Krakós M. Accuracy of sonographic criteria in the decision for surgical treatment in infantile hypertrophic pyloric stenosis. *Arch Med Sci* 2011; 7:508.
13. Kofoed PE, Høst A, Elle B, Larsen C. Hypertrophic pyloric stenosis: determination of muscle dimensions by ultrasound. *Br J Radiol* 1988; 61:19.
14. Rohrschneider WK, Mittnacht H, Darge K, Tröger J. Pyloric muscle in asymptomatic infants: sonographic evaluation and discrimination from idiopathic hypertrophic pyloric stenosis. *Pediatr Radiol* 1998; 28:429.
15. Lloyd DA, Kenny SE. The surgical abdomen. In: *Pediatric Gastrointestinal Disease: Pathophysiology, Diagnosis, Management*, 4th, Walker WA, Goulet O, Kleinman RE, et al (Eds), BC Decker, Ontario 2004. p.604.
16. Mandeville K, Chien M, Willyerd FA, et al. Intussusception: clinical presentations and imaging characteristics. *Pediatr Emerg Care* 2012; 28:842.
17. Hryhorczuk AL, Strouse PJ. Validation of US as a first-line diagnostic test for assessment of pediatric ileocolic intussusception. *Pediatr Radiol* 2009; 39:1075.
18. Lee JH, Jeong YK, Hwang JC, Ham SY, Yang SO. Graded compression sonography with adjuvant use of a posterior manual compression technique in the sonographic diagnosis of acute appendicitis. *AJR Am J Roentgenol*. 2002 Apr;178(4):863-8.
19. <https://www.aium.org/resources/guidelines/neurosonography.pdf>
20. Taylor GA. Intracranial venous system in the newborn: evaluation of normal anatomy and flow characteristics with color Doppler US. *Radiology*. 1992 May;183(2):449-52.
21. Levene MI, Starte DR. A longitudinal study of post-hemorrhagic ventricular dilatation in the newborn. *Arch Dis Child* 1981; 56(12): 905-10.
22. <http://www.radiologyassistant.nl/en/p440c93be7456f/neonatal-brain-us.html>



**Video 13.1.** Pnömoni sonografik bulgusu

23. Kazam E, Rudelli R, Monte W, Rubenstein WA, Ramirez de Arellano E, Kairam R, Paneth AJNR Am J Neuroradiol. Sonographic diagnosis of cisternal subarachnoid hemorrhage in the premature infant. 1994 Jun;15(6):1009-20.
24. Lichtenstein DA, Mauriat P. Lung Ultrasound in the Critically Ill Neonate. *Curr Pediatr Rev.* 2012;8(3):217-223. doi:10.2174/157339612802139389
25. Pediatric lung ultrasound: its role in the perioperative period *Anesth Pain Med.* 2018;13(1):18-22. Published online January 31, 2018 DOI: <https://doi.org/10.17085/apm.2018.13.1.18>