

Süleyman İBZE¹

GENEL BİLGİLER

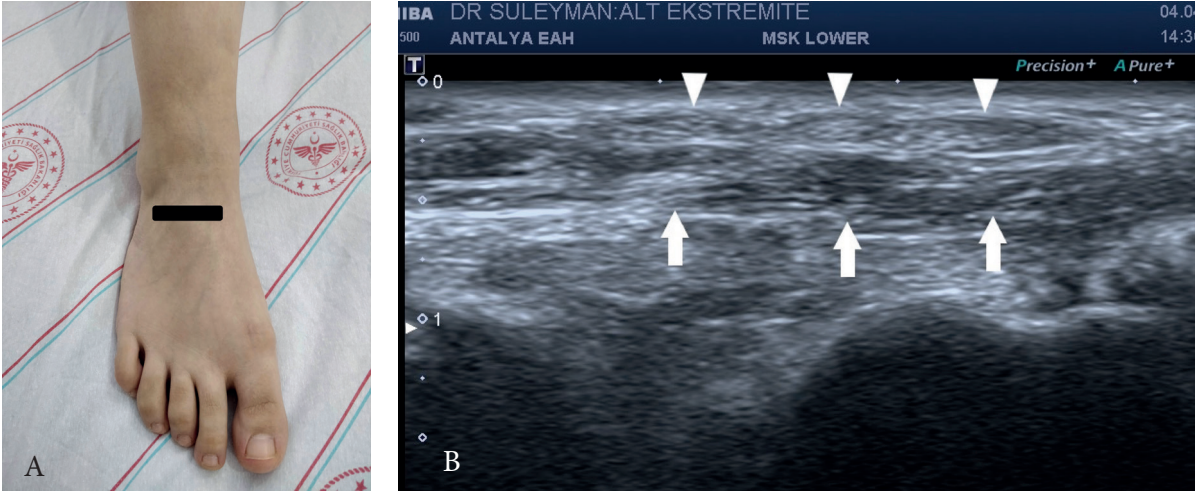
Uzun yıllar önce acil pratiğine girmiş ve kullanımını giderek artmakta olan Acil Ultrasonografi (AUS) kullanım alanlarından biri de kas iskelet sistemi değerlendirmesidir (1). İyonize radyasyon içermemesi, maliyet düşüklüğü, ulaşılabilirliğinin kolay olması kas iskelet görüntüleme ultrasonografisiyi daha da popüler hale getirmiştir (2,3). Amerika Acil Hekimleri Koleji (ACEP) 2001 yılında ilk defa yayınladıkları ve daha sonra 2009 yılında da güncelledikleri kılavuz ile kas iskelet sistemi ultrasonografisinin acil hekimlerinin günlük pratiğinde olması gerektiğini belirtmiştir (1).

Ultrasonografinin, birçok açıdan avantajı söz konusudur. İyonize radyasyon içermemesi en önemli özelliğidir. Kesitsel görüntülemenin kalitesini bozan metalik implant varlığında kullanılabilir ve gerçek zamanlı görüntü sunmaktadır. Tanısal ultrasonografinin kullanımı ile ilgili gösterilmiş herhangi bir yan etki yoktur ve bu nedenle özellikli bir kısıtlaması yoktur. Ultrasonografinin ek avantajları arasında hareketli dokuyu görebilme özelliğine sahip dinamik görüntüleme de yer almaktadır. Statik görüntülerde dinamik anormalliklerin tanınmayacağı durumlarda bu

çok değerli olabilir. Doppler görüntüleme ile vasküler akımın gerçek zamanlı değerlendirilmesi sağlanabilmektedir. Bu, hem normal hem de patolojik vasküler durumları değerlendirirken önemlidir. Ultrasonografi tanısal veya terapötik girişimsel uygulamalarda da ideal araçtır. İğnenin hedef ve çevre dokuyla olan ilişkisini gerçek zamanlı olarak göstermesi sayesinde hasta güvenliği ve uygulamanın başarısı açısından klinisyene katkı sağlamaktadır (2).

Odaklanmış ultrasonografi uygulaması hekimlerin kas-iskelet sistemi rahatsızlıklarının nedenlerini kısa süre içerisinde ortaya koymasına olanak tanır. Teknolojideki gelişmeler sayesinde ultrasonografinin görüntü kalitesinin artması kas iskelet sistemi görüntülemesinde onu daha da öne çıkarır hale gelmiştir. Taşınabilir kompakt cihazlar yatakbaşı hızlı uygulamalara imkan verir; bilgisayarlı tomografi veya manyetik rezonans görüntülemeye gidemeyecek durumda olan anstabil hastalarda kolayca gerçekleştirilebilir. Detaylı bir ultrasonografi, bilgisayarlı tomografi ile elde edebileceğimiz bilgiyi daha kısa sürede ve ucuza sağlayabilir (3). Bu nedenden dolayı odaklanmış ultrasonografi acil hekimleri için kullanışlı bir görüntüleme tekniğidir ve acil hekimlerinin

¹ Uzm. Dr. Süleyman İBZE, Antalya Eğitim ve Araştırma Hastanesi Acil Tıp Bölümü suleymanibze@gmail.com



Resim 10.82. A) Ayak dorsal değerlendirme, ekstensör digitorum longus tendonları ve ekstensör digitorum brevis kasının değerlendirilmesi için hasta ve prob pozisyonu. B) Transvers planda beyaz ok başları ekstensör digitorum longus tendonlarını, beyaz oklar ise ekstensör digitorum brevis kasını göstermektedir.

KAYNAKLAR

- Emergency ultrasound guidelines. *Ann Emerg Med.* 2009;53(4):550-70.
- Strakowski JA. Introduction. In: Strakowski J, editor. *Introduction to Musculoskeletal Ultrasound.* New York: Bradford & Bigelow; 2016. p. 1-2.
- Connell MJ, Wu TS. Bedside musculoskeletal ultrasonography. *Crit Care Clin.* 2014;30(2):243-73.
- Whitson MR, Mayo PH. Ultrasonography in the emergency department. *Crit Care.* 2016;20(1):227.
- Brian YC, Kenneth SL. Ultrasound Intervention of the Lower Extremity/Pelvis, *Radiol Clin N Am* 56 (2018) 1035–1046.
- John O, Gandikota G. The Adult Hip. In: John O, editor. *Musculoskeletal Ultrasound.* New York: Springer; 2008.p.155-178.
- Strakowski JA. Imaging Muscle. In: Strakowski J, editor. *Introduction to Musculoskeletal Ultrasound.* New York: Bradford & Bigelow; 2016. p. 81-97.
- Zamorani MP, Valle M. Muscle and Tendon. In: Bianchi S, Martinoli C, editors. *Ultrasound of the Musculoskeletal System.* Germany: Springer-Verlag Berlin Heidelberg; 2007. p. 44-96.
- Bruno DF. Normal Ultrasound Anatomy of Muscles. In: *Ultrasonography of Muscles and Tendons.* New York: Springer-Verlag; 1989. p.13-19.
- Karen F, Lawrence F. Ultrasonography of the Lower Extremity. *Orthop Clin N Am* 37 (2006) 245–275.
- Strakowski JA. Imaging Tendon. In: Strakowski J, editor. *Introduction to Musculoskeletal Ultrasound.* New York: Bradford & Bigelow; 2016. p. 69-80.
- Bruno DF. Normal Ultrasound Anatomy of Tendons. In: *Ultrasonography of Muscles and Tendons.* New York: Springer-Verlag; 1989. p.20-25.
- John O. Introduction to Musculoskeletal Ultrasound. In: John O, editor. *Musculoskeletal Ultrasound.* New York: Springer; 2008.p.3-17.
- Strakowski JA. Imaging Nerve. In: Strakowski JA, editor. *Introduction to Musculoskeletal Ultrasound.* New York: Bradford & Bigelow; 2016. p. 99-113.
- Valle M, Zamorani MP. Nerve and Blood Vessels. In: Bianchi S, Martinoli C, editors. *Ultrasound of the Musculoskeletal System.* Germany: Springer-Verlag Berlin Heidelberg; 2007. p. 97-136.
- Corrie MY, Matthew RH, Yoav M ve arkadaşları. US of the Peripheral Nerves of the Lower Extremity: A Landmark Approach. *RadioGraphics* 2016; 36:464–478.
- Strakowski JA. Imaging of Other Tissues. In: Strakowski JA, editor. *Introduction to Musculoskeletal Ultrasound.* New York: Bradford & Bigelow; 2016. p. 115-39.
- Zamorani MP, Valle M. Bone and Joint. In: Bianchi S, Martinoli C, editors. *Ultrasound of the Musculoskeletal System.* Germany: Springer-Verlag Berlin Heidelberg; 2007. p. 137-85.
- Mary JC, Teresa SW. Bedside Musculoskeletal Ultrasonography. *Crit Care Clin* 30 (2014) 243–273
- National Center for Health Statistics. National Hospital Discharge Survey (NHDS). Available at: http://205.207.175.93/hdi/Report_Folders/ReportFolders.aspx?IF_ActivePath=P,18. Accessed July 20, 2015.
- Kannus P, Parkkari J, Sievanen H ve arkadaşları. Epidemiology of hip fractures. *Bone* 1996;18(1 Suppl): 57–63.
- Shiga T, Wajima Z, Ohe Y. Is operative delay associated with increased mortality of hip fracture patients? Systematic review, meta-analysis, and meta-regression. *Can J Anaesth* 2008;55:146–54.
- Pathak G, Parker MJ, Pryor GA. Delayed diagnosis of femoral neck fractures. *Injury* 1997;28:299–301.
- Zuckerman JD, Skovron ML, Koval KJ ve arkadaşları. Postoperative complications and mortality associated with operative delay in older patients who have a fracture of the hip. *J Bone Joint Surg Am* 1995;77:1551–6.
- Lee YP, Griffith JF, Antonio GE ve arkadaşları. Early magnetic resonance imaging of radiographically occult

- osteoporotic fractures of the femoral neck. *Hong Kong Med J* 2004;10:271-5.
26. Dominguez S, Liu P, Roberts C ve arkadaşları. Prevalence of traumatic hip and pelvic fractures in patients with suspected hip fracture and negative initial standard radiographs—a study of emergency department patients. *Acad Emerg Med* 2005;12:366-9.
 27. Verbeeten KM, Hermann KL, Hasselqvist M ve arkadaşları. The advantages of MRI in the detection of occult hip fractures. *Eur Radiol* 2005;15: 165-9.
 28. Cannon J, Silvestri S, Munro M. Imaging choices in occult hip fracture. *J Emerg Med* 2009;37:144-52.
 29. Lubovsky O, Liebergall M, Mattan Y ve arkadaşları. Early diagnosis of occult hip fractures MRI versus CT scan. *Injury* 2005;36:788-92.
 30. Hakkarinen DK, Banh KV, Hendey GW. Magnetic resonance imaging identifies occult hip fractures missed by 64-slice computed tomography. *J Emerg Med* 2012;43:303-7.
 31. Gill SK, Smith J, Fox R ve arkadaşları. Investigation of occult hip fractures: the use of CT and MRI. *ScientificWorldJournal* 2013;2013: 830319.
 32. Joshi N, Lira A, Mehta N ve arkadaşları. Diagnostic accuracy of history, physical examination, and bedside ultrasound for diagnosis of extremity fractures in the emergency department: a systematic review. *Acad Emerg Med*. 2013 Jan;20(1):1-15.
 33. Safran O, Goldman V, Applbaum Y ve arkadaşları. Posttraumatic painful hip: sonography as a screening test for occult hip fractures. *J Ultrasound Med*. 2009;28:1447-1452.
 34. P. Peetrans, "Ultrasound of muscles," *European Radiology*, vol. 12, no. 1, pp. 35-43, 2002.
 35. L. Gliemann, S. P. Mortensen, Y. Hellsten, "Methods for the determination of skeletal muscle blood flow: development, strengths and limitations," *European Journal of Applied Physiology*, vol. 118, no. 6, pp. 1081-1094, 2018.
 36. J. A. Palakshappa, J. P. Reilly, W. D. Schweickert ve arkadaşları. "Quantitative peripheral muscle ultrasound in sepsis: Muscle area superior to thickness," *Journal of Critical Care*, vol. 47, pp. 324- 330, 2018
 37. Wenfen L, Dong W, Hui O ve arkadaşları. Ultrasound Assessment of Muscle Injury Associated with Closed Limb Fracture. *Biomed Research International*, vol. 2019, Article ID 9365291, 9 pages, 2019. <https://doi.org/10.1155/2019/9365291>.
 38. Nazarian LN. The top 10 reasons musculoskeletal sonography is an important complementary or alternative technique to MRI. *AJR Am J Roentgenol* 2008;190(6):1621-1626.
 39. Klauser AS, Peetrans P. Developments in musculoskeletal ultrasound and clinical applications. *Skeletal Radiol* 2010;39(11):1061-1071.
 40. Padua L, Hobson-Webb LD. Ultrasound as the first choice for peripheral nerve imaging? *Neurology* 2013;80(18): 1626-1627.
 41. Zaidman CM, Seelig MJ, Baker JC ve arkadaşları. Detection of peripheral nerve pathology: comparison of ultrasound and MRI. *Neurology* 2013;80(18): 1634-1640.
 42. Lensing AW, Prandoni P, Brandjes D ve arkadaşları. Detection of deep-vein thrombosis by real-time B-mode ultrasonography. *N Eng J Med* 1989; 320:342-5.
 43. Birdwell BG, Raskob GE, Whitsett TL ve arkadaşları. The clinical validity of normal compression ultrasonography in outpatients suspected of having deep venous thrombosis. *Ann Intern Med* 1998; 128:1-7.
 44. Blaiwas M, Lambert MJ, Harwood RA ve arkadaşları. Lower-extremity Doppler for deep vein thrombosis – can emergency physicians be accurate and fast? *Acad Emerg Med* 2000; 7:120-6.
 45. Dehbozorgi A, Damghani F, Mousavi-Roknabadi RS ve arkadaşları. Accuracy of three-point compression ultrasound for the diagnosis of proximal deep-vein thrombosis in emergency department. *J Res Med Sci*. 2019;24:80. Published 2019 Sep 30.
 46. Lee JH, Lee SH, Yun SJ. Comparison of 2-point and 3-point point-of-care ultrasound techniques for deep vein thrombosis at the emergency department: A meta-analysis. *Medicine (Baltimore)*. 2019 May;98(22):e15791.
 47. Anderson JL, Halperin JL, Albert NM ve arkadaşları., Management of Patients With Peripheral Artery Disease (Compilation of 2005 and 2011 ACCF/AHA Guideline Recommendations): A Report of the American College of Cardiology Foundation/American Heart Association Task Force on Practice Guidelines. *Circulation*. 2013 Apr 2;127(13):1425-43. doi: 10.1161/CIR.0b013e-31828b82aa. Epub 2013 Mar 1. PMID: 23457117.
 48. Tisherman SA. Management of major vascular injury: open. *Otolaryngol Clin N Am* 2016;49:809-17.
 49. Ian B, Stefano B, Angel B ve arkadaşları. European Society of MusculoSkeletal Radiology Musculoskeletal Ultrasound Technical Guidelines IV. Hip. Available from: URL: <https://essr.org/content-essr/uploads/2016/10/hip.pdf>
 50. Andrew M, Frank G ve arkadaşları, Ultrasound of the hip (adult) Available from: URL: <https://radiopaedia.org/articles/ultrasound-of-the-hip-adult>.
 51. Mike B, Paul O, editors. Groin In: Atlas of musculoskeletal ultrasound anatomy. New York: Cambridge University Press, 2004.p.134-145.
 52. John O, Gandikota G. The Adult Thigh. In: John O, editor. Musculoskeletal Ultrasound. New York: Springer; 2008.p.179-197.
 53. Mike B, Paul O, editors. Thigh In: Atlas of musculoskeletal ultrasound anatomy. New York: Cambridge University Press, 2004.p.172-183.
 54. Jon AJ. The Knee In: John O, editor. Musculoskeletal Ultrasound. New York: Springer; 2008.p.199-222.
 55. Alves TI, Girish G, Kalume BM ve arkadaşları. US of the Knee: Scanning Techniques, Pitfalls, and Pathologic Conditions. *Radiographics*. 2016 Oct;36(6):1759-1775.
 56. Ian B, Stefano B, Angel B ve arkadaşları. European Society of MusculoSkeletal Radiology Musculoskeletal Ultrasound Technical Guidelines V. Knee. Available from: URL: <https://essr.org/content-essr/uploads/2016/10/knee.pdf>.
 57. Mike B, Paul O, editors. Knee In: Atlas of musculoskeletal ultrasound anatomy. New York: Cambridge University Press, 2004.p.184-213.

58. John O. The Leg In: John O, editor. Musculoskeletal Ultrasound. New York: Springer; 2008.p.223-241.
59. Mike B, Paul O, editors. Calf In: Atlas of musculoskeletal ultrasound anatomy. New York: Cambridge University Press, 2004.p.214-223.
60. Mike B, Paul O, editors. Ankle In: Atlas of musculoskeletal ultrasound anatomy. New York: Cambridge University Press, 2004.p.224-242.
61. Ian B, Stefano B, Angel B ve arkadaşları. European Society of MusculoSkeletal Radiology Musculoskeletal Ultrasound Technical Guidelines VI. Ankle. Available from: URL: <https://essr.org/content-essr/uploads/2016/10/ankle.pdf>
62. John O, Aaron G. The Ankle and Foot In: John O, editor. Musculoskeletal Ultrasound. New York: Springer; 2008.p.243-280.
63. Nazarian LN, Rawool NM, Martin CE ve arkadaşları. Synovial fluid in the hindfoot and ankle: Detection of amount and distribution with US. Radiology 1995;197:275-278.