

Portal Hipertansiyona Bağlı Kanamalar

C. EKTOPIK VARİS KANAMALARI

Mustafa ÖZDEMİR
Ayça ÖZDEMİR

GİRİŞ

Ektopik varisler daha çok gastroözofageal bölge dışında karın içinde herhangi bir yerde gastrointestinal kanama eğilimi gösteren çoğu zaman gastrointestinal mukozayla ilişkili anormal derecede genişlemiş portosistemik venöz kollateraller olarak tanımlanabilir (1). Ektopik varisler, tüm varis kanamalarının %5'ini oluşturur. Anorektum, duodenum, ince bağırsak, kolon, biliyer, peristomal, umbilikal, peritoneal, retroperitoneal, uterin, mesane, adneksiyel ve diğer yerlerde bulunabilirler (2).

Bu yapılar, portal venöz sistemin sistemik venöz ağla yan yana olduğu yerlerde meydana gelir. Normal şartlar altında sistemik venlerdeki direnç portal venöz sistemde yüksektir. İntrahepatik portal hipertansiyonun gelişmesiyle bu şantlar, kan akımını artan intrahepatik vasküler dirençten başka yöne doğru çevirmek için hareket ederler. Ektopik varislere ait portosistemik bağlantılar gastroözofageal pleksus ile azigos-koroner sistem, hemoroidal pleksus, rekanalize umbilikal ven ve retroperitoneal venler yoluyla inferior vena cava ile pankreatoduodenal venöz ark aracılığıyla oluşur.

Ektopik varis kanamalarının çoğu, düşük prevalansı nedeni ile ekstrahepatik portal hipertansiyonun aksine intrahepatik portal hipertansiyonla ilişkilidir. Daha önceden abdominal cerrahi geçirmiş, portal hipertansiyonlu hastalarda, yapışıklıklar nedeniyle mesane, adneksler ve karaciğerin çıplak alanları gibi beklenmeyen yerlerde ektopik varisler gelişebilir (3). Nadiren anormal vasküler yapılar, arteriyovenöz fistül, trombozlar sonucu kollateraller ve konjenital anormal portosistemik anastomozlar nedeniyle portal hipertansiyon olmadan da ektopik varisler gelişebilir (4).

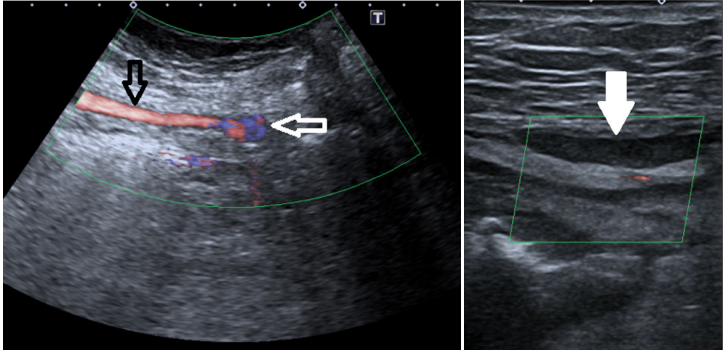
KLİNİK ve TANI

Ektopik varisler hafif veya masif üst ve alt gastrointestinal kanama veya intraperitoneal kanama gibi çok çeşitli şekillerde prezente olabilir (5). Me-

ği olarak düşünülebilir. Distal splenorenal şantlar ve küçük çaplı portokaval şantlar, mezokaval veya portokaval şantlara göre daha az ensefalopati ve karaciğer yetmezliği riski taşırlar. Kanamalı duodenal varislerin cerrahi dearteriyalizasyonu, ileal varisler için enterektomi, kolorektal varisler için rezeksiyon ve anastomoz, anorektal varisler için anoplasti akut kanama durumlarda nadiren yapılabilir (19).

SONUÇ

Sonuç olarak ektopik varislerin tedavisine rehberlik edecek hiçbir randomize kontrollü çalışma yoktur. Her özel durumda pek çok yaklaşımın değeri olduğu açıktır. Çeşitli lokasyonlar ve karmaşık belirtiler göz önüne alındığında bu hastalar gastroenterologlar, girişimsel radyologlar ve cerrahlardan oluşan multidisipliner bir ekip tarafından değerlendirilmelidir. Erken teşhis çok önemli olup endoskopide kanama odağı bulunamazsa kontrastlı BT'nin tanıdaki katkısı büyüktür. Ektopik varisler çeşitli endoskopik ve/veya girişimsel radyolojik prosedürlerin ayrı ayrı veya kombinasyonu şeklinde başarılı olarak tedavi edilebilirler.



Şekil 2. A: Renkli doppler kesitinde hemorajik umbilikal ektopik varis (açık beyaz ok) ve ona doğru uzanan umbilikal ven (siyah ok) izlenmekte. **B:** Renkli doppler kesitinde perkütan embolizasyon sonrası umbilikal venin tromboze olduğu izlenmekte (kapalı beyaz ok).

KAYNAKLAR

1. Helmy A, Al Kahtani K, Al Fadda M. Updates in the pathogenesis, diagnosis and management of ectopic varices [published correction appears in *Hepatol Int.* 2008 Sep;2(3):395-6]. *Hepatol Int.* 2008;2(3):322-334.
2. Kinkhabwala M, Mousavi A, Iyer S, Adamsons R. Bleeding ileal varicosity demonstrated by transhepatic portography. *AJR Am J Roentgenol.* 1977;129(3):514-516.

3. Lebrech D, Benhamou JP. Ectopic varices in portal hypertension. *Clin Gastroenterol.* 1985;14(1):105-121.
4. Ryu SH, Chang HS, Myung SJ, Yang SK. Rectal varices caused by thrombosis of intra-abdominal vessels. *Gastrointest Endosc.* 2002;55(3):409.
5. Sato T, Akaike J, Toyota J, Karino Y, Ohmura T. Clinicopathological features and treatment of ectopic varices with portal hypertension. *Int J Hepatol.* 2011;2011:960720.
6. Lugagne PM, Castaing D, Conort P, Guerrieri M, Bousquet O, Chatelain C. L'hypertension portale: une cause rare d'hématurie [Portal hypertension: a rare cause of hematuria]. *Prog Urol.* 1992;2(2):294-298.
7. Chu EC, Chick W, Hillebrand DJ, Hu KQ. Fatal spontaneous gallbladder variceal bleeding in a patient with alcoholic cirrhosis. *Dig Dis Sci.* 2002;47(12):2682-2685.
8. Matsui M, Kojima A, Kakizaki S, et al. Ectopic varices in a right diaphragm that ruptured into the pleural cavity. *Acta Med Okayama.* 2006;60(4):229-232.
9. Olusola BF, McCashland TM, Seemayer TA, Sorrell MF. Rectovesical ectopic varix intraperitoneal hemorrhage with fatal outcome. *Am J Gastroenterol.* 2002;97(2):504.
10. Johansen K, Bardin J, Orloff MJ. Massive bleeding from hemorrhoidal varices in portal hypertension. *JAMA.* 1980;244(18):2084-2085.
11. Jonnalagadda SS, Quiason S, Smith OJ. Successful therapy of bleeding duodenal varices by TIPS after failure of sclerotherapy. *Am J Gastroenterol.* 1998;93(2):272-274.
12. Cappell MS, Price JB. Characterization of the syndrome of small and large intestinal variceal bleeding. *Dig Dis Sci.* 1987;32(4):422-427.
13. Roberts PL, Martin FM, Schoetz DJ Jr, Murray JJ, Coller JA, Veidenheimer MC. Bleeding stomal varices. The role of local treatment. *Dis Colon Rectum.* 1990;33(7):547-549.
14. Tajiri T, Onda M, Yoshida H, et al. Endoscopic scleroligation is a superior new technique for preventing recurrence of esophageal varices. *J Nippon Med Sch.* 2002;69(2):160-164.
15. Rössle M, Siegerstetter V, Olschewski M, Ochs A, Berger E, Haag K. How much reduction in portal pressure is necessary to prevent variceal rebleeding? A longitudinal study in 225 patients with transjugular intrahepatic portosystemic shunts. *Am J Gastroenterol.* 2001;96(12):3379-3383.
16. Park KS, Kim YH, Choi JS, et al. *Korean J Gastroenterol.* 2006;47(5):370-378.
17. Smith-Laing G, Scott J, Long RG, Dick R, Sherlock S. Role of percutaneous transhepatic obliteration of varices in the management of hemorrhage from gastroesophageal varices. *Gastroenterology.* 1981;80(5 pt 1):1031-1036.
18. Smith-Laing G, Scott J, Long RG, Dick R, Sherlock S. Role of percutaneous transhepatic obliteration of varices in the management of hemorrhage from gastroesophageal varices. *Gastroenterology.* 1981;80(5 pt 1):1031-1036.
19. M. Wolff, A.Hirner. Current state of portosystemic shunt surgery. *Langenbecks Arch Surg.*, 388 (2003), pp. 141-149