

# BÖLÜM | 11

## ÜREME ORGANLARI

Özlem ELVAN

Canlıların evrende varoluşu üreme işlevinin devamlılığı ile sağlanır. İnsanlarda bu işlevi sağlamak amacıyla kadın ve erkeklerde farklı olmak üzere genital organlar gelişmiştir. Yeni neslin devam edebilmesi, gebeliğin sürdürülmesi ve sonlandırılması amacıyla kadınlarda daha özel sistemler gelişmiştir. Gebelik başlı başına anatomik, fizyolojik, nörolojik ve psikolojik olarak çok komplike bir süreçtir. Genital sistem organları pelvis bölgesinde yer alır. Bu sebeple pelvis, perine ve genital organlar birbiri ile ilişki içerisinde yapılarıdır.

### PELVİS VE PERİNEUM

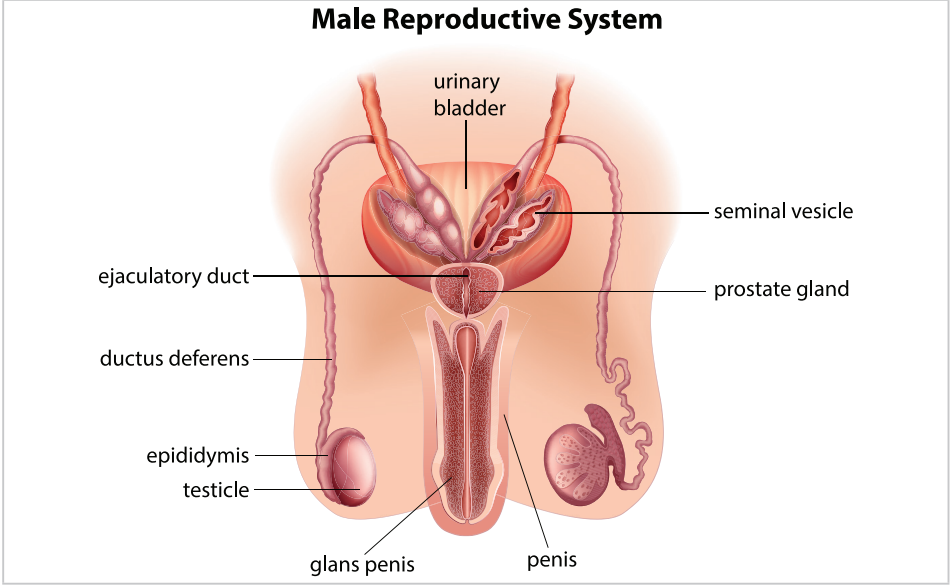
#### Pelvis

Pelvis; ön ve yanlarda her iki os coxae, arkada os sacrum ve os coccyx'in oluşturduğu kemik çatıdır. Bu kemik çatı kas ve zarlar tarafından kaplanır. Karın boşluğundan hayali bir sınır olan linea terminalis ile ayrılır. Linea terminalis, arkada promontorium'dan başlar, yan tarafta os ilium'daki linea arcuata'dan geçer, önde pecten ossis pubis'i takip eder ve symphysis pubica'ya uzanır (Şekil 1).

Apertura pelvis superior (pelvis girişi): Arkada promontorium, önde symphysis pubis'in üst kenarı, yanlarda linea arcuata'nın oluşturduğu hattır.

Apertura pelvis inferior (pelvis çıkışı): Arkada coccyx ve lig. sacrotuberale, önde symphysis pubis'in alt kenarı, yanlarda tuber ischiadicum arasında oluşan hattır.

Pelvis major (yalancı pelvis): Linea terminalis'in üstünde kalan pelvis kısmıdır, abdomen boşluğunun altında kalır.



**Şekil 13:** Erkek iç ve dış genital organları

### Homolog organlar

Kadın ve erkeklerde embriyonik gelişim kökenleri benzer genital homolog organlar vardır. Bunlar Tablo 4'te gösterilmektedir.

**Tablo 4: Kadın ve erkeklerde homolog organlar**

Kadın genital organları	Erkek genital organları
Labium majus pudendi	Scrotum
Labium minus pudendi	Penis derisi
Clitoris	Penis
Ovarium	Testis
Bartholin bezi	Cowper bezi
Bulbus vestibuli	Corpus spongiosum penis

### KAYNAKLAR

- Sancak B, Cumhur M. *Fonksiyonel Anatomi Baş Boyun ve İç Organlar*, 4. baskı. ODTÜ yayıncılık, Ankara, Türkiye, 2008
- Arifoğlu Y. *Her Yönüyle Anatomi*. 2. Baskı. İstanbul Tıp Kitabevleri, 2019
- Moore KL, Dalley AF, Agur AMR. *Moore Clinically Oriented Anatomy*, 7th ed. Lippincot Williams & Wilkins, Baltimore, 2014
- Snell RS, çeviri ed: Yıldırım M. *Topografik Klinik Anatomi*. 9. baskıdan çeviri, Palme Yayıncılık, Ankara, 2015
- Dere F. *Anatomi*, Okullar Pazarı Kitabevi, 1994