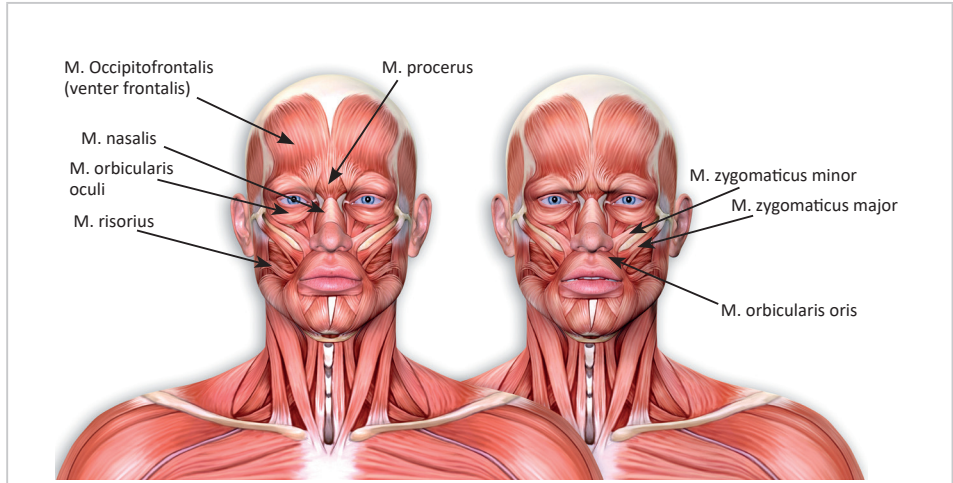


BAŞ, BOYUN VE GÖVDE KASLARI

İlhan BAŞİ

BAŞ KASLARI

Baş kasları *mimik kasları* ve *çiğneme kasları* olarak iki grupta incelenmektedir (Resim 1). Bu kaslar haricinde; göz küresini hareket ettiren kaslar, orta kulak kasları ve dil kasları da baş bölgesinde bulunmasına rağmen kendilerine ait bölümlerde incelenmektedir.



Resim 1. Baş Kasları

A. Mimik Kasları

Mimik kasları, yüzeysel fasyanın her iki yaprağının arasında yerleşmiştir. M. buccinator haricindeki mimik kaslarında derin fasyadan oluşan kas kılıfı bulun-

E. Perine Kasları

Bu bölge kasları *ürogenital bölgede bulunan kaslar* ve *anal bölgede bulunan kaslar* olarak iki grupta incelenebilmektedir.

Ürogenital bölgede bulunan kaslar, aynı isimlerle belirtilse de erkeklerde ve kadınlarda fonksiyonel olarak farklılık gösterebilmektedir. Bu kaslar; *m. transversus perinei superficialis*, *m. bulbospongiosus*, *m. ischiocavernosus* (erkekde *m. erector penis* olarak da isimlendirilmektedir), *m. transversus perinei profundus* ve *m. sphincter urethrae externus*'dur. Bu kasların tamamı n. pudendus'un perineal dalları ile innerve olur.

Anal bölgede bulunan kaslar *m. corrugator cutis ani*, *m. sphincter ani externus* ve *m. sphincter ani externus internus* olmak üzere 3 tanedir. Her üç kas da anüs'ün kapanmasını sağlar.

KAYNAKÇA

1. Arıncı, K., Elhan, A. (2016). Anatomi. (6. Baskı). Ankara: Güneş Tıp Kitapevleri
2. Bahşi, İ. (2019). Kraniofasial Antropolojik Noktalar. Yelda Atamaz Pınar (Ed.), Baş ve Boyun Anatomisi içinde (s. 63–71). Ankara: Ankara Nobel Tıp Kitabevleri
3. Bilge, O. (2019). Anatomi Ders Notları. (1. Baskı). İstanbul: İstanbul Tıp Kitapevleri
4. Gövsa Gökmen, F., Ertürk, M. (2003). Kaslar (Musculi). Figen Gövsa Gökmen (Ed.), Sistematik Anatomi içinde (s. 133-222). İzmir: İzmir Güven Kitapevi
5. Ozan, H. (2014). Ozan Anatomi. (3. Baskı). Ankara: Klinisyen Tıp Kitapevleri