

ÜST EKSTREMİTE KASLARI ALT EKSTREMİTE KASLARI

Burcu MEÇ

ÜST EKSTREMİTE KASLARI

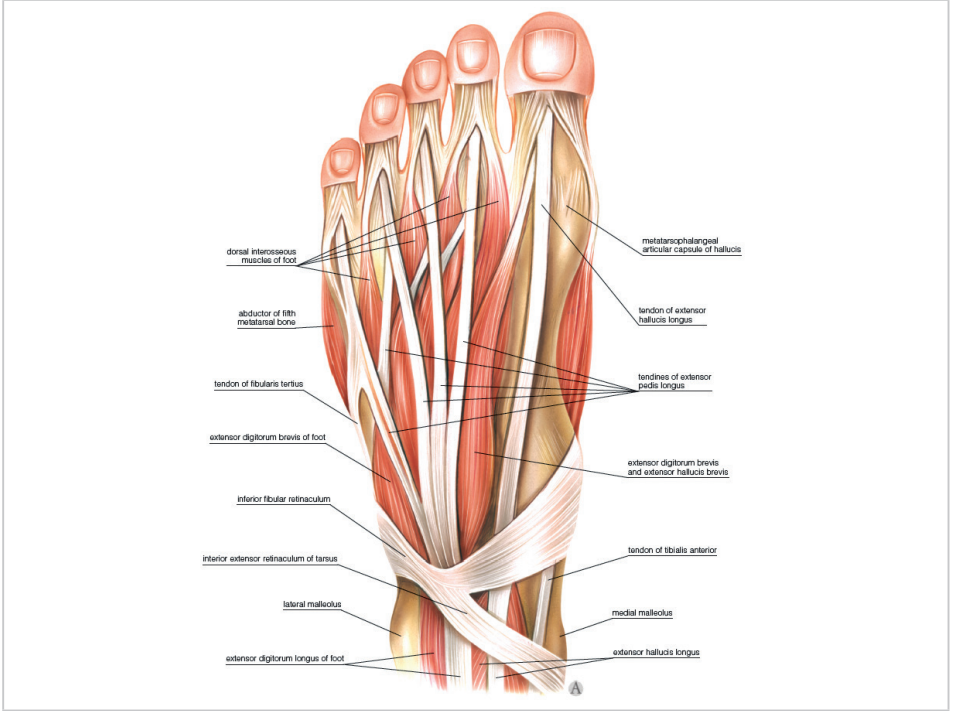
OMUZ KASLARI

Omuz kaslarını m. deltoideus, m. subscapularis, m.infraspinatus, m. supraspinatus, m. teres major ve m. teres minor oluşturmaktadır.

M. deltoideus: M. deltoideus, omuz eklemini önden, dıştan ve arkadan sarak omuz kabarıntısını oluşturan üçgen şeklinde olan bir kاستır. Pars clavicularis, pars acromialis ve pars spinalis olmak üzere 3 bölümden oluşur.

Pars clavicularis bölümü ön kısmıdır ve clavicula'nın lateral 1/3'ünden başlar. Pars acromialis kısmı orta kısmı olup acromion'un lateral kenarından, pars spinalis bölümü ise spina scapulae'dan başlamaktadır. Kasın üç bölümü de humerus'ta tuberositas deltoideada sonlanmaktadır. Tüm bölümleri birlikte kola abduksiyon hareketi yaptırırlar. Normal anatomik pozisyonda ön ve arka bölümleri birlikte çalıştığında kola sadece adduksiyon yaptırırlar. Bu bölümler kola hem abduksiyon hem adduksiyon yaptırılmalarından dolayı birbirlerinin antagonistleridir.

M. deltoideus'un sinir. N. axillaris'tir (C5-6).



Şekil: mm. interossei dorsales, mm. interossei plantares (slideplayer.org)

KAYNAKÇA

1. Arıncı K., Elhan A. (2020) Anatomi ,Güneş tıp kitabevleri
2. Gökmen, F(2017), Sistemik Anatomi, Güneş tıp kitabevleri
3. Taner D. (2019) Fonksiyonel Anatomi Ekstremité ve Sırt Bölgesi HYB
4. Ergun M, Hayran M. (2014) Anatomi, Akademisyen kitabevi
5. Standring S. (2015) Gray's Anatomy 41st Edition,Elsevier
6. Arifođlu Y (2019) Her Yönüyle Anatomi, İstanbul kitabevleri
7. Ozan H. (2014), Premium Ozan Anatomi , Tusdata