

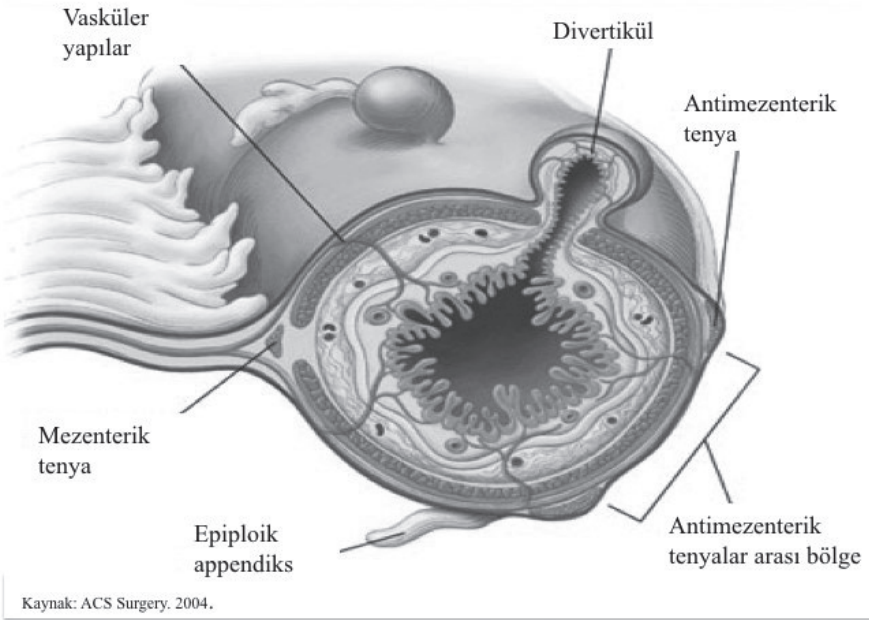
24. DİVERTİKÜLER HASTALIK

Prof. Dr. Ahmet KARAMERCAN

247. Kolon divertikülitinin tanımını ve etiopatogenezini açıklayınız.

Divertikülit, divertiküler hastalığı olanların % 15-25'inde görülen en sık komplikasyonlardan biridir.

Divertikülit patogenezinde divertikül boynundaki staz ya da obstrüksiyon sonucu gelişen bakteriyel aşırı çoğalma ya da lokal doku iskemisi rol alır.



248. Kolon divertiküllerinde en güvenilir radyolojik tanı yöntemi hangisidir? Divertikülitte görülen radyolojik bulgular nelerdir?

Görüntüleme yöntemleri içinde divertikülit tanısında en yararlı olan Kontrastlı Bilgisayarlı Tomografidir (BT). Kontrastlı BT'nin sensitivitesi %93-97, spesifitesi ise yaklaşık %100'dür.

Perikolik yağ dokunun inflamasyonu, kolon duvar kalınlığının 4 mm'den fazla olması ve apse varlığı BT'de divertikülit düşündürülen bulgulardır.

- d. Semptomatik darlık
- e. Tibbi tedaviye yanıtızsılık
- f. Tekrarlayan divertikülit atakları
- g. Hastanın 40 yaşından küçük olması
- h. Karsinom şüphesi olması
- i. İmmünsüprese hasta

Kaynak

1. Schwartz's Principles of Surgery (11th edition); F. Charles Brunicaardi, Dana K. Andersen, Timothy R. Billiar, David L. Dunn, John G. Hunter Jeffrey B. Matthews, Raphael E. Pollock; McGraw-Hill, New York, 2019. Chapter 29.