

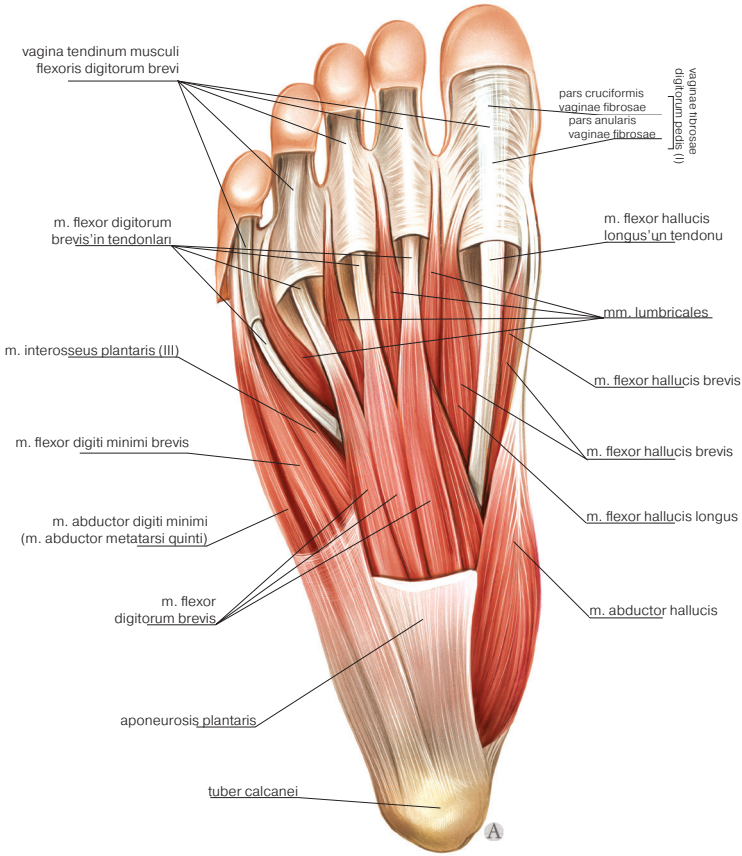


## BÖLÜM 8

# EKSTREMİTE KASLARI

Ayşe Gül KABAKCI<sup>1</sup>

<sup>1</sup> Dr., Çukurova Üniversitesi, Tıp Fakültesi, Anatomi AD, akabakci@cu.edu.tr, ORCID iD: 0000-0001-7144-8759



Şekil 8.12 Ayak tabanı kasları (plantar yüzden görünüş).

## KAYNAKLAR

- Arifoğlu Y. Her Yönüyle Anatomi. 1.Baskı. İstanbul Tıp Kitabevi. 2016.
- Arıncı K., Elhan A. Anatomi Cilt 1. 7.Baskı. Güneş Tıp Kitabevleri. 2020.
- Bilge O, Çelik S. Anatomi Ders Notları. 1.Baskı. İstanbul Tıp Kitabevleri. 2021.
- Büyükmumcu M. Sistemik Anatomi. 1.Baskı. Nobel Akademik Yayıncılık. 2018.
- Oğuz Ö. Diş Hekimliği Anatomi Kitabı. 1. Baskı. Akademisyen Kitabevi. 2021.
- Özbağ D. İnsan Anatomi. 1.Baskı. İstanbul Tıp Kitabevi. 2021.
- Taner D. Fonksiyonel Anatomi Ekstremiteler ve Sırt Bölgesi. 4. Baskı. Hekimler Yayın Birliği Basım Yayınevi. 2009.
- Vigue J. Çev. Ed. Oğuz Ö. Asklepios İnsan Anatomi Atlası. Akademisyen Kitabevi. 2021.
- Yücel AH. Dere Anatomi Atlası ve Ders Kitabı. 7. Baskı. Akademisyen Kitabevi. 2018.
- Yıldırım M. Resimli Sistemik Anatomi. Nobel Tıp Kitabevleri. 3. Baskı. 2020.