


# ROMATOLOJİ GÖRÜNTÜLEME Eİ KİTABI

**Baş Editör**  
Sibel BAKIRCI

**Editörler**  
Emine Duygu ERSÖZLÜ  
Adem KÜÇÜK



Romatoloji eğitimine bilimsel katkı amacıyla  
UCB tarafından koşulsuz desteklenmiştir.



© Copyright 2025

*Bu kitabın, basım, yayın ve satış hakları Akademisyen Kitabevi A.Ş.'ne aittir. Anılan kuruluşun izni alınmadan kitabın tümü ya da bölümleri mekanik, elektronik, fotokopi, manyetik kağıt ve/veya başka yöntemlerle çoğaltılamaz, basılamaz, dağıtılamaz. Tablo, şekil ve grafikler izin alınmadan, ticari amaçlı kullanılamaz. Bu kitap T.C. Kültür Bakanlığı bandrolü ile satılmaktadır.*

<b>ISBN</b>	<b>Yayın Koordinatörü</b>
978-625-399-304-7	Yasin DİLMEN
<b>Kitap Adı</b>	<b>Sayfa ve Kapak Tasarımı</b>
Romatoloji Görüntüleme El Kitabı	Akademisyen Dizgi Ünitesi
<b>Baş Editör</b>	<b>Yayıncı Sertifika No</b>
Sibel BAKIRCI ORCID iD: 0000-0002-2745-7700	47518
<b>Editörler</b>	<b>Baskı ve Cilt</b>
Emine Duygu ERSÖZLÜ ORCID iD: 0000-0001-6172-7762 Adem KÜÇÜK ORCID iD: 0000-0001-8028-1671	Vadi Matbaacılık
	<b>Bisac Code</b>
	MED083000
	<b>DOI</b>
	10.37609/akya.2737

#### **Kütüphane Kimlik Kartı**

Romatoloji Görüntüleme El Kitabı / editörler : Sibel Bakırcı, Emine Duygu Ersözlü, Adem Küçük.  
Ankara : Akademisyen Yayınevi Kitabevi, 2025.  
122 s. : şekil, tablo. ;195x275 mm.  
Kaynaklar QR kodunda belirtilmiştir.  
ISBN 9786253993047  
1. Tıp--Romatoloji.

#### **UYARI**

*Bu üründe yer alan bilgiler sadece lisanslı tıbbi çalışanlar için kaynak olarak sunulmuştur. Herhangi bir konuda profesyonel tıbbi danışmanlık veya tıbbi tanı amacıyla kullanılmamalıdır. Akademisyen Kitabevi ve alıcı arasında herhangi bir şekilde doktor-hasta, terapist-hasta ve/veya başka bir sağlık sunum hizmeti ilişkisi oluşturmaz. Bu ürün profesyonel tıbbi kararların eşleniği veya yedeği değildir. Akademisyen Kitabevi ve bağlı şirketleri, yazarları, katılımcıları, partnerleri ve sponsorları ürün bilgilerine dayalı olarak yapılan bütün uygulamalardan doğan, insanlarda ve ihazlarda yaralanma ve/veya hasarlardan sorumlu değildir.*

*İlaçların veya başka kimyasalların reçete edildiği durumlarda, tavsiye edilen dozunu, ilacın uygulanacak süresi, yöntemi ve kontraendikasyonlarını belirlemek için, okuyucuya üretici tarafından her ilaca dair sunulan güncel ürün bilgisini kontrol etmesi tavsiye edilmektedir. Dozun ve hasta için en uygun tedavinin belirlenmesi, tedavi eden hekimin hastaya dair bilgi ve tecrübelerine dayanarak oluşturması, hekimin kendi sorumluluğundadır.*

*Akademisyen Kitabevi, üçüncü bir taraf tarafından yapılan ürüne dair değişiklikler, tekrar paketlemeler ve özelleştirmelerden sorumlu değildir.*

**GENEL DAĞITIM**  
**Akademisyen Kitabevi A.Ş.**

Halk Sokak 5 / A Yenışehir / Ankara  
Tel: 0312 431 16 33  
siparis@akademisyen.com

[www.akademisyen.com](http://www.akademisyen.com)

# ÖNSÖZ

Son yıllarda klinik değerlendirmenin en önemli tamamlayıcısı olan görüntüleme yöntemleri daha artan oranlarda romatoloji pratiğinde kullanılmaya başlanmıştır. Birçok romatolojik hastalıkta tanı ve sınıflama kriterleri içerisinde de yerini almaya başlamıştır.

Bu görüntüleme kitabı uzun uğraş ve emeklerle ve tamamiyle romatolog olarak başladığım yıllarda kendi ihtiyaçlarımdan yola çıkılarak oluşturulan bir hayalin son ürünüdür.

Bu kitap alanında uzman ve bu alanda uzun yıllardır tecrübe sahibi olan değerli yazarlarımızın katkılarıyla oluşturulmuştur.

Öncelikli olarak görüntüleme kitabında emeği ve ismi geçen tüm yazarlara, bu konuda tecrübe kazanmama vesile olan tüm hocalarıma, desteklerini her zaman yanımda hissettiğim annem, babam ve kızıma, kitabın oluşum aşamasında baştan sona desteğini hiç eksik etmeyen Prof.Dr.Duygu Ersözlü, Prof.Dr.Adem Küçükke sonsuz teşekkürlerimi sunarım.

Öncelikli olarak hayal kurmayı öğretmeye çalıştığım kızım Alya'ya itafen....

*Dr. Sibel BAKIRCI*

# İÇİNDEKİLER

<b>BÖLÜM 1</b>	<b>Kas-İskelet Sistemi Ultrasonu .....</b>	<b>1</b>
	<i>Sibel BAKIRCI</i>	
<b>BÖLÜM 2</b>	<b>Romatolojide Eklem Dışı Ultrason .....</b>	<b>33</b>
	<i>Gökhan SARGIN</i>	
<b>BÖLÜM 3</b>	<b>Romatolojik Hastalıklarda Konvansiyonel Radyografi.....</b>	<b>45</b>
	<i>Atalay DOĞRU</i>	
<b>BÖLÜM 4</b>	<b>Kapilleroskopi .....</b>	<b>63</b>
	<i>Levent KILIÇ</i>	
<b>BÖLÜM 5</b>	<b>Manyetik Rezonans Görüntüleme .....</b>	<b>71</b>
	<i>Dilek SOLMAZ</i>	
<b>BÖLÜM 6</b>	<b>Romatizmal Hastalıklarda Akciğer Görüntülemeleri .....</b>	<b>83</b>
	<i>Veli YAZISIZ</i>	
<b>BÖLÜM 7</b>	<b>Ultrason Kılavuzluğunda Eklem Enjeksiyonları.....</b>	<b>99</b>
	<i>Duygu KURTULUŞ</i>	

## YAZARLAR

**Doç. Dr. Sibel BAKIRCI**

SBÜ, Antalya Eğitim ve Araştırma Hastanesi, İç Hastalıkları AD., Romatoloji BD.

**Doç. Dr. Gökhan SARGIN**

Aydın Adnan Menderes Üniversitesi, Tıp Fakültesi, İç Hastalıkları AD., Romatoloji BD.

**Doç. Dr. Atalay DOĞRU**

Süleyman Demirel Üniversitesi, Tıp Fakültesi, İç Hastalıkları AD., Romatoloji BD.

**Doç. Dr. Levent KILIÇ**

Hacettepe Üniversitesi, Tıp Fakültesi, İç Hastalıkları AD., Romatoloji BD.

**Prof. Dr. Dilek SOLMAZ**

İzmir Katip Çelebi Üniversitesi, Tıp Fakültesi, Atatürk Eğitim Araştırma Hastanesi, İç Hastalıkları AD., Romatoloji BD.

**Prof. Dr. Veli YAZISIZ**

Akdeniz Üniversitesi, Tıp Fakültesi, İç Hastalıkları AD., Romatoloji BD.

**Uzm. Dr. Duygu KURTULUŞ**

SBÜ, Ümraniye Eğitim ve Araştırma Hastanesi, FTR Kliniği

## BÖLÜM | 1

# KAS-İSKELET SİSTEMİ ULTRASONU



Sibel BAKIRCI<sup>1</sup>

### Giriş

Kas-iskelet sistemi ultrasonu (US), ses dalgaları kullanarak vücuttaki kas ve iskelet sistemine ait yapıların değerlendirilmesini sağlar ve patolojilerin tanısının konulmasında ya da girişimsel işlemlere eş zamanlı rehberlik edilmesinde de kullanılabilir. Özellikle, invazif olmaması, radyasyon içermemesi, anatomik yapıların dinamik ve eş-zamanlı değerlendirilmesi, metal yapılardan çok etkilenmemesi, taşınabilir olması, herhangi bilinen bir kontrendikasyonunun olmaması, kullanımının pratik ve göreceli ucuz olması nedeniyle son yıllarda US, kas iskelet sistemi ile uğraşan romatolog, fizik tedavi, spor hekimliği gibi uzmanların günlük pratiğinde daha fazla yer almaya başlamıştır. US'nin tanınan kullanım alanları oldukça geniştir. Subklinik inflamatuvar artrit ve entezitin tanısında, yapısal hasarın değerlendirilmesinde, inflamatuvar artritli olan hastada hastalık aktivitesinin değerlendirilmesinde, sinovit, parsiyel ya da tam kat tendon rüptürünün tanısında, sinir hasarı, kas yırtılması, ligaman hasarı, eklem efüzyonu gibi patolojilerin değerlendirilmesinde kullanılabilir (1-4).

### Temel Prensipler

US vücuda insan kulağının işitemeyeceği kadar çok yüksek frekanslı (2-15 MHz) ses dalgaları göndererek farklı doku yüzeylerinden gelen ekoları (yankıları) saptama esasına dayanan bir görüntüleme yöntemidir. US, bir prob ve ana makine gövdesinden oluşur (Şekil 1). Prob, makinenin elektriksel sistemine bağlı olan çok ince birçok kristalin lineer diziliminden oluşmaktadır. Prob içerisinde yan yana dizilmiş kristaller tek tek ya da gruplar halinde kısa vuru (puls) aralıkları ile titreşir ve sinüzoidal ses dalgalarını oluşturmaktadır ve bu ses dalgaları mekanik enerjinin bir formudur. Transducer (çevirici) ile bu mekanik enerjinin elektriksel enerjiye transformasyonu piezoelektrik=basınç elektriği olarak bilinir. Transducer frekansı, incelenecek dokunun kalınlığına göre değişir. Pratikte US aygıtlarında transducer'ı taşıyan başlığa "prob" adı verilir. Transducer, ses dalgasını oluşturan ve geriye toplayan bir aygıttır. Yani ultrasesin üretimi, dokulara gönderilmesi, dokudan yansıyan ses dalgalarını saptanması ve bu sesin elektrik sinyallerine dönüştürül-

<sup>1</sup> Doç. Dr., SBÜ, Antalya Eğitim ve Araştırma Hastanesi, İç Hastalıkları AD., Romatoloji BD., bakircisibel@gmail.com, ORCID iD: 0000-0002-2745-7700

## BÖLÜM | 2



# ROMATOLOJİDE EKLEM DIŐI ULTRASON

Gökhan SARGIN<sup>1</sup>

### Romatolojide Vasküler Yapıların Değerlendirilmesi

Ultrason dalgaları piezoelektrik kristallerinden elektrik enerjisinin dönüşümü ile elde edilmektedir. Elde edilen ultrason dalgaları da görüntü alınmak istenen dokulardan yansiyarak tekrardan elektrik akımına dönüşmekte ve görüntü oluşmaktadır. Mekanik enerji olan ultrasonik enerjide dalgaların üretimi kesintili ya da devamlı olabilir. Günlük pratikte uygulanan ultrason görüntülemesi için birçok mod bulunmaktadır. 2 boyutlu B moda gerçek zamanlı kesitsel görüntüler kesintili ultrason dalgaları ile elde edilmektedir. Vasküler yapılardan temporal arterin B-mod ile incelenmesinde görüntü derinliği 1-1,5 cm, fasiyal ve oksipital arterler için görüntü derinliği 2-2,5 cm olmalıdır. Çok parlak ya da çok koyu damar duvarı görüntüsü elde etmemek için uygun gain ayarlanmalıdır. İncelenecek damarın derinliğine göre uygun frekans seçilmesi önemlidir. Derindeki yapılarda daha düşük frekans ve daha yüzeysel yapılarda daha yüksek frekans seçilmiştir. Frekans temporal arterler için  $\geq 15$  MHz ve ekstrakranial arterler için 7-15 MHz arasında olmalıdır. Odak 5 mm, derinlik 10-20 mm, B modu

gain 35-45 dB, doğrusal yoğunluk 3 ve dinamik aralık 40-60 dB olmalıdır. Doppler değerlendirmede frekans temporal arterler için 7-12 MHz, PRF 2-3,5 kHz ve color gain 2-18 olmalıdır.

Doppler ile damar kan akımı ya da inflamasyon hakkında bilgi edinilir. Doppler görüntüler kesintili ve devamlı dalgalardan elde edilmekte olup dokulara giden ve dokulardan geri dönen ultrason dalgalarındaki frekans sıklığındaki değişime göre çalışmaktadır. Bu mod ile parçacıkların hızı ve yönündeki değişiklikleri ile meydana gelen doppler shift ile kan akımının yönü, hareket hızı ve kan akışı incelenir. Doppler ultrason görüntülemesinde incelenen damarlardan transvers ve longitudinal görüntüler elde edilmektedir. Horizontal yada aksiyel plan olarak bilinen transvers plan vücudu superior ve inferior ikiye ayırmaktadır. Longitudinal plan ise yere dik odaklı olup yapıyı sağ ve sol olarak ikiye ayırmaktadır.

Doppler US'de yüksek hızlar hassas olarak ölçülmektedir. B-mod görüntüsü üzerinde elde edilen görüntüler ve US cihazındaki renk kodlarına göre vasküler yapılarda kan akışının hızı ve yönü belirlenmektedir. Doppler US'de dikkat edilmesi gereken önemli noktalardan birisi elde edilen US

<sup>1</sup> Doç. Dr., Aydın Adnan Menderes Üniversitesi, Tıp Fakültesi, İç Hastalıkları AD., Romatoloji BD., g.sargin@adu.edu.tr, ORCID iD: 0000-0002-3778-8351

## BÖLÜM | 3

# ROMATOLOJİK HASTALIKLARDA KONVANSİYONEL RADYOGRAFİ



Atalay DOĞRU<sup>1</sup>

Sistemik romatolojik hastalıklar kas, kemik, eklem ve eklem çevresini oluşturan eklem kapsülü, tendon, ligaman gibi yumuşak dokuları etkileyen kronik, inflamatuvar hastalıklardır. Konvansiyonel radyografiler, romatolojik hastalıkların gerek ilk tanısı için gerekse hastalık seyri ve tedavi değerlendirilmesinde sıklıkla kullanılan görüntüleme yöntemleridir. Son yıllarda gelişmiş radyolojik görüntüleme yöntemlerinin ulaşılabilirliğinin artmış olmasına rağmen konvansiyonel radyografiler hala klinik pratikte ilk tercih edilen ve en sık kullanılan görüntüleme yöntemleridir. Ucuz, kolay ulaşılabilir ve kullanılabilir olması, kemik yapı lezyonlarını iyi göstermesi en önemli avantajlarıdır. Konvansiyonel radyografiler ile kemik yapıdaki erozyonlar, osteofitler, skleroz ve kistler, eklem aralığında meydana gelen daralma ve genişlemeler, kalsifikasyon, ankiloz, subluksasyon, kemik korteks düzensizlikleri ve periost reaksiyonları, kemik dansite değişiklikleri ve sınırlı düzeyde yumuşak doku patolojileri değerlendirilebilir. Ligaman, tendon, kartilaj, menisküs, sinoviyal doku, kemik iliği ödemi gibi patolojilerin değerlendirilmesinde yeri yoktur. Romatolojik

hastalıkların erken döneminde yani yapısal hasarların oluşmadığı evrelerde konvansiyonel grafilerin kullanımı tanı ve hastalık durumunu belirlemek için klinik yarar sağlamamaktadır (1,2). Bu nedenle en sık görülen 2 romatolojik hastalık olan romatoid artrit (RA) ve ankilozan spondilit (AS) için kullanılan sınıflandırma kriterleri yenilenirken her iki hastalık için de konvansiyonel grafi bulgularına yer verilmemiştir (3,4). Hastaların iyonize radyasyona maruz kalması ve üç boyutlu yapıların iki boyutlu bir görüntü ile değerlendiriliyor olması konvansiyonel grafilerin diğer dezavantajlarıdır (1).

### 1. Romatoid Artrit

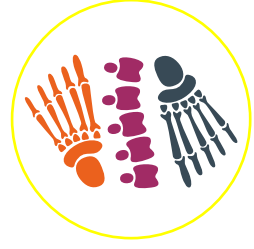RA, sinoviyal inflamasyon ile karakterize, eklem hasarı ve kemik yıkımına neden olan kronik inflamatuvar bir hastalıktır. Erişkin popülasyonda insidansı % 0,5-1' dir. Genellikle simetrik ve poliartiküler tutulum ile seyretmektedir. Erken dönemde daha az sayıda ve asimmetrik eklem tutulumları görülebilir. Sinovium içeren tüm diartrodial eklemleri etkilemesine rağmen el – el bileği küçük eklemleri ve ayak öncelikle etkilenen böl-

<sup>1</sup> Doç. Dr., Süleyman Demirel Üniversitesi, Tıp Fakültesi, İç Hastalıkları AD., Romatoloji BD., atalay\_dogru@hotmail.com, ORCID iD: 0000-0002-9797-1182



## BÖLÜM | 4

# KAPİLLEROSKOPİ



Levent KILIÇ<sup>1</sup>

### Giriş

Mikrovasküler hasarın patogenetik faktörlerden biri olduğu sistemik hastalıklarda, mikrodolaşımdaki anormallikler klinik semptomların başlangıcından çok daha önce gözlenebilir (1-3). Tırnak yatağı kapilleroskopisi ve derideki kan akışını ölçen lazer doppler akış ölçer gibi tekniklerle, tırnak yatağındaki mikrodolaşım anormallikleri ve kapiller değişiklikler değerlendirilebilir. Bu tekniklerle erken dönem mikrodolaşım anormallikleri ve kapiller değişikliklerin saptanması, sistemik skleroz ve spektrumundaki hastalıklarda erken tanıya katkıda bulunur. Ayrıca hastalık ilişkili organ tutulumlarını ön görme ve hastalık progresyonunun izlenmesinde de kullanılabilir (2,4,5). Kapilleroskopi bu amaçla en yaygın kullanılan, uygulanması kolay ve non-invaziv bir yöntemdir.


### 1. Kapilleroskopi ve Kapilleroskopik Değerlendirme

Deri çok geniş bir kapiller damar ağı ile kaplıdır ve bu damar ağı deri yüzeyine dik olarak uzanır. Yalnızca, tırnak yatağındaki kapiller damarların

son sıraları deri yüzeyine paraleldir ve bu bölgeyi mikrodolaşımın ve kapiller değişikliklerin değerlendirilmesi için ideal bir alan haline getirir. Kapilleroskopi, bir büyütme sistemi (mikroskopik lensler) kullanılarak, tırnak dibi dermal papiller kılcal damarların (mikrodolaşım) morfolojisini inceleyebilen basit, non-invaziv, güvenli ve ucuz bir yöntemdir. Mikrodolaşımın yapısı ve işlevi hakkında bilgi sağlamanın yanı sıra, kan akışı ve damar bütünlüğündeki anormallikleri de gösterebilir. Kapilleroskopinin günlük pratikte en önemli ve yaygın kullanım alanı, primer raynaud fenomeni (RF) ve bağ dokusu hastalıklarına (BDH) da eşlik edebilen sekonder RF ayırımıdır. Mikst bağ dokusu hastalığı, örtüşme sendromları, dermatomyozit ve polimiyozit gibi skleroderma spektrumundaki BDH'da da sistemik skleroz benzeri kapilleroskopik değişiklikler gözlenebilir.

Raynaud fenomeni olan hastalarda, kapilleroskopi ve anti-nükleer antikorlar (ANA) birlikte kullanıldıklarında, altta yatan BDH'ı erken dönemde saptamak ya da ön görebilmek açısından güçlü bir tanı aracı olarak kabul edilmektedirler (2,4-7). Kapilleroskopi 2013 Amerika (ACR) ve Avrupa (EULAR) Romatizma Birliği Sistemik Skleroz Sınıflandırması'nda da bir kriter olarak öne-

<sup>1</sup> Doç. Dr., Hacettepe Üniversitesi, Tıp Fakültesi, İç Hastalıkları AD., Romatoloji BD., drleventklic@yahoo.com, ORCID iD: 0000-0003-1064-9690



## MANYETİK REZONANS GÖRÜNTÜLEME

Dilek SOLMAZ<sup>1</sup>**Giriş**

Romatolojide klinik değerlendirmenin önemli parçalarından biri haline gelen görüntüleme yöntemlerinden biri olarak manyetik rezonans görüntüleme (MRG) kas iskelet sistemi içerisinde de yaygın biçimde kullanılmaktadır. MRG günlük pratik kullanımda özellikle erken tanı ve ayırıcı tanıda kendine geniş bir kullanım alanı bulmuştur. Ek olarak tedavi başlangıcında objektif inflamasyonun gösterilmesi, aktif hastalığın, yapısal hasarın ortaya konması ve tedavi yanıtının takibinde de yer almaktadır (1-3). MRG diğer görüntüleme yöntemleri ile kıyaslandığında çeşitli avantaj ve dezavantajlara sahiptir (Tablo 1) (4).

MRG teknolojisi coil teknolojisi ve donanımlardaki gelişme sayesinde son 20 yılda hızla ilerlemiştir. Yüksek kontrast ve çözünürlük sayesinde kemik iliği, periartiküler yumuşak doku ve kırıkta detaylı bir şekilde değerlendirilebilmektedir. Yaygın kullanılan standart kas iskelet sistemi MRG protokolleri uygun sekans, özel hasta pozisyonu, coil seçimi ve yerleşimini gerektirmektedir. MR sekansının seçimi optimal yapısal hasarı, yumuşak doku inflamasyonunu ve herhangi bir kristal birikimini gösterebilecek şekilde belirlenmelidir.


Çoğu görüntüleme protokolleri T1 ağırlıklı (T1W) ve yağ saturasyon özelliği olan T2 ağırlıklı (T2W FS), orta proton yoğunluğundaki (PDW FS) veya “short tau inversion recovery” (STIR) gibi sıvı -duyarlı sekansları içermektedir. En az iki planda çekimler elde olunmaktadır. PD veya T2 ağırlıklı yağ saturasyon özelliği olan sekanslar kemik iliği ödemi (BME=Bone marrow edema) ve yumuşak doku ödemi kadar kırıkta da değerlendirilmesini sağlamaktadır. Aynı zamanda sekanslar multi planar değerlendirmeye olanak sağlayacak şekilde multi planar veya üç boyutlu sekansları da içermelidir. İntravenöz MR kontrast uygulaması sonrasında elde olunan yağ baskılı veya baskısız post kontrast T1 ağırlıklı görüntüler aktif inflamasyonu ve sinovial hipertrofi ile aktif sinovitin ayırımına yardımcı olmaktadır (2,3).

Romatoloji pratiğinde MRG'nin kullanımı ve yeri ile ilgili olarak hastalık temelli çeşitli öneriler bulunmaktadır. Temel bulgular kemik iliği ödemi, erozyon, eklem sıvısı, sinovit, tenosinovit ve entezit olarak tanımlanmaktadır (3). Bu bulgular hastalık spesifik değildir ve klinik şüphe durumunda değerli olmaktadır.

<sup>1</sup> Prof. Dr., İzmir Katip Çelebi Üniversitesi, Tıp Fakültesi, Atatürk Eğitim Araştırma Hastanesi, İç Hastalıkları AD., Romatoloji BD, d.solmaz2012@gmail.com, ORCID iD: 0000-0002-9035-689X

## BÖLÜM | 6

# ROMATİZMAL HASTALIKLARDA AKCİĞER GÖRÜNTÜLEMELERİ



Veli YAZISIZ<sup>1</sup>

### Giriş

Akciğerler solunum yolları, alveol yapıları, interstisyel alanı ve yoğun damar ağları ile romatizmal hastalıklardaki hedef organların başında yer alır. Bağ doku hastalıklarında parankimal ve non-parankimal tutulumlar oldukça yaygındır. Sistemik vaskülitler, özellikle küçük damar tutulumlu olanlarda, alveoler kapilleritis ve diffüz alveolar hasar sonucu kanamalar görülmektedir. Pulmoner venöz trombozlar ve pulmoner arteriyel hipertansiyon (PAH) diğer sık görülen patolojilerdir. Sarkoidoz, ön planda toraks tutulumları olan kronik inflamatuvar bir hastalık olup tanı ve tedavisi göğüs hastalıkları uzmanları kadar romatoloji uzmanlarını da ilgilendirmektedir.

Pulmoner tutulumları fark etmek için klinik semptomların sorgulanması oldukça önemlidir. Pulmoner semptomların sorgulanması, romatolojik hastalıkların izleminde rutin bir yaklaşım olmalıdır. Hastadan hastaya ve hastalıktan hastalığa değişmekle birlikte nefes darlığı, öksürük, göğüs ağrısı ve hemoptizi en değerli belirtilerdir. Nefes darlığı, erken dönem akciğer tutulumlu hastalarda istirahatte hissedilmeyebilir, eforla olan nefes darlığı erken tanıda daha değerlidir. Bazı bulgular semptom vermeyebilir. O nedenle bağ doku hastalıkları gibi sık pulmoner tutulum

yapan hastalıklarda rutin olarak akciğer görüntüleme yapılması önerilmektedir. Parankimal ve parankimal olmayan akciğer tutulumlarının tespitinde ve ayırıcı tanıya giren diğer lezyonların ayırıcı tanısında radyolojik görüntüler oldukça önemlidir.

Akciğer lezyonlarının taranmasında PA-AC grafileri ve solunum fonksiyon testleri (SFT) kullanılmaktadır. Semptomatik veya asemptomatik olmasına rağmen bu testlerde bozukluk olan hastalarda bilgisayarlı toraks tomografileri daha değerli bilgiler sunmaktadır. İnterstisyel akciğer hastalıkları (ILD) ve PAH olan hastalarda karbon monoksit difüzyon testleri (DLco) ile 6-dakika yürüme testleri faydalı olmaktadır. Ayırıcı tanıda, enfeksiyon veya malignite olan hastalarda ise bronkoalveolar lavaj (BAL) ile alınan sıvı örnekleri analiz edilebilmektedir. Toraks ultrasonografisi, plevral lezyonlar, efüzyonlar ve sıvı örneklemelerinde uzun yıllardır kullanılmaktadır. Son yıllarda, ILD'nin tespitinde de toraks ultrasonografisinin kullanılabileceğine dair kanıtlar artmıştır. Transtorasik, bronkoskopik, video-endoskopik ve açık akciğer biyopsileri tanı konulamayan hastalarda en son yöntem olarak başvurulabilecek invaziv yaklaşımlardır (1,2).

<sup>1</sup> Prof. Dr., Akdeniz Üniversitesi, Tıp Fakültesi, İç Hastalıkları AD, Romatoloji BD., vyazisiz@yahoo.com.tr, ORCID iD: 0000-0002-3176-4850

## BÖLÜM | 7

# ULTRASON KILAVUZLUĞUNDA EKLEM ENJEKSİYONLARI



Duygu KURTULUŞ<sup>1</sup>

### 1. Giriş

Son on yılda, romatolojide ultrasonografi (US) kullanımını önemli ölçüde artmıştır. Bu yöntem, sadece tanı ve prognoz açısından değil, aynı zamanda girişimsel işlemler için de yaygın bir şekilde tercih edilmeye başlanmıştır. US, floroskopi, manyetik rezonans görüntüleme (MRG) veya bilgisayarlı tomografi (BT) gibi diğer görüntüleme tekniklerinin yerini almıştır (1, 2). Bu hızlı yayılımın arkasındaki nedenlerden biri, US alanındaki teknik ilerlemelerdir. Gri skala US performansı iyileştirilmiş ve 3D veya Doppler US gibi daha gelişmiş formlar geliştirilmiştir (1). Ayrıca, US cihazları, taşınabilirlikleri ve MRG veya BT cihazlarına kıyasla daha düşük maliyetleri nedeniyle romatoloji kliniklerinde daha kolay erişilebilir hale gelmiştir (3). Romatologlar tarafından yapılan US kılavuzluğundaki müdahalelerin sayısı artmıştır, ancak bu tür prosedürler özel uzmanlık ve becerileri gerektirmektedir. (4). Görüntü kalitesindeki gelişmeler, US'nin girişimsel işlemlerdeki kullanımını da artırmıştır. Biyopsiler veya eklem içi anti-inflamatuvar ilaç enjeksiyonları gibi iğne yerleştirilmesi gerektiren prosedürlerde US kila-

vuzluğu, doğru iğne yerleştirmeyi kolaylaştırmıştır. US kılavuzluğundaki prosedürler, analiz edilen dokunun doğrudan görselleştirilmesine ek olarak gerçek zamanlı görüntüleme imkânı sunar. Bu sayede, eklem ve tendon hareketlerinin dinamik bir şekilde değerlendirilmesi ve müdahale sırasında beklenmeyen yapısal anormalliklerin tespit edilmesi mümkün olur. Aynı zamanda iğne ucunun sürekli olarak izlenmesi, prosedürün daha doğru ve güvenli bir şekilde gerçekleştirilmesine olanak tanır. Bu avantajlar, hastalar için daha az ağrılı bir prosedür ve damarlar, tendonlar, sinirler ve eklem kıkırdağı gibi komşu yapıların kazara zarar verme riskinin azalması anlamına gelir. Böylece olası yan etkilerin azaltılmasına ve iğne yerleştirme işleminde artmış doğruluk ve hassasiyete yol açar (5, 6, 7). Geleneksel palpasyon kılavuzluğu veya kör prosedürlere kıyasla, US kılavuzluğundaki müdahalelerin artan doğruluğu ve güvenliği, sonuçta daha iyi prosedürel sonuçlara ve eklem içi enjeksiyonlarda eklem işlevinde iyileşmeye bağlanmıştır (8). Bu nedenle, romatoloji alanında US kullanımını hem tanı ve prognoz açısından hem de girişimsel işlemlerde birçok avantaj sunarak önemli bir yer edinmiştir.

<sup>1</sup> Uzm. Dr., SBÜ, Ümraniye Eğitim ve Araştırma Hastanesi, FTR Kliniği, dygkurtulus@yahoo.com, ORCID iD: 0000-0002-9763-5912

***Bölümlerin kaynaklarına ulaşmak için  
aşağıdaki QR kodu okutabilirsiniz.***

