

Abdominoperineal rezeksiyon (APR): Karından ve perineden ulaşarak rektum ve anüsün çıkarılması (Bkz. Kolorektal adenokarsinom ve polipler bölümü, Şekil 4).

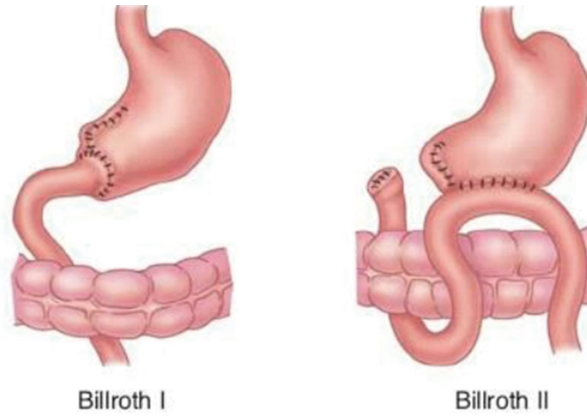
Billroth I prosedürü (Billroth I): Midenin distal kısmının çıkarıldıktan sonra duodenuma re-anastomoz yapılması ameliyatıdır (Şekil 1, sol).

Billroth II prosedürü (Billroth II): Midenin distal kısmının çıkarıldıktan sonra duodenal stump (güdüğün) kapatılıp proksimal midenin jejunum ansına anastomoz yapılması ameliyatıdır (Şekil 1, sağ).

Endoskopik retrograd kolanjiopankreatografi (ERCP): Endoskopik olarak ampulladan yerleştirilen kateterden opak madde verilerek safra yollarının ve pankreas kanalının görüntülenmesi.

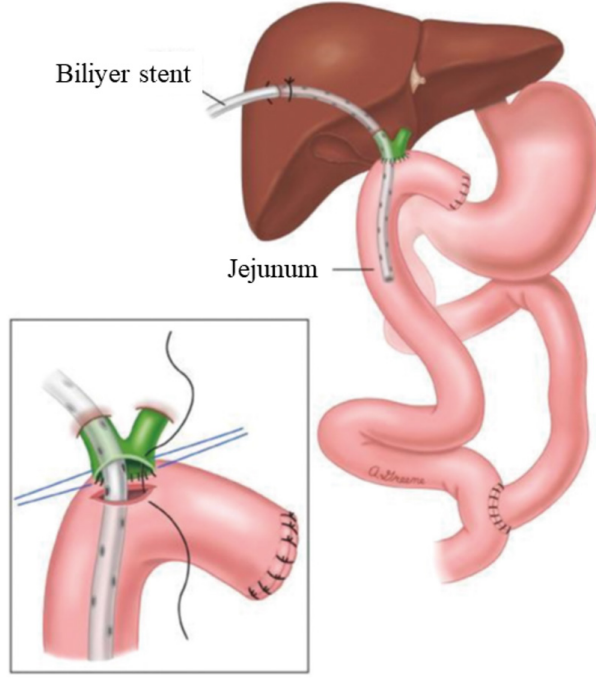
ERCP yoluyla hem stent yerleştirilebilir, hem drenaj kateteri konabilir, hem de koledoktaki taşlar oddi sfinkteri kesildikten sonra aşağıya (duodenuma) düşürülebilir.

Endoskopik sfinkterotomi (ES): Üst gastrointestinal endoskop ile duodenum ikinci kısmında bulunan Oddi sfinkterinin bir yerinden kesilmesi.

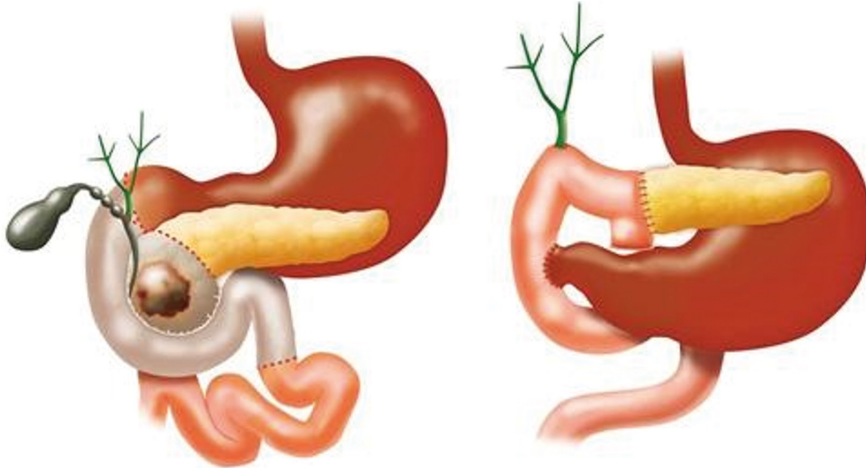


Şekil 1. Billroth I (sol) ve Billroth II (sağ) ameliyatları.

¹ Prof. Dr., Gazi Üniversitesi Tıp Fakültesi Genel Cerrahi AD., ekmeltezel@yahoo.com



Şekil 3. Roux-en-Y hepatikojunostomi.



Şekil 4: Pankreatikoduodenektomi (Whipple prosedürü).

KAYNAKLAR

1. Ellison, E. Christopher, and Robert Milton Zollinger, Jr. Zollinger's Atlas of Surgical Operations. Tenth edition. New York, McGraw-Hill Education, 2016.
2. Mulholland, Michael W.. Operative Techniques in Surgery. Philadelphia, Wolters Kluwer, 2015.
3. Dimick, Justin B., et al. Mulholland and Greenfield's Surgery: Scientific Principles & Practice. Seventh edition. Philadelphia, Wolters Kluwer, 2022.