

## BÖLÜM 4

### KARPAL İNSTABİLİTELER

Ümit AYGÜN<sup>1</sup>

Hakan OCAK<sup>2</sup>

#### GİRİŞ

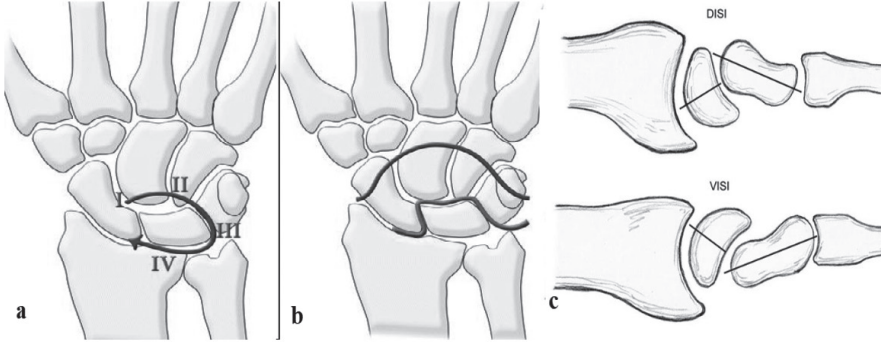
El bileği, yapısı ve geniş hareket aralığı nedeniyle aksiyel ve deforme edici kuvvetlere karşı hassastır. Buna rağmen çok yönlü dış kuvvetler de bile stabil kalabilir. Karpal instabilite, fizyolojik yükler altında el bileğinin normal dizilim ve hareketini sürdürmediğinde ortaya çıkan bir durumdur (1). Etiyolojisinde travmatik nedenler başta olmak üzere, enfeksiyon, inflamatuvar rahatsızlıklar, nörolojik ve konjenital sebepler genelde görülmektedir. Ligamentöz veya kemik lezyonlarının boyutu, karpal instabilitenin derecesini belirler. Dinamik instabilite, yalnızca el bilek hareket halindeyken meydana gelen bir deformiteyi ifade ederken, statik instabilite, bilek hareketsizken meydana gelir (2).

Bu tip yaralanmalarda Mayo Klinik Sınıflandırması en sık kullanılanıdır. Karpal instabiliteyi dört türe ayırır: Dissosiatif Karpal İnstabilite (DKİ), Non-dissosiatif Karpal İnstabilite (NDKİ), Karpal İnstabilite Kompleksi (KİK) ve Adaptif el bileği instabilitesidir (3). DKİ, aynı karpal sıradaki kemikler arasında meydana gelen karpal disfonksiyonu tanımlar. Buna skafolunat ayrışma (SLA) ve lunotriquetral ayrışma (LTA) dahildir. NDKİ, proksimal ve distal sıra veya proksimal sıra ve radius arasında instabilite olduğunda ortaya çıkar. Bu tip patoloji, radyo-karpal, orta karpal, volar interkalasyonlu segment instabilitesini (VİSİ) ve dorsal interkalasyonlu segment instabilitesini (DİSİ) içerir (4, 5). Üçüncü sınıflandırma olan KİK, perilunat veya aksiyel dislokasyonların sonucu gelişir. Hem DKİ hem de NDKİ özelliklerine sahiptir (4). Volar ve dorsal bağlarda hasar veya gevşeklik vardır. Adaptif instabilitede yanlış kaynamış distal radius kırıkları sonucu gelişen bağ instabileleri söz konusudur (6).

<sup>1</sup> Dr. Öğr. Üyesi, Ağrı İbrahim Çeçen Üniversitesi Tıp Fakültesi, Ortopedi ve Travmatoloji AD., aygun.umit@yahoo.com

<sup>2</sup> Dr. Öğr. Üyesi, Ağrı İbrahim Çeçen Üniversitesi Tıp Fakültesi, Anatomi AD., hocak06@gmail.com

DKİ nin en yaygın görülen tipi skafolunat (SL) eklem yaralanmaları olup, el bileği ekstansiyonu, ulnar deviasyon ve karpal supinasyonda gelişen travma en yaygın yaralanma mekanizmasıdır. Skafolunat bağ kompleksi ve dorsal interkarpal bağlar bu eklemi distraksiyon, torsiyon ve translasyona karşı stabilize eder. İnstabilitenin ana nedeni bağ yaralanması veya skafoid kırığı sonucu gelişen SL ayrışmadır. Radyolojik olarak DİSİ paterni şeklindedir (7) . Bu grupta ikinci en sık görülen yaralanma tipi Lunotriquetral (LT) eklem yaralanmalarıdır. Lunotriquetral bağ, radyolunat bağlar (hem volar hem de dorsal) ve dorsal interkarpal bağlar bu eklem stabilitesinde önemli bir rol oynar. Ancak LT bağın bozulması bu instabilitenin ana nedenidir. Bileğin ekstansiyonda ve radial deviasyonda travmaya maruz kalması etiyojide önemlidir. Radyolojik bulgu, VİSİ paterni şeklindedir (8). Perilunat çıkıklarda olayların gelişim aşaması sırasıyla; skafoholunat ligament, kapitolunat eklem, lunotriquetral eklem, dorsal radiokarpal ligament hasarı ve lunatın (genelde volare) veya perilunat kemiklerin çıkığı şeklindedir (9) (Şekil 1a). Ligament hasarıyla beraber skafoid, kapitatum, lunatum, hamatum veya triquetrum kırığının görüldüğü yaralanmalar büyük ark yaralanmaları, lunatum çevresindeki bağların etkilendiği yaralanmalar ise küçük ark yaralanmaları olarak adlandırılır (10) (Şekil 1b). NDKİ nin en sık görülen iki tipi DİSİ ve VİSİ patolojileridir (11). Orta karpal stabilize edici bağların yaralanmasına bağlı, lunatumun anormal volar tilti VİSİ deformitesi olarak adlandırılırken; SL bağın yaralanmasına bağlı lunatumun, kapitatum ve radiusa göre ekstansiyona gelmesi DİSİ deformitesi olarak tanımlanır (Şekil 1c).



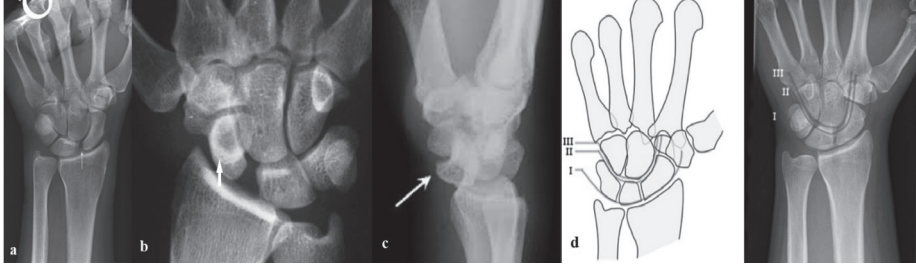
Şekil 1. a) Perilunat çıkık gelişim aşaması b) Büyük-küçük ark c) DİSİ-VİSİ deformitesi

## ÖYKÜ VE FİZİK MUAYENE

Karpal instabilite yaralanmalarında öyküde genelde travma olup bilekte ağrılı tıkırtı, şişlik, şekil bozukluğu, kavramada zorluk, median sinir dağılımında pa-

restezi gibi şikayetler olabilir. Kronik sorunları olanlarda meslekleri, el bileğini zorlayan aktivitelerde bulunup bulunmadıkları irdelenmelidir. Fizik muayenede enfiye çukurda hassasiyet olası skafoid kırığını, el bilek aşırı ekstansiyonu ve radyal deviasyonu ile ağrı olması DİSİ patolojisini, lister tüberkülünün distalinde hassasiyet olması skafolunat eklem hasarlanmasını gösterebilir (1, 5, 8). DİSİ patolojisini göstermede yardımcı olan Watson testinde skafoidin volar kısmındaki basınç el bilek ulnardan radyale saparken skafoidi distal radiusun skafoid fossasından dorsal olarak dışarı çıkarır ve basınç kalktığında skafoid radiusun dorsal kenarı üzerinden geri düştüğünde bir tıkrıtı algılanır. VİSİ patolojisini değerlendirmede önemli olan LT ballotman testinde lunat dengelenir ve daha sonra bilek hem aktif hem de inaktif radyal ve ulnar deviasyona alınır. Lunotriquetral eklemdede rahatsızlık veya takılma varsa test pozitifdir. Yine Lunotriquetral sıkıştırma testinde radioulnar deviasyon sırasında triquetrum ulnar olarak yer değiştirerek rahatsızlığa neden olabilir. Kronik el bileği patolojilerinin tanısında, palpasyonla hassasiyetin en fazla olduğu anatomik bölgenin tespiti tanıda oldukça önemlidir (12, 13). Akut dislokasyonlarda ise yumuşak dokuda geniş bir hasarlanma olduğundan ağrı diffüz olarak hissedilebilir.

Değerlendirmede temel laboratuvar parametrelerine ek romatoid faktör (RF), kronik inflamasyon veya enfeksiyon göstergeleri olan C-Reaktif Protein (CRP), Eritrosit sedimentasyon hızı (ESR) istenebilir. Görüntülemelerde direkt grafiler tanıda ilk basamak olup DİSİ' de görülen bazı bulgular şunlardır; Terry Thomas işareti: skafoid ile lunat arasındaki artan mesafe, genellikle  $>3$  mm, Kortikal Halka işareti: skafoid rotas yonu/yanlış hizalanması sonucu, skafoidde kırık-çıkık, kısıalma, skafoid kambur deformitesi, skafolunat açısı  $>70^\circ$ , ve kapitatum-lunat açısı  $>20^\circ$ . VİSİ' de görülenler ise; skafolunat açısı  $< 30^\circ$ , kapitatum-lunat açısı  $> 15^\circ$ , Gilula'nın arkında kırılma ve lunotriquetral örtüşme sayılabilir. Peri-Lunat çıkığında; Gilula'nın arkında kırılma, lunatın üçgen görünümü, yan grafide dökmüş çay fincanı işareti olabilir (Şekil 2). Distal radiusun eski kırık ve yanlış kaynama görüntüleri adaptif instabilitede görülebilir (7, 9, 12). Sineradyografi, dinamik instabilite varlığında, SL ve orta-karpal eklemin anormal hareketlerini göstermekte etkilidir. Bilgisayarlı tomografi (BT) ve manyetik rezonans görüntüleme (MRG) kırıkları daha detaylı incelemede, bağların bütünlüğünü, ayrışma derecelerini ve kondral hasarı göstermede etkili yöntemlerdir. El bilek artroskopisi ise tanıda altın standart olarak kabul edilir (14). Geissler ve ark. tarafından tanımlanmış SL ve LT instabilitelerin artroskopik evrelemesi, günlük pratikte oldukça sık kullanılmaktadır (15) (Tablo 1.).



Şekil 2. a) Terry Thomas işareti b) Kortikal Halka işareti c) Dökülmüş çay fincanı görüntüsü d) Gilula'nın arki

**Tablo 1. Karpal İnterosseöz Bağ Yırtıklarının Artroskopik Sınıflandırması (Geissler ve ark.) (15)**

Derece	Tanım	Tedavi
1	Radyokarpal eklemden gözlemlendiğinde interosseöz bağın zayıflaması ve/veya kanaması. Orta karpal boşlukta karpal hizalamada uyumsuzluk yok.	İmmobilizasyon
2	Radyokarpal eklemden gözlemlendiğinde, interosseöz bağın zayıflaması ve/veya kanaması. Orta karpal boşluktan gözlemlendiğinde uyumsuzluk ve/veya basamaklanma. Probun genişliğinden dah az interkarpal ayrışma	Artroskopik redüksiyon ve pinleme
3	Hem radyokarpal hem de orta karpal boşluktan gözlemlendiğinde karpal dizilimin uyumsuzluğu ve/veya basamaklanması. Prob, karpallar arasındaki boşluktan kolayca geçirilebilir.	Artroskopik redüksiyon ve/veya açık redüksiyon ve pinleme
4	Hem radyokarpal hem de orta karpal boşluktan gözlemlendiğinde karpal dizilimin uyumsuzluğu ve/veya basamaklanması. Manipülasyon ile belirgin instabilite. İnter karpal boşluktan 2,7 mm'lik bir artroskop geçirebilir.	Açık redüksiyon ve onarım

Karpal instabilitede artroskopinin rolü yaralanma tipini, bağların yırtılma derecesini, diğer çevresel yapılardaki hasarlanmanın değerlendirilmesinde, tüm anatomik detayları inceleyerek uygun tedavinin seçilmesinde yol göstericiliğidir. Tanı ve evreleme sonucunda tedavi algoritmalarının gelişmesine katkı sağlamıştır (16) (Tablo 2.).

**Tablo 2. Garcia-Elias evreleme sistemi** <sup>[16]</sup>

	Evre 1	Evre 2	Evre 3	Evre 4	Evre 5	Evre 6	Evre 7
Dorsal SL ligament intakt ?	Evet	Hayır	Hayır	Hayır	Hayır	Hayır	Hayır
SL Ligament onarılabilir ?	Evet	Evet	Hayır	Hayır	Hayır	Hayır	Hayır
Radyoskafoid açı normal ?	Evet	Evet	Evet	Hayır	Hayır	Hayır	Hayır
Lunat dizilimi normal ?	Evet	Evet	Evet	Evet	Hayır	Hayır	Hayır
Yanlış dizilim redükte olabilir?	Evet	Evet	Evet	Evet	Evet	Hayır	Hayır
Eklem kırırdağı normal ?	Evet	Evet	Evet	Evet	Evet	Evet	Hayır

## TEDAVİ

Non-steroid anti-inflamatuar ilaçlar (NSAİİ), splint uygulaması gibi konservatif tedavi yöntemleri görüntüleme anormal bulgusu olmayıp bağ yaralanması düşünülen akut travmalarda ilk aşamada uygulanabilir. Artroz olmaksızın kronik asemptomatik yaralanmalar genellikle konservatif olarak tedavi edilebilir. Sıklıkla karşımıza çıkan instabilelerden SL bağın akut yaralanmalarında hasarın derecesini değerlendirmek için artroskopi kullanılabilir. Kısmi yırtıklar için, skafoid ve lunatum perkütan pinlenerek ilk iyileşme sağlanabilir. Akut tam SL bağ yırtıklarının açık onarımı, kavrama kuvvetinin ve bilek hareket açıklığının korunmasına yardımcı olur; ayrıca bileğin ileri skafolunat çökmesini (SLAC) de önler (7, 14). Predinamik veya okült SL yaralanmalarında (evre 1), ligamentöz iyileşme potansiyelinin en yüksek olduğu akut fazda Kirschner teli ile artroskopik yardımcı veya perkutan yolla SL tespiti önerilir (17). Kronik predinamik instabilite için üç farklı tedavi yöntemi vardır. Bunlar; Fleksör karpi radialis kas propisepsiyonunun yeniden eğitimi, yırtık ligament uçlarının kapalı debridmanı ve elektrotermal destekli bağ küçültmedir (16, 17).

Dinamik bir SL bağ yaralanmasında, tüm SL bağlar hasar görür. Ancak sekonder skafoid sabitleyicileri bozulmadan kalır. Bu durumda belirli yüklerde kalan bilekte karpal kemiklerde instabilite meydana gelir. Dorsal bağ onarılabilir ise (evre 2), açık veya artroskopik olarak SL bağ onarılarak perkütan yolla ek SL tespitleme yapılabilir. Dorsal bağ onarımı yapılamazsa (evre 3); a) dorsal SL bağ çevre bağlardan yapılabilir b) kemik-bağ-kemik otogrefti ile rekonstrüksiyon gerçekleştirilebilir c) Mathoulin tarafından tarif edildiği gibi artroskopik dorsal kapsülodez gerçekleştirilebilir (18). Statik instabilitede redüksiyon sağlınırsa (evre 4) primer onarım çoğunlukla mümkün olmaz ayrıca sekonder skafoid sabitleyicileri de işlev görmez. Bu aşamada, tendon transpozisyonu, dorsal kapsülodez ve

kemik-bağ-kemik yöntemleri tavsiye edilse de sonuçlar pek yüz güldürücü olmamıştır. Sekonder sabitleyiciler ve tekrardan SL ligamanı rekonstrükte etmeyi hedefleyen çeşitli tenodez yöntemleri belirtilmiştir. Bu yöntemler ile kurtarıcı yöntemlerden önce olumlu sonuçlar elde edildiği gösterilmiştir (19-21).

Statik SL instabilitesi; dorsal interkarpal bağ, palmar distal skafotrapezium-trapezoid (STT) bağ kompleksi ve radyoskafokapitat bağ dahil yetersiz sekonder sabitleyicilerle birlikte tam bir interkarpal SL bağ yırtılmasının sonucudur. Statik instabilitesi olup redüksiyonun gerçekleşmediği durumlarda (evre 6), tenodez ve ligament tamiri sonuçları negatif yöndedir. Bu tip olgularda skafokapitat (SC), SL, STT, radioskafoidlunat füzyon ve distal skafoidektomi veya skafolunokapitat artrodez yöntemleri uygulanabilir (22). Uzun süreli instabilitesi süren hastaların patolojisine kıkırdak hasarı, eklem temas yüzeyinin azalması sorunları eşlik edebilir (evre 7). Bu durum SLAC patolojisinin ilk dönemleridir. Radial stiloid ile sublukse skafoid arasındaki sıkışma radial stiloidektomi ile çözüle de, SLAC durumuna gidiş durdurulamaz (21, 22). Artroskopik veya açık teknikle radial stiloidektomi yapılabilir. Kapitatum-lunatum-trikuetrum-hamatum füzyonu (dört köşe füzyon) ile skafoid eksizyonu uygulayarak uzun süreli SL disosiasyon tedavisinde olumlu sonuçlar alınmıştır (23). Bu tedavi sonucunun olumlu olabilmesi için lunatumun DİSİ deformitesinin düzeltilmiş olması ayrıca radiolunat eklem kıkırdağının da normal olması önemlidir. Kemikler arası kaynama için köşeli veya sirküler plaklar, kilitli vidalar veya staple implanlarından yararlanılabilir. Bazen yalnızca lunakapitat eklem için füzyon önerilmektedir (22, 23). Proksimal karpal sıranın tamamının çıkartılarak yapıldığı proksimal sıra korpektomide (PRK) lunat fossa ve kapitatum arasında eklem meydana getirilir. Çeşitli çalışmalarda bu yöntemin kavrama gücünü arttırdığı, eklem fonksiyonlarını restore ettiği, ağrıyı giderdiği ve hastaların memnuniyetini genel olarak arttırdığı görülmüştür. Total el bileği artrodezi ise ağır meslek gruplarında çalışanlarda önerilirken, total el bileği artroplastisi ileri yaş, düşük beklentili hastalarda uygulanabilir (22-24).

LT instabilitenin çoğunlukla radyografilerde görülmediğinin bilinmesi önemlidir; radyografilerde görülen statik LT instabilitesi nadirdir. Ayrıca, instabilitenin post-travmatik mi yoksa uzun süredir devam eden kronik ulno-karpal dayanak patolojisinden mi kaynaklandığına karar vermek önemlidir. LT instabilitede artroskopi LT bağı, LT eklemdeki hareketliliği değerlendirme, instabiliteyi derecelendirme ve kronik ulno-karpal dayanak gibi artmış LT hareketliliğe neden olan diğer nedenleri ekarte etmede önemlidir (25). LT bağ yaralanmalarında NSAİİ ve splintleme, akut bağ yaralanmalarında birincil tedavi seçeneğidir. Fleksör karpi ulnaris ve ekstansör karpi ulnarisin izometrik kuvvetlendirme egzersizi yapılabilir. Breys kullanımı akut olarak bilekteki inflamasyonu azaltmaya yardımcı olabi-

lır, ancak uzun süre kullanımı propriyoseptif yapıya zarar verebilir (26). Orta karpal instabilitenin (OKİ) sebebi olduğu durumlarda termal kapsülörafinin palmar instabilite semptomlarını hafifletmede faydalı olduğu bildirilmiştir (27). Ancak kondroliz gelişebilmesi kullanımını sınırlamaktadır. Triquetrohamate-kapitat bağ ılerletmesi: ligament, kapitatum üzerinde kemik oluğu boyunca ılerletilir. Arkuat ligamanın ulnar kolunun distale ılerletilmesinin, dorsal kapsülodez ile birlikte esnekliğı geri kazandırdığı görülmüştür (28). Palmokapsüler sıkılaştırma; poirier boşluğu, palmar ligament sıkılaştırmasından sonra kapanır. Dorsal orta karpal bağıın sıkılaştırılması ise orta karpal instabilitede kullanılır. Dorsal radyokarpal bağı, orta karpal eklemın ana dengeleyicilerinden biridir ve sıkılaştırmanın stabilizasyona katkı sağladığı gösterilmiştir (29). Dört Köşe Artrodez; Dart atma mekanizması bozulabilir. Proksimal sıra korpektominin, bilek hareketini biraz daha iyileştirerek cerrahi riskleri azalttığı ve implant değıştirme ihtiyacını ortadan kaldırdığı görülmüştür (30). Radyolunat füzyon; Dart atma mekanizmasını korur ve en çok karpal instabilite yönetiminde faydalıdır. Radiustan bir süngerimsi kemik grefti ile radyolunat füzyon, travma sonrası karpal distorsiyonun karmaşık cerrahi gereklilikleriyle başa çıkmak ve yüksek sıklıktaki kaynamama oranını çözmek için kullanılır (31).

OKİ, standart araştırmaların sıklıkla sorunun doğasını belirlemede başarısız olduğu klinik bir tanıdır. Bu gerçek bir orta karpal problemi olmayıp, tüm proksimal karpal sıranın instabilitesi, bu rahatsızlık için çok tipik olan 'catch-up clunk' durumuna neden olabilir. STT, LT veya radyo-karpal instabilitenin neden olduğu ikincil bir şikayet altta yatan sorun olabilir (26). OKİ en sık olarak travmadan sonra semptomatik hale gelebilen doğuştan, yapısal olan iki taraflı bir patolojidir. Çoğu zaman ligamentlerde zayıflık ve bileğin nöromusküler, propriyoseptif kontrolünü sürdürmemeye nedeniyle olur. OKİ değıerlendirmesinde artroskopinin rolü bu tür durumları dışlamak, eklem kıkırdağı yüzeylerini bağı rekonstrüksiyonundan veya el bileğı içindeki kurtarma prosedürlerinden önce değıerlendirmek ve tedavide termal kapsülörafi değıerleştirme olasılığını göz önünde bulundurmaktır (27).

Perilunat çıkıklarda acil kapalı redüksiyon, ardından fiksasyon ve bağı rekonstrüksiyonu ve muhtemel karpal tünel gevşetmesi < 8 haftalık olgularda belirtilen ideal bir tedavi seçeneğidir. Uygun tedaviye rağmen bilek hareketi ve kavrama gücü kaybı ve kronik ağrı normaldir. Orta ve uzun süreli takiplerde orta karpal ve radyokarpal artrozun radyografik kanıtları bulunmuştur (32-34). Proksimal sıra korpektomi; yaralanma > 8 hafta olmuş ise ideal tedavi seçeneğidir. Shinohara ve ark. proksimal sıra korpektomiden sonra, hasarlı taraftaki tipik fleksiyon-eks-tansiyon değıerlerinin etkilenmeyen eldeki değıerlerin % 59' u olduğunu gösterdi.

Etkilenen eldeki ortalama kavrama gücü % 72 ve düzeltilmiş ortalama Mayo bilek skoru 71 puandı (35). Tedavi edilmemiş, evre III ve IV kalıcı perilunat çıkıklarının görüldüğü ciddi şekilde yaralanmış bir bilekte proksimal sıra korpektomi ağrıyı azaltır ve fonksiyonu iyileştirir (36). Perilunat çıkık sonrası ileri dejenere el bilek eklemünde total el bileği artrodezi yapılır (37).

Radyo-karpal instabilite çoğunlukla distal radiusun yanlış kaynamasından kaynaklanır. Ayrıca, el bileğinin sublüksasyonuna veya ulnar translasyonuna neden olan dış bağ yaralanmalarına ikincil olarak da ortaya çıkabilir (38). Adaptif instabilitede karpal instabilite ile ilişkili olarak yanlış kaynamış distal radius kırıklarında düzeltici osteotomi genelde gereklidir. Radiusun distal eklem yüzeyinin olağan palmar eğimi kaybolduğunda instabilitenin oluşması beklenen bir durumdur. Distal radial osteotomi, radiusun distal ucundaki deformiteler ve karpal dizilim bozukluğu için güvenli ve etkili bir tedavi yöntemidir (6). Radyo-karpal instabilite dış bağ yırtıklarından kaynaklanıyorsa, o zaman kısmi bir bilek füzyonu çoğunlukla son tedavi olacaktır. Bununla birlikte, dorsal radyokarpal bağın artroskopik yardımcı onarımı, daha gizli klinik bulgularda önerilmiştir (38).

## **KOMPLİKASYONLAR**

Perilunat çıkıklarda median sinir sıkışması, kompartman sendromu, lunat avasküler nekrozu görülebilir. Radyokarpal instabilitede akut karpal tünel sendromu, el bilek hareket kısıtlılığı, artrit, kronik instabilite ve deformiteler görülebilir. DİSİ patolojisinde bilekte skafoidin kaynamaması sonucu ileri çökme (SNAC), SLAC, hareket kısıtlılığı, güçsüzlük görülebilir. VİSİ patolojisinde hareket kısıtlılığı, dart atma mekanizma kaybı, kronik instabilite beklenebilir (12, 16, 23, 33, 34, 37). Tırkırdama ve güçsüzlüğün olduğu ağrılı bir el bilekte ayırıcı tanıda; ağrılı ganglion, karpal kemik kırıkları, stres kırıkları, ulnar impaksiyon sendromu, Essex-Lopresti yaralanmaları, Galeazzi kırıkları, Kienbock hastalığı (lunat avasküler nekroz) ve tendinitler akla gelmelidir (13, 15, 21, 25, 36).

## **PROGNOZ**

Volar karpal instabilitenin sonuçları dorsal instabiliteden daha şiddetlidir. Akut instabiliteyi takiben redüksiyon-fiksasyon sonrası genelde iyi sonuç beklenir. Araştırmada yedi yıllık takip süresi boyunca, skafolunat bağ hasarlanmasından sonraki üç ay içinde tedavi gören hastaların % 83' ünün semptomsuz kaldığı ve skafolunat eklem redüksiyonunu sürdürdüğü görülmüştür (17). Başka bir araştırmada, akut yaralanmalarda cerrahi olarak tedavi edilenlerin, kronik yaralanmalar için tedavi edilen kişilere göre daha düşük morbidite ve daha yüksek fonksiyonel skorlara sahip olduğu görülmüştür (39). Ligament onarımına kıyasla, lunotriku-



etral artrodez daha yüksek komplikasyon ve yeniden ameliyat oranları ile ilişkili olduğu bildirilmiştir (40). Kronik yaralanmalar ve ihmal edilmiş kırık-çıkıklar, artrit, el bilek füzyonu ve proksimal sıra korpektomi açısından kötü sonuçlara yol açabilir (35, 36).

El bilek instabilitesine çoğunlukla doğrudan veya dolaylı yaralanmalar neden olur. Travma sonrası el bilek yaralanması olan hastalar konunun uzmanına başvurmalıdır. Kronik karpal değişiklikler gelişmeden önce bu tip yaralanmaların akut evrelerinde tedavi daha az invazivdir. Acil durumlarda el bilek instabilitesi kolayca gözden kaçabilir. Uygun teşhis için kapsamlı bir klinik muayene ve görünümlerle yöntemleri gereklidir. Fizyoterapistler ayrıca ameliyat sonrası rehabilitasyon sırasında veya ameliyat gerekliliğini azaltma konusunda el bilek işlevini ve gücünü arttırarak katkıda bulunabilirler. Ekip halinde koordineli çalışmak hastalarda daha iyi fonksiyonel sonuçlar sağlayacaktır.

## KAYNAKLAR

1. Caggiano N, Matullo KS. Carpal instability of the wrist. *Orthop Clin North Am.* 2014 ;45(1):129-140.
2. von Schroeder HP. Dorsal Wrist Plication for Midcarpal Instability. *J Hand Surg Am.* 2018 ;43(4):354-359.
3. Schmitt R, Froehner S, Coblenz G, et al. Carpal instability. *Eur Radiol.* 2006 ;16(10):2161-2178.
4. Lee DJ, Elfar JC. Carpal Ligament Injuries, Pathomechanics, and Classification. *Hand Clin.* 2015;31(3):389-398.
5. Wolfe SW, Garcia-Elias M, Kitay A. Carpal instability nondissociative. *J Am Acad Orthop Surg.* 2012;20(9):575-585.
6. De Smet L, Verhaegen F, Degreef I. Carpal malalignment in malunion of the distal radius and the effect of corrective osteotomy. *J Wrist Surg.* 2014;3(3):166-170.
7. Short WH, Werner FW, Green JK, et al. Biomechanical evaluation of the ligamentous stabilizers of the scaphoid and lunate: part III. *J Hand Surg Am.* 2007 ;32(3):297-309.
8. Ritt MJ, Bishop AT, Berger RA, et al. Lunotriquetral ligament properties: a comparison of three anatomic subregions. *J Hand Surg Am.* 1998;23(3):425-31.
9. Mayfield JK, Johnson RP, Kilcoyne RK. Carpal dislocations pathomechanics and progressive perilunar instability. *J Hand Surg Am.* 1980;5:226-241.
10. Johnson RP. The acutely injured wrist and its residuals. *Clin Orthop Relat Res.* 1980;149:33-44.
11. Mayfield JK. Mechanism of carpal injuries. *Clin Orthop Relat Res.* 1980;149:45-54.
12. Rhee PC, Sauvé PS, Lindau T, et al. Examination of the wrist: ulnar-sided wrist pain due to ligamentous injury. *J Hand Surg Am.* 2014;39:1859-1862.
13. Sauvé PS, Rhee PC, Shin AY, et al. Examination of the wrist: radial-sided wrist pain. *J Hand Surg Am.* 2014;39:2089-2092.
14. Binder AC, Kerfant N, Wahegaonkar AL, et al. Dorsal wrist capsular tears in association with scapholunate instability: results of an arthroscopic dorsal capsuloplasty. *J Wrist Surgery.* 2013;2(2):160-167.
15. Geissler WB, Freeland AE, Savoie FH, et al. Intracarpal soft-tissue lesions associated with an intra-articular fracture of the distal end of the Radius. *J Bone Joint Surg Am.* 1996;78(3):357-365.
16. Garcia-Elias M, Lluch AL, Stanley JK. Three - ligament tenodesis for the treatment of scapholunate dissociation: indications and surgical technique. *J Hand Surg Am.* 2006;31(1):125-134.

17. Whipple TL. The role of arthroscopy in the treatment of scapholunate instability. *Hand Clin.* 1995;11(1):37-40.
18. Mathoulin CL, Dauphin N, Wahegaonkar AL. Arthroscopic dorsal capsuloligamentous repair in chronic scapholunate ligament tears. *Hand Clin.* 2011;27(4):563-572.
19. Chabas JF, Gay A, Valenti D, et al. Results of the modified Brunelli tenodesis for treatment of scapholunate instability: a retrospective study of 19 patients. *J Hand Surg Am.* 2008;33:1469-1477.
20. Bain GI, Watts AC, McLean J, et al. Cable-augmented, Quad Liagament Tenodesis Scapholunate Reconstruction. *J Wrist Surg.* 2015;4:246-251.
21. Lee SK, Zlotolow DA, Sapienza A, et al. Biomechanical comparison of 3 methods of scapholunate ligament reconstruction. *J Hand Surg Am.* 2014;39: 643-650.
22. Stewart DT, Froelich JM, Shin AY. Intercarpal arthrodeses. *J Hand Surg Am.* 2014;39:373-377.
23. Watson HK, Weinzwieg J, Zeppieri J. The natural progression of scaphoid instability. *Hand Clin.* 1997;13(1):39-49.
24. Wall LB, Didonna ML, Kiefhaber TR, et al. Proximal row carpectomy: minimum 20-year follow-up. *J Hand Surg Am.* 2013;38(8):1498- 1504.
25. Forward DP, Lindau TR, Melsom DS. Intercarpal ligament injuries associated with fractures of the distal part of the radius. *J Bone Joint Surg Am.* 2007, 89 (11): 2334-2340.
26. Hargreaves DG. Midcarpal instability. *J Hand Surg Eur Vol.* 2016;41(1):86-93.
27. Mason WT, Hargreaves DG. Arthroscopic thermal capsulorrhaphy for palmar midcarpal instability. *J Hand Surg Eur Vol.* 2007;32(4):411-416.
28. Lichtman DM, Bruckner JD, Culp RW, et al. Palmar midcarpal instability: results of surgical reconstruction. *J Hand Surg Am.* 1993;18(2):307-315.
29. Ming BW, Niacaris T, Lichtman DM. Surgical Techniques for the Management of Midcarpal Instability. *J Wrist Surg.* 2014;3(3):171-174.
30. Berkhout MJ, Bachour Y, Zheng KH, et al. Four-Corner Arthrodesis Versus Proximal Row Carpectomy: A Retrospective Study With a Mean Follow-Up of 17 Years. *J Hand Surg Am.* 2015;40(7):1349-1354.
31. Givissis PK, Antonarakos P, Vafiades VE, et al. Management of posttraumatic arthritis of the wrist with radiolunate fusion enhanced with a sliding autograft: a case report and description of a novel technique. *Tech Hand Up Extrem Surg.* 2009;13(2):90-93.
32. Corella F, Del Cerro M, Ocampos M, et al. The “rocking chair sign” for floating lunate. *J Hand Surg Am.* 2015; 40(11):2318-2319.
33. Özçelik İB, Ayik Ö, Demirel M, et al. Arthroscopic Dorsal Ligamentocapsulodesis in the Treatment of Isolated Lunotriquetral Interosseous Ligamentous Injury: A Retrospective Case Series of 22 Patients. *J Hand Surg Asian Pac Vol.* 2022;27(3):480-490.
34. Stanbury SJ, Elfars JC. Perilunate dislocation and perilunate fracture-dislocation. *J Am Acad Orthop Surg.* 2011;19(9):554-562.
35. Shinohara T, Tatebe M, Okui N, et al. Proximal row carpectomy for chronic unreduced perilunate dislocations. *Acta Orthop Belg.* 2011;77(6):765-770.
36. Rettig ME, Raskin KB. Long-term assessment of proximal row carpectomy for chronic perilunate dislocations. *J Hand Surg Am.* 1999;24(6):1231-1236.
37. Jaiswal A, Kachchhap ND, Tanwar YS, et al. Complete palmar lunate enucleation---is proximal row carpectomy or wrist arthrodesis the only choice? *Chin J Traumatol.* 2013;16(5):298-300.
38. Slutsky DJ. Arthroscopic dorsal radiocarpal ligament repair. *Arthroscopy.* 2005, 21(12): 1486.
39. Rohman EM, Agel J, Putnam MD, et al. Scapholunate interosseous ligament injuries: a retrospective review of treatment and outcomes in 82 wrists. *J Hand Surg Am.* 2014 ;39(10):2020-2026.
40. Shin AY, Weinstein LP, Berger RA, et al. Treatment of isolated injuries of the lunotriquetral ligament. A comparison of arthrodesis, ligament reconstruction and ligament repair. *J Bone Joint Surg Br.* 2001;83(7):1023-1028.