

3

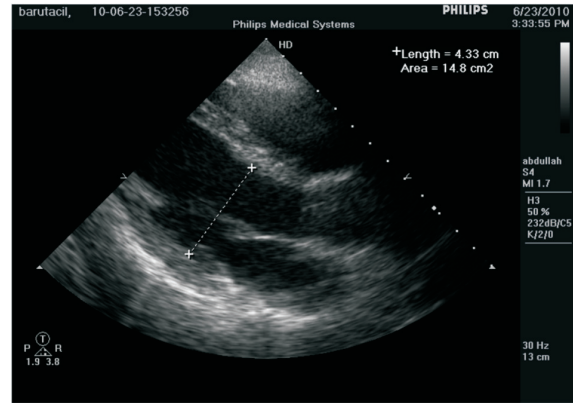
Sol Ventrikül Kısalması ve Ejeksiyon Fraksiyonu (Temel Yaklaşım)

Yrd. Doç. Dr. Betül Gülalp
Başkent Üniversitesi Acil Tıp AD.
Adana Uygulama ve Araştırma Merkezi

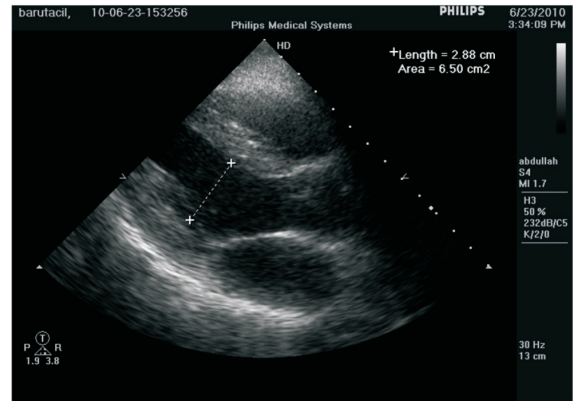
Kritik hasta yönetiminde kalp gücü ve dolumu ayrıntılı tanıda doğrudan ya da dolaylı şekilde kilit nokta olarak yer almaktadır. Kalp kasılma gücü birçok yöntem ile belirlenebilse de temel ve en sık şekilde sol ventrikül kısalması (SVK) ve ejeksiyon fraksiyonu (EF) ile ifade edilir. SVK ventrikülün kasılarak iç çapında kısalabilme oranını gösterir, orta duvar ya da septum olarak alınabilir. Buda D-S/DX100' dür. Normalde SVK %25-45'dir (Resim 1-2). EF hacmi ifade eder. Sol ventrikül (SV) iç alanının sistolde kasılabilme oranının karesi ile elde edilir. D^2_S/D^2X100 dür.

(D=Diyastolde sol ventrikül çapı, S=Sistolde sol ventrikül çapı).

EF'nin farklı ölçüm metodları mevcuttur, normal değeri $\geq\%55$ 'dir¹. Cihazda var ise H (=Harmonik) tuşuna basılmalıdır. Sıradan ultrason görüntülemesi frekansın doku ara yüzlerinden yansımaları ile oluşurken, harmonik görüntüleme ultrason sinyalinin dokularda yayılması sırasında oluşturulan uyumlu frekans enerjisi ile oluşur ve kalp değerlendiriminde birçok durumda gerekli olan endokardın net olarak izlenebilmesini sağlar. Kalp boşlukları belirtmekte sık kullanılan kısa çap diastolde endokarddan karşı endokarda olacak şekilde dik kesit ile ölçülür ve bu tüm temel EKO ölçümlerinin temel prensibini oluşturur¹.



Resim 1 Sol ventrikül diyastol kısa çapı



Resim 2 Sol ventrikül sistol kısa çapı

5. Cortez A, Zito J, Lucas CE, Gerrick SJ. Mechanism of inappropriate polyuria in septic patients. *Arch Surg.* 1977;112:471-6.
6. Rady MY, Rivers EP, Nowak RM. Resuscitation of the critically ill in the ED: responses of blood pressure, heart rate, shock index, central venous oxygen saturation, and lactate. *Am J Emerg Med.* 1996;14:218-25.
7. Rivers E, Nguyen B, Havstad S, Ressler J, Muzzin A, Knoblich B, Peterson E, Tomlanovich M; Early Goal-Directed Therapy Collaborative Group. Early goal-directed therapy in the treatment of severe sepsis and septic shock. *N Engl J Med.* 2001;345:1368-77.
8. Randazzo MR, Snoey ER, Levitt MA, Binder K. Accuracy of emergency physician assessment of left ventricular ejection fraction and central venous pressure using echocardiography. *Acad Emerg Med.* 2003;10:973-7.
9. Moore CL, Rose GA, Tayal VS, Sullivan DM, Arrowood JA, Kline JA. Determination of left ventricular function by emergency physician echocardiography of hypotensive patients. *Acad Emerg Med.* 2002;9:186-93.
10. Mueller X, Stauffer JC, Jaussi A, Goy JJ, Kappenberger L. Subjective visual echocardiographic estimate of left ventricular ejection fraction as an alternative to conventional echocardiographic methods: comparison with contrast angiography. *Clin Cardiol.* 1991;14:898-902.
11. Amico AF, Lichtenberg GS, Reisner SA, Stone CK, Schwartz RG, Meltzer RS. Superiority of visual versus computerized echocardiographic estimation of radionuclide left ventricular ejection fraction. *Am Heart J.* 1989;118:1259-65.
12. Manasia AR, Nagaraj HM, Kodali RB, Croft LB, Oropello JM, Kohli-Seth R, Leibowitz AB, DelGiudice R, Hufanda JF, Benjamin E, Goldman ME. Feasibility and potential clinical utility of goal-directed transthoracic echocardiography performed by noncardiologist intensivists using a small hand-carried device (SonoHeart) in critically ill patients. *J Cardiothorac Vasc Anesth.* 2005;19:155-9.
13. Mark DG, Ku BS, Carr BG, Everett WW, Okusan-ya O, Horan A, Gracias VH, Dean AJ. Directed bedside transthoracic echocardiography: preferred cardiac window for left ventricular ejection fraction estimation in critically ill patients. *Am J Emerg Med.* 2007;25:894-900.
14. Duvall WL, Croft LB, Goldman ME. Can hand-carried ultrasound devices be extended for use by the noncardiology medical community? *Echocardiography.* 2003;20:471-6.
15. Croft LB, Stanizzi M, Harish S, et al. Impact of frontline, limited, focused and expedited echocardiography in the adult emergency department using a compact echo machine. *Circulation* 2001; 104: II-335.
16. Croft LB, Cohen BL, Dorantes TM, et al. The echo stethoscope: Is it ready for prime-time by medical students? *J Am Coll Cardiol* 2002;39:448A
17. Lemola K, Yamada E, Jagasia D, Kerber RE. A hand-carried personal ultrasound device for rapid evaluation of left ventricular function: use after limited echo training. *Echocardiography.* 2003;20:309-12.
18. Berry C, Hogg K, Norrie J, Stevenson K, Brett M, McMurray J. Heart failure with preserved left ventricular systolic function: a hospital cohort study. *Heart.* 2005;91:907-13.
19. Wang HK, Tsai MS, Chang JH, Wang TD, Chen WJ, Huang CH. Cardiac ultrasound helps for differentiating the causes of acute dyspnea with available B-type natriuretic peptide tests. *Am J Emerg Med.* 2010;28:987-93.
20. Ganau A, Devereux RB, Roman MJ, de Simone G, Pickering TG, Saba PS, Vargiu P, Simon-gini I, Laragh JH. Patterns of left ventricular hypertrophy and geometric remodeling in essential hypertension. *J Am Coll Cardiol.* 1992; 19:1550-8.