

BÖLÜM 13

YÜZ KONTÜRÜ VE İMPLANTLARI

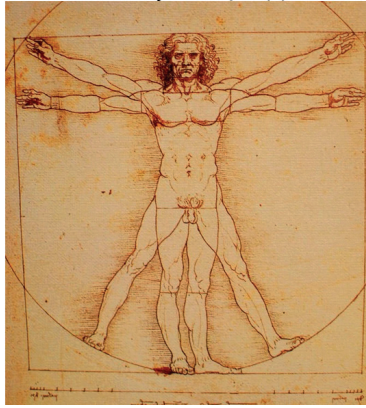


Cemal SAKALLI¹

YÜZ KONTÜRÜ

Yüz güzelliğinin sırrı, yüz yapılarının tümünün dengeli bir oranda olmasına bağlıdır. Dolayısı ile yüzü bir bütün olarak düşünüp, ideal estetik oranlarını bilip, hastaya ona göre bir öneri ve girişimde bulunmak lazım.

Bilim insanları güzelliği değerlendirmeden yıllar öncesinde, M.Ö. 4. Yüzyılda sanatçılar ideal yüz kurallarını formüllendirmeye başlamışlardır. M.Ö. 1. Yüzyılda yaşamış Vitruvius bugün dahi geçerli olan yüzün üçte bir oranını keşfetmiştir. Leonardo Da Vinci de bundan esinlenerek ünlü resmi 'vitruvian man'i yaratmıştır.(1)



Resim 1. (vitruvian man)

¹ Özel Muayenehane, drcemalsakalli@gmail.com

KAYNAKLAR

1. Hönn M, Göz G. The ideal of facial beauty: Review. *J orofac orthop*, 2007; 68: 6-16
2. Chang CW. Beauty and Art. *Facial Plast Surg*. 2006;22: 180-7
3. Bell WH. Genioplasty strategies. In: Bell WH, ed. *Surgical correction of dentofacial deformities: new concepts*, vol 3. Philadelphia; WB Saunders Co, 1985:57-70.
4. McBride KL, Bell WH. Chin surgery. In: Bell WH, Proffit WR, White RP, eds. *Surgical correction of dentofacial deformities*, vol 2. Philadelphia: WB Saunders Co, 1980: 121o-79.
5. Hofer O. Operation der prognathie und mikrogenie. *Dtsch Zahn Mund Kieferheilkd* 1942;9:121.
6. Converse JM. Restoration of facial contour by bone grafts introduced through the oral cavity. *Plast Reconstr Surg* 1950; 6~295.
7. Trauner R, Obwegeser H. Surgical correction of mandibular prognathism and retrognathia with consideration of genioplasty. *ORAL SURG ORAL MED ORAL PATHOL* 1957;10:677.
8. Converse JM, Wood-Smith D. Horizontal osteotomy of the mandible. *Plast Reconstr Surg* 1964;34:464.
9. Hinds EC, Kent JN. Genioplasty; the versatility of horizontal osteotomy. *J Oral Surg* 1969;27:690.
10. Behrman SJ. Complications associated with orthognathic surgery. In: Irby WB, ed. *Current Advances in oral surgery*. St Louis: CV Mosby Co, 1974:137.
11. Fitzpatrick BN. Genioplasty with reference to resorption and the hinge sliding osteotomy. *Int J Oral Surg* 1974;3:247.
12. Wessberg GA, Wolford LM, Epker BN. Interpositional genioplasty for the short face syndrome. *J Oral Surg* 1980;38:58
13. Gallagher DM, Bell WH, Storum KA. Soft tissue changes associated with advancement genioplasty performed concomitantly with superior repositioning of the maxilla, *J Oral Maxillofac Surg* 1984;42:238.
14. Epker BN, Fish LC. Definitive immediate presurgical planning. In: *Dentofacial deformities: integrated orthodontic and surgical correction*, vol 1. St Louis: CV Mosby Co, 1986:103- 27.