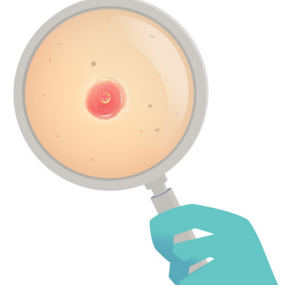


## BÖLÜM 25

### POROMA



Özben YALÇIN<sup>1</sup>

#### GİRİŞ

Epidermis içindeki akrosiringium ve terminal ektrin kanalın dış tabakasından köken alan tümörlerdir (1,4,6). Tümüyle epidermis içinde yer alabilir (hidroakantoma simpleks); tümüyle dermiste yerleşebilir (dermal duktus tümörü ve poroid hidradenoma) ya da hem epidermis hem de dermiste birlikte bulunabilir (10).

#### KLİNİK BULGULAR

Genellikle yetişkinlerde görülür, cinsiyet olarak farklılık yoktur (6). Sıklıkla avuç içlerinde ve ayak tabanında rastlanmakla birlikte baş-boyun, saçlı deri, yüz ve gövde ön yüz cildinde görülebilmektedir (1,6). Soliter, yavaş büyüyen, deri renginde veya bazen daha kırmızimsı olabilen, papül veya nodül şeklindedir (1).

#### HİSTOPATOLOJİK BULGULAR

Klasik poromalar, iyi sınırlı olup, epidermis alt tabakası içinden dermise uzanan, geniş anastomozlaşan bantlar yapar (**Resim 1,2**). Normal epidermis ve tümör hücrelerinin ayırt edici görünümü sebebiyle keskin sınırla ayrılmış gibidir (**Resim 3**). Poroma hücreleri, uniform, küçük, küboidal, bazofilik yuvarlak nükleuslu,

<sup>1</sup> Doç. Dr., Prof. Dr. Cemil Taşçıoğlu Şehir Hastanesi, Patoloji Kliniği, ozbena@yahoo.com



## KAYNAKLAR

- 1.R. Betti, C. Bombonato, A. Cerri, L. Moneghini, and S. Menni, 'Unusual Sites for Poromas Are Not Very Unusual: A Survey of 101 Cases', *Clin Exp Dermatol*, 39 (2014), 119-22.
- 2.LEVER'S Histopathology of the Skin TENTH EDITION.
- 3.R. G. Freeman, J. M. Knox, and W. F. Spiller, 'Eccrine Poroma', *Am J Clin Pathol*, 36 (1961), 444-50.
- 4.P. Goldman, H. Pinkus, and J. R. Rogin, 'Eccrine Poroma; Tumors Exhibiting Features of the Epidermal Sweat Duct Unit', *AMA Arch Derm*, 74 (1956), 511-21.
- 5.T. O. Moore, H. L. Orman, S. K. Orman, and K. F. Helm, 'Poromas of the Head and Neck', *J Am Acad Dermatol*, 44 (2001), 48-52.
- 6.N. A. Obaidat, K. O. Alsaad, and D. Ghazarian, 'Skin Adnexal Neoplasms--Part 2: An Approach to Tumours of Cutaneous Sweat Glands', *J Clin Pathol*, 60 (2007), 145-59.
- 7.T. Ohashi, N. Kikuchi, M. Ohtsuka, and T. Yamamoto, 'Eccrine Poroma with Calcification and Metaplastic Ossification', *J Dermatol*, 44 (2017), 345-46.
- 8.M. R. Okun, and H. B. Ansell, 'Eccrine Poroma. Report of Three Cases, Two with an Unusual Location', *Arch Dermatol*, 88 (1963), 561-6.
- 9.A. K. Shah, A. N. Shah, and S. B. Patil, 'Eccrine Poroma: Insights of Its Occurrence and Differentials in the Maxillofacial Region', *J Oral Maxillofac Pathol*, 22 (2018), 415-17.
- 10.4th Edition WHO Classification of Tumours, Volume 11.