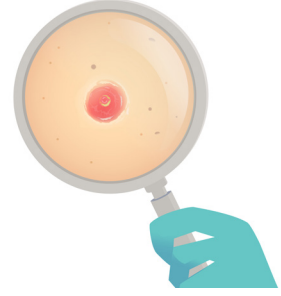


BÖLÜM 4

TRIKOFOLİKÜLOMA



Meryem YÜVRÜK¹

GİRİŞ

Trikofoliküloma nadir görülen; kıl folikülünden kaynaklanan hamartomatöz foliküller tümördür(1). Merkezde dilate kıl folikülü, çevreleyen dermise doğru sekonder foliküller içeren benign deri eki tümörüdür (2,3). 1944 yılında ilk kez Miescher tarafından raporlanmıştır (1).

KLİNİK BULGULAR

Trikofoliküloma genellikle yüzdten kaynaklanan, kubbe şekilli, 0,5-1 cm çapında, deri renginde, asemptomatik nodül veya papüldür. Baş, boyun bölgesinde özellikle de yüzde ve skalpte soliter lezyon olarak görülür (1,4). Nadiren dış kulak yolu, kulak kepçesinde, intranasal bölge, genital bölge, vulva, dudak ve üst ekstremitelerde de görülebilir (1,4). Her yaşta görülebilmekle birlikte orta yaş, erkeklerde daha sık görülür (1,2,3). Literatürde nadir konjenital trikofoliküloma vakaları bildirilmiştir. Lezyon klinik olarak epidermal inklüzyon kistleri, Winer dilate poru veya bazal hücreli karsinomla karışabilir (5). Trikofoliküloma ve bazal hücreli karsinom collision tümör olarak bildirilmiştir(6).

¹ Uzm. Dr., Şehit Prof. Dr. İlhan Varank Sancaktepe Eğitim Araştırma Hastanesi, Patoloji Kliniği, meryemyvrk@gmail.com



KAYNAKLAR

1. Lee H, Kim E. Trichofolliculoma in the Auricle: a case report. *Ear, Nose & Throat Journal* 2021. doi:10.1177/0145561321995599
2. Kutzner, H., Kaddu, S., Kanitakis, J., Sangüeza, E. J. (2018). Trichofolliculoma. In David E. Elder, Daniela Massi (Eds), WHO Classification of Skin Tumours (4th ed., pp. 206). Lyon.
3. Lebe B (2018). Deri Eki Tümörleri. Demirkesen C (Ed). *Deri Tümörleri*. (316-318) Ankara Nobel Tıp Kitabevleri
4. Calonje, E., Brenn, T., Lazar, A. (2020). Tumors of The Hair Follicle. In Thomas Brenn, Alexander J. Lazar (Eds), *MCKEE'S Pathology of The Skin* (5nd ed., pp.1566-1567).
5. El-Komy M, Abdelkader H. Congenital Trichofolliculoma: a case report. *Dermatology Online Journal* 2020, 26 (7). Doi:10.5070/D3267049564
6. Hosler G, Prensaw K (2021). Tumors of Cutaneous Appendages. In Patterson, JW (Eds) *Weedon's Skin Pathology* (5nd ed, pp 959).
7. Patterson J. (2012) Cutaneous Appendageal Tumors. In Kevin O. Leslie, Mark R. Wick (Eds). *Practical Skin Pathology A Diagnostic Approach* (3rd ed, pp 362)
8. Elenitsas R, Rosenbach M et al (2015) Tumors of the Epidermal Appendages. In Elder DE (Eds) *Lever's Histopathology of the skin* (11nd ed, pp 1043-1044)
9. Crowson A, Magro C, Mihm M (2017) Benign Deri Eki Neoplazileri. Çeviren Aylin Okçu Heper. *Deri Biyopsilerinin Yorumu* (304-305)
10. Gökalp H, Gurer M, Alan S. Trichofolliculoma: a rare variant of hair follicle hamartoma: a case report. *Dermatology Online Journal* 2019 (8):19264. Doi:10.5070/D3198019264
11. Plewig G. Sebaceous Trichofolliculoma: a case report. *J Cutan Pathology* 1980, 394-403. Doi:10.1111/j.1600-0560.1980.tb01213.x
12. Karimzadeh I, Namazi M, Karimzadeh A. Trichoepithelioma: A Comprehensive Review. *Acta Dermatovenerol Croat* 2018;26(2):162-168
13. Wu Y. Folliculosebaceous cystic hamartoma or trichofolliculoma? Aspectrum of hamartomatous changes induced by perifollicular stroma in the follicular epithelium. *J Cutan Pathol* 2008; 35: 843-848 doi: 10.1111/j.1600-0560.2007.00914.x
14. Hahm J, Cho S Perifollicular fibroma *Journal of the European Academy of Dermatology and Venereology* 2006, doi: 10.1111/j.1468-3083. Citations: 8
15. Nam J, Min J, Lee G A case of perifollicular fibroma. *Annals of Dermatology* 2011; 23 (2): 236-8. Doi: 10.5021/ad.2011.23.2.236.
16. Mason A, Shvartsbeyn M, Bosenberg M Perifollicular Fibroma In Birt-Hogg-Dube Syndrome: an association revisited *Journal of Cutaneous Pathology* 2012, doi: 10.1111/j.1600-0560.2012.01929.x
17. Misago N, Kimura T, Narisawa Y Fibrofolliculoma/Tricodiscoma and fibrous papule (perifollicular fibroma/angiofibroma): a reevaluation of the histopathological and immunohistochemical features. *Journal of Cutaneous Pathology* 2009, 46, doi: 10.1111/j.1600-0560.2009.01198.x
18. Shi H, Xiong J, Gan L. A case of folliculosebaceous cystic hamartoma. *Dermatologic Therapy*, 2021; 34. Doi: 10.1111/dth.14719
19. Morse D, Tschen J. A case of folliculosebaceous cystic hamartoma: a rare and clinically indistinct lesion. *Dermatology Online Journal* 2018; 24(7):16 doi:10.570/D3247040921
20. Shi H, Xiong J, Gan L. A case of folliculosebaceous cystic hamartoma. *Dermatologic Therapy*, 2021; 34. Doi: 10.1111/dth.14719
21. Cassarino D, Dadras S, Lindberg M (2016) Trichofolliculoma. In Steven D. Billings (Eds), *Diagnostic Pathology Neoplastic Dermatopathology* (2nd ed., pp.594-600).
22. Phan K, Goyal S, Ahn E Trichofolliculoma of the eyelid: systematic review. *Phan et al. Biomedical Dermatology* (2020) 4:3 doi:10.1186/s41702-019-0055-x