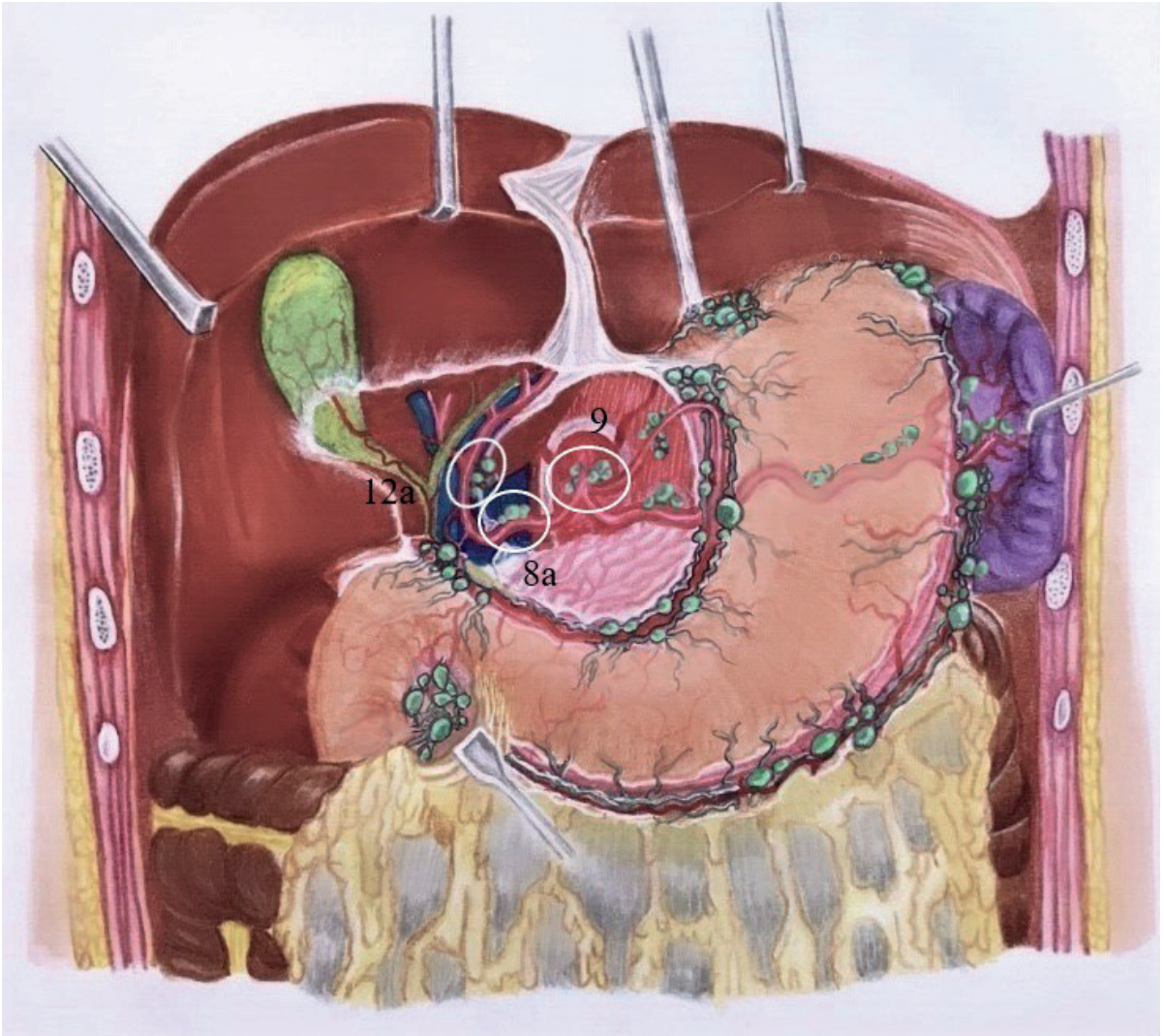


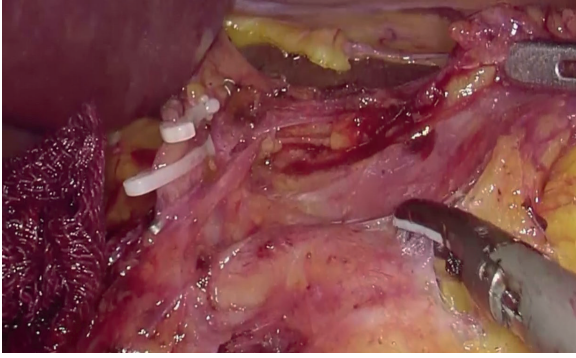
Konu
5

Hepatik Hilus, Hepatik Arter ve Çölyak Trunkus Diseksiyonu (12a, 8a, 9)

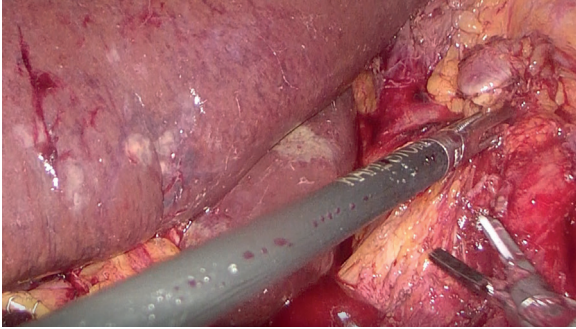
Dr. Serdar ÇULCU, Dr. Ali Ekrem ÜNAL



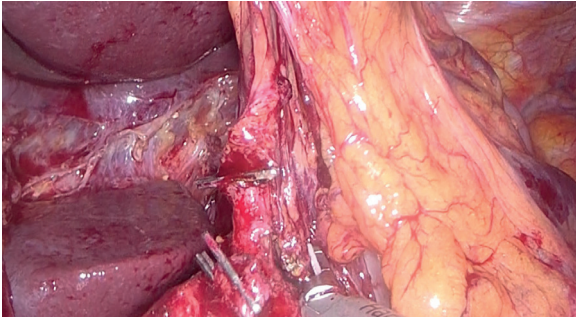
Şekil 1: Hiler bölge, hepatic arter ve çölyak lenf nodu istasyonları.



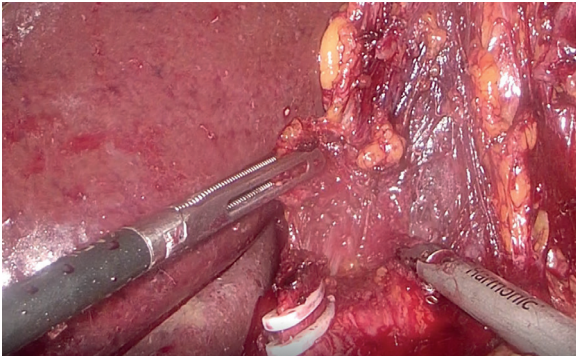
Resim 3: Common hepatic arter trasesi boyunca 8a diseksiyonu.



Resim 4: Çölyak trunkus sağ tarafında 9 nolu lenf nodu diseksiyonu.



Resim 5: Çölyak trunkus sol tarafında 9 nolu lenf nodu diseksiyonu.



Resim 6: Sol gastrik arter ve sol gastrik ven ligasyonu sonrası hiatusa doğru retroperitonda 9 nolu lenf nodu diseksiyonu.

Literatür ve Dikkat Edilecek Noktalar

2010 yılında Japon Mide Kanseri Derneğinin yeniden tanımladığı D2 diseksiyon kriterlerine göre daha önceden D2 diseksiyonun içinde kabul edilen 7 nolu istasyon son güncelleme ile D1 diseksiyona dahil edilmiş olup, subtotal gastrektomi yapılacak hastalarda 1, 3, 4sb, 4d, 5, 6, 7, 8a, 9, 11p, 12a; total gastrektomi yapılacak hastalarda ise 1, 2, 3, 4, 5, 6, 7, 8a, 9, 10, 11p, 11d, 12a nolu istasyonların diseksiyonu gerekmektedir.

Xu ve ark. tarafından yapılan bir çalışmada, erken evre mide kanserinde mukozal lezyonlarda 8 nolu istasyona metastaz oranı % 5,9; submukozal lezyonlarda ise % 22,4 olarak bulunmuştur (1). Song ve ark. tarafından yapılan bir çalışmada ise 570 distal mide kanserli hastada T evresine bağlı olarak değişmekle birlikte 8, 9 ve 12 nolu istasyonlara metastaz oranları % 20 - % 50 olarak bulunmuştur (2).

Genel olarak lenf nodu istasyonlarının diseksiyonu esnasında cerrah fazla maniplasyondan kaçınılmalı, mümkün olduğunca enblok rezeksiyon için özen gösterilmeli ve diseksiyonlar aşağıdan yukarıya doğru anatomik planlara uygun olarak yapılmalıdır. Traksiyon esnasında yapılan aşırı gerginlikler gereksiz kanamalara ve eksojurun bozulmasına sebep olabilmektedir.

Kaynaklar

1. Xu YY, Huang BJ, Sun Z et al. Risk factors for lymph node metastasis and evaluation of reasonable surgery for early gastric cancer. World J Gastroenterol 2007;13:5133-8.
2. Wu Song, Yulong He, Shaochuan Wang et al. Significance of the lymph nodes in the 7th station in rational dissection for metastasis of distal gastric cancer with different T categories. Chin J Cancer-Res. 2014 Aug; 26(4): 423-430.