

Bölüm 49

Kadın Genital Bölge Estetiği

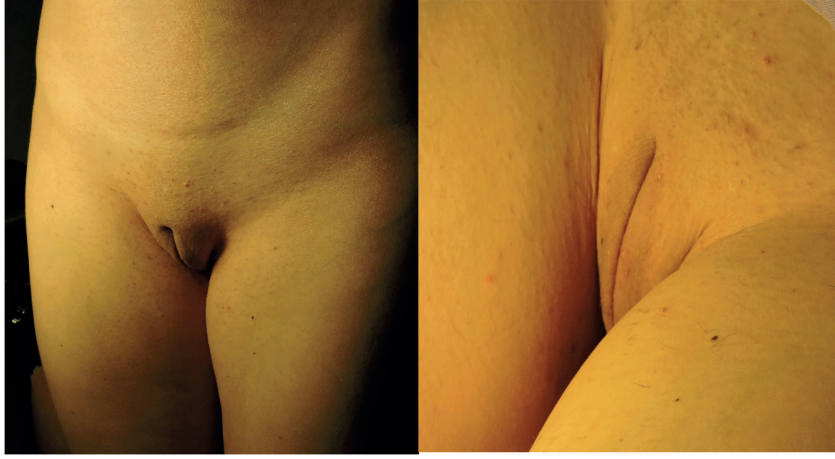
Dr. Süleyman ESERDAĞ

Her kadın aynı parmak izi gibi farklı genital organ yapısına sahiptir. Özellikle 2000’li yılların başlarından itibaren internet kullanımının artışı, bunu izleyen yıllarda sosyal ve dijital medyanın yaygınlaşması, yaşam süresinin uzaması, genel olarak anti-aging tedavilerindeki artış, pornografik video kliplerine kolay ulaşım gibi süreçler dünya genelinde genital bölgeye ilginin artmasına yol açmıştır. Diğer taraftan batı toplumlarında da genital epilasyonun yaygınlaşması, genital piercing ve tıto (dövme) yaptıranların artışı, ‘Brezilya ağdası’ ve ‘Hollywood ağdası’ gibi şekillerle ‘genital moda’ akımlarının esmeye başlaması bu bölgeye olan ilginin arttığını gösteren işaretdir. Artık pandoranın kutusu bir kere açılmış, dünya genelinde genel anlamda saçtan, ayak parmağına kadar tüm estetik operasyonlar hızlı bir artış trendine girmiş, Estetik Genital Cerrahi (EGC) de bundan nasibini fazlasıyla almıştır.

Özellikle Müslüman toplumlarda genital bölgedeki tüylerin alınması dini bir gereklilik halindeyken, batı dünyasındada son yıllarda artan epilasyon trendi kadınların vulvar kamufajlarını ortadan kaldırıp, bölgenin anatomik varyasyonlarını bir ‘kusur’ olarak algılatmaya başlamıştır. Tüm bu olup bitenler sonucunda; artan ilgi, insanların başkaları ile kendilerini kıyaslaması, cinsel veya evlilik hayatlarındaki olumsuzlukların genital varyasyonlara bağlanması, psikolojik ve seksüel yönden daha iyi hissetme gibi gerekçeler pek çok kadının hekim arayışına sebep olmuştur. Tüm bu arayışlar ve artan operasyon trendi, genital bölge ameliyat ve teknolojileri ile ilgili karşı fikirlerle sahip ACOG (Amerikan Obstetrik ve Jinekoloji Koleji), RCOG (İngiltere Kraliyet Obstetrik ve Jinekoloji Koleji), SOGC (Kanada Obstetrik ve Jinekoloji Derneği), FDA (Amerikan Gıda ve İlaç Birliği) gibi kuruluşlar, kadının bir cinsel obje olarak algılanacağı inancını taşıyan feminist örgütler tarafından dahi engellenememiştir.

Hızla artan taleplere karşılık vermeye hazır olmadan yakalanan hekimler, asistanlık eğitiminde yer almayan kozmetik genital cerrahi operasyonları kendi öngörülerıyla yapmaya çalışınca, hastalar pek çok komplikasyon ve malpraktis uygulamalarına maruz kalmışlardır. Her ne kadar bu alanda çalışan ve dünyanın farklı bölgelerinde eğitim veren hekim ve dernekler olsa da, bunların sayıları ve pek çoğunun eğitim kaliteleri yeterli düzeyde değildir. Kadınca; yapılması gereken en etkili çözüm, genital bölge estetik ve fonksiyonel uygulamaları ile ilgili ders ve eğitimlerin asistanlık eğitiminde yer alması olacaktır. Ancak, bu eğitim sürecinin başlamasının çok kısa zamanda mümkün olamayacağını da düşünürsek, şu an için tek çare yine münferit sertifikasyon programları olarak görünmektedir.

Bir meslektaşımızın kadın-doğum facebook grubunda, operasyonları youtube kanalındaki videoları izleyerek yapma önerisi hastalar için geri dönüşü olmayan felaketlere, genital sakatlanmalara neden olabilir. Diğer taraftan ülkemiz yasalarında, yapılan estetik uygulamaların 'eser sözleşmesi' doğrultusunda ele alınışı, hekim aleyhine ciddi hukuksal sorunlara yol açabilir. Dış genital bölge ve vajinanın estetik, rekonstrüktif ve fonksiyonel amaçlı operasyonları cerrahi teknikler açısından nisbeten zor olmasa da, içinde



Resim 14- Barbie görünümü © S.Eserdag. A) Postop 4. ay, ayakta görünüm B) Venüs Klefti, oturma pozisyonu

Kaynaklar

- 1- ACOG Committee Opinion No. 378: Vaginal "rejuvenation" and cosmetic vaginal procedures. *Obstet Gynecol.* 2007 Sep;110(3):737-8.
- 2- World Health Organization. Declaration about Female genital mutilation. 2-2-2020 tarihli. <https://www.who.int/news-room/fact-sheets/detail/female-genital-mutilation>
- 3- Julie M.L.C.L. Dobbeleir, M.D.,¹ Koenraad Van Landuyt, M.D., Ph.D.,² and Stan J. Monstrey, Aesthetic Surgery of the Female Genitalia. *Semin Plast Surg.* 2011 May; 25(2): 130–141.
- 4- Choi, Hee Youn M.D.; Kim, Kyung Tai A New Method for Aesthetic Reduction of Labia Minora (the Deepithelialized Reduction Labioplasty). *Plastic and Reconstructive Surgery: January 2000 - Volume 105 - Issue 1 - p 419-422*
- 5- Peter Chang, Mark A. Salisbury, Thomas Narsete, Randy Buckspan, Dustin Derrick, Robert A. Ersek. Vaginal Labioplasty: Defense of the Simple "Clip and Snip" and a New Classification System. *Aesth Plast Surg* (2013) 37:887–891
- 6- Aski Ellibes Kaya, Ozan Dogan, Murat Yassa, Alper Basbug, and Eray Çalışkan. A Novel Technique for Mapping the Vascularity of Labia Minora Prior to Labioplasty: Cold Light Illumination. *Geburtshilfe Frauenheilkd.* 2018 Aug; 78(8): 775–784.
- 7- Jack S. Pardo, Vicente D. Solà, Paolo A. Ricci, Enrique F. Guiloff, Odette K. Freundlich. Colpoperineoplasty in women with a sensation of a wide vagina. *Acta Obstet Gynecol Scand.* 2006;85(9):1125-7.
- 8- Eserdağ Suleyman, Kurban Didem, Kiseli Mine, Alan Yasemin, Alan Murat. A new practical surgical technique for Hymenoplasty. Primary repair of Hymen with Vestibulo-Introital Tightening Technique (VITT). *Aesthet Surg J.* 2020 Mar 31. pii: sjaa077. doi: 10.1093/asj/sjaa077.
- 9- Ferrari M, Zia S, Valbonesi M, Henriquet F, Veneri G, Spagnolo S, Grasso MA, Panzani I. A new technique for hemodilution, preparation of autologous platelet-rich plasma and intraoperative blood salvage in cardiac surgery. *Int J Artif Organs.* 1987 Jan;10(1):47-50.
- 10- Erol Koç, Didem Dinçer. Lazere Giriş ve Genel Bilgiler. *Türk derm* 2012; 46 Özel Sayı 1: 2-6.
- 11- Sadick N.S., Malerich S.A., Nassar A.H., Dorizas A.S. Radiofrequency: An update on latest innovations. *J Drugs Dermatol.* 2014;13(11):1331–1335.