

---

# TÜM YÖNLERİ İLE PROKTOLOJİ

---

## Editörler

Tuba ERÜRKER ÖZTÜRK  
Muhammed Raşid AYKOTA  
Utku ÖZGEN  
Yaşar ÇÖPELCİ



© Copyright 2022

*Bu kitabın, basım, yayın ve satış hakları Akademisyen Kitabevi A.Ş.'ye aittir. Anılan kuruluşun izni alınmadan kitabın tümü ya da bölümleri mekanik, elektronik, fotokopi, manyetik kağıt ve/veya başka yöntemlerle çoğaltılamaz, basılamaz, dağıtılamaz. Tablo, şekil ve grafikler izin alınmadan, ticari amaçlı kullanılamaz. Bu kitap T.C. Kültür Bakanlığı bandrolü ile satılmaktadır.*

<b>ISBN</b>	<b>Yayın Koordinatörü</b>
978-625-8125-07-8	Yasin DİLMEN
<b>Kitap Adı</b>	<b>Sayfa ve Kapak Tasarımı</b>
Tüm Yönleri İle Proktoloji	Akademisyen Dizgi Ünitesi
<b>Editörler</b>	<b>Yayıncı Sertifika No</b>
Tuba ERÜRKER ÖZTÜRK ORCID iD: 0000-0002-3682-5851 Muhammed Raşid AYKOTA ORCID iD: 0000-0003-1862-6186 Utku ÖZGEN ORCID iD: 0000-0002-6481-1473 Yaşar ÇÖPELCİ ORCID iD: 0000-0002-1583-8266	47518
	<b>Baskı ve Cilt</b>
	Vadi Matbaacılık
	<b>Bisac Code</b>
	MED045000
	<b>DOI</b>
	10.37609/akya.1345

## UYARI

*Bu üründe yer alan bilgiler sadece lisanslı tıbbi çalışanlar için kaynak olarak sunulmuştur. Herhangi bir konuda profesyonel tıbbi danışmanlık veya tıbbi tanı amacıyla kullanılmamalıdır. Akademisyen Kitabevi ve alıcı arasında herhangi bir şekilde doktor-hasta, terapist-hasta ve/veya başka bir sağlık sunum hizmeti ilişkisi oluşturmaz. Bu ürün profesyonel tıbbi kararların eşleniği veya yedeği değildir. Akademisyen Kitabevi ve bağlı şirketleri, yazarları, katılımcıları, partnerleri ve sponsorları ürün bilgilerine dayalı olarak yapılan bütün uygulamalardan doğan, insanlarda ve cihazlarda yaralanma ve/veya hasarlardan sorumlu değildir.*

*İlaçların veya başka kimyasalların reçete edildiği durumlarda, tavsiye edilen dozunu, ilacın uygulanacak süresi, yöntemi ve kontraendikasyonlarını belirlemek için, okuyucuya üretici tarafından her ilaca dair sunulan güncel ürün bilgisini kontrol etmesi tavsiye edilmektedir. Dozun ve hasta için en uygun tedavinin belirlenmesi, tedavi eden hekimin hastaya dair bilgi ve tecrübelerine dayanak oluşturması, hekimin kendi sorumluluğundadır.*

*Akademisyen Kitabevi, üçüncü bir taraf tarafından yapılan ürüne dair değişiklikler, tekrar paketlemeler ve özelleştirmelerden sorumlu değildir.*

## GENEL DAĞITIM

### Akademisyen Kitabevi A.Ş.

Halk Sokak 5 / A Yenışehir / Ankara

Tel: 0312 431 16 33

siparis@akademisyen.com

www.akademisyen.com

# ÖNSÖZ

---

Alt gastrointestinal sistem hastalıkları az bilinmekle birlikte bu grup hastalıklarla ilgili ulaşılabilir kaynaklar da sınırlıdır. Bu kitap ile alt gastrointestinal sistem hastalıkları detaylıca anlatılmıştır. Alt gastrointestinal sistem hastalıklarına multidisipliner yaklaşım oluşturulmuştur.

Sağlıktaki değişime ayak uydurmak, günceli takip etmek yeniliklere adapte olabilmek, daha fazla interdisipliner, multidisipliner ve çok merkezli çalışmalarını yürütmek, patentten ürüne, üründen yayına bilimsel üretimlerimizi artırmak adına açılan [www.tabipim.org](http://www.tabipim.org) adlı platforma biz hekimleri ortak bir platformda birleştirdiği için çok teşekkür ederiz.

Bu amaçla dalında uzman birçok meslektaşımızın güncel bilgi ve tecrübeleriyle katkı sunduğu kitabımızı literatüre sunmaktan kıvanç duyuyoruz.

Bu yolda bizlerin ufkunu genişleten tıp fakültelerimizi ve örnek aldığımız hocalarımızı saygı ve şükranla anıyor; açtıkları yolda emin adımlarla yürümeye devam edeceğimize söz veriyoruz.

Kitabımızı, tıp fakültesi öğrencileri, intörn hekimler, asistan hekimler, uzman hekimler başta olmak üzere Covid-19 pandemisinde aktif görev alan Türk Tıbbı'na emek ve gönül vermiş tüm meslektaşlarımız adına saygı ile ithaf ediyoruz.

**Tuba ERÜRKER ÖZTÜRK**



# İÇİNDEKİLER

---

<b>Bölüm 1</b>	<b>Bağırsak Gazı .....</b>	<b>1</b>
	İhsan HABİBOĞLU	
<b>Bölüm 2</b>	<b>Dışkılamada Değişiklik .....</b>	<b>13</b>
	Zeynep GÖK SARGIN	
<b>Bölüm 3</b>	<b>Dışkıda İncelme .....</b>	<b>21</b>
	Celil UĞURLU Mustafa Sami BOSTAN	
<b>Bölüm 4</b>	<b>Dışkıda Kan.....</b>	<b>25</b>
	Mustafa Gürkan HAYTAOĞLU	
<b>Bölüm 5</b>	<b>Dışkılama Güçlüğü .....</b>	<b>41</b>
	Berk BAŞ	
<b>Bölüm 6</b>	<b>Dışkının Tam Boşalmaması.....</b>	<b>47</b>
	Ozan Utku ÖZTÜRK	
<b>Bölüm 7</b>	<b>Fekal İnkontinans .....</b>	<b>51</b>
	Uğur Kahan ÖZTÜRK	
<b>Bölüm 8</b>	<b>Gebelik ve Sindirim Sistemi.....</b>	<b>57</b>
	Ömer KÜÇÜKDEMİRCİ	
<b>Bölüm 9</b>	<b>Konstipasyon.....</b>	<b>63</b>
	Müge YURDACAN	
<b>Bölüm 10</b>	<b>Karın Ağrısı.....</b>	<b>73</b>
	Mehmet Önder EKMEN	
<b>Bölüm 11</b>	<b>Karın Şişkinliği .....</b>	<b>81</b>
	Sabiye AKBULUT	

<b>Bölüm 12 Proktalji</b> .....	<b>87</b>
Faruk TATLI İbrahim Halil ÖCAL	
<b>Bölüm 13 Anal Islaklık</b> .....	<b>93</b>
Abit YAMAN	
<b>Bölüm 14 Anal Pruritus</b> .....	<b>95</b>
Mehmet İlker TURAN	
<b>Bölüm 15 Rektal Kanama</b> .....	<b>103</b>
Elif TUNCAY	
<b>Bölüm 16 Anal Şişlik</b> .....	<b>111</b>
Can İbrahim BULUT Onur SAKALLI	
<b>Bölüm 17 Anorektal Muayene</b> .....	<b>117</b>
Abdülkadir DENİZ	
<b>Bölüm 18 Anorektal Manometri</b> .....	<b>121</b>
Ümit KARAOĞULLARINDAN	
<b>Bölüm 19 Anoskopi</b> .....	<b>129</b>
Hüseyin BAYHAN	
<b>Bölüm 20 Defekografi</b> .....	<b>133</b>
Zeynep AYVAT ÖCAL	
<b>Bölüm 21 Endoskopik Ultrasonografi (EUS)</b> .....	<b>141</b>
Serdar DURAK	
<b>Bölüm 22 Enteroklizis</b> .....	<b>147</b>
Gülçin AKKAVAK PALAZALI	
<b>Bölüm 23 Kapsül Endoskopi</b> .....	<b>151</b>
Nedim AKGÜL Direnç YİĞİT	
<b>Bölüm 24 Kolonoskopi</b> .....	<b>157</b>
Serdar DURAK	

---

<b>Bölüm 25</b>	<b>Rektoskopi.....</b>	<b>163</b>
	İsa Caner AYDIN	
<b>Bölüm 26</b>	<b>Sanal Kolonoskopi .....</b>	<b>169</b>
	Melahat KUL	
	Diğdem KURU ÖZ	
<b>Bölüm 27</b>	<b>Sigmoidoskopi.....</b>	<b>177</b>
	Nurhan DEMİR	
<b>Bölüm 28</b>	<b>Akut Apandisit.....</b>	<b>189</b>
	Saygın ALTINER	
	Bedri Burak SUCU	
<b>Bölüm 29</b>	<b>Akut Apandajit.....</b>	<b>201</b>
	Murat DEMİR	
<b>Bölüm 30</b>	<b>Divertiküler Kolon Hastalığı.....</b>	<b>207</b>
	Harun KARABACAK	
<b>Bölüm 31</b>	<b>İntestinal Fistül .....</b>	<b>215</b>
	Mehmet KARAHAN	
<b>Bölüm 32</b>	<b>İntestinal Adezyonlar.....</b>	<b>225</b>
	Sedat TAN	
<b>Bölüm 33</b>	<b>İleus .....</b>	<b>233</b>
	Mehmet Reşit SÖNMEZ	
<b>Bölüm 34</b>	<b>İntestinal Anjiodisplazi .....</b>	<b>243</b>
	Murat SARIÇİÇEK	
<b>Bölüm 35</b>	<b>İrritabil Bağırsak Sendromu (İBS) .....</b>	<b>249</b>
	Bünyamin SARITAŞ	
<b>Bölüm 36</b>	<b>İltihabi Barsak Hastalığı (İBH) .....</b>	<b>259</b>
	Selma ŞENGİZ ERHAN	
<b>Bölüm 37</b>	<b>Stomalar .....</b>	<b>275</b>
	Mehmet Reşit SÖNMEZ	

<b>Bölüm 38 Kolon Polipleri .....</b>	<b>289</b>
Aziz Serkan SENGER	
<b>Bölüm 39 Kolon Kanseri.....</b>	<b>297</b>
Cem Batuhan OFLUOĞLU İsa Caner AYDIN	
<b>Bölüm 40 Kolon ve Rektum Cerrahisi Sonrası Gelişen Komplikasyonlar.....</b>	<b>305</b>
Metin YALÇIN	
<b>Bölüm 41 Anal Fissür .....</b>	<b>311</b>
Gürkan DEĞİRMENCİOĞLU	
<b>Bölüm 42 Anismus.....</b>	<b>319</b>
Merih ALTIOK	
<b>Bölüm 43 Anal Kriptit .....</b>	<b>329</b>
Kenan TEKER	
<b>Bölüm 44 Fournier Gangreni .....</b>	<b>333</b>
Ahmet Orhan SUNAR	
<b>Bölüm 45 Anal Apse .....</b>	<b>341</b>
Anıl ERGİN	
<b>Bölüm 46 Anal Fistül .....</b>	<b>349</b>
Burak GÜNEY Bahtiyar HAMİTOĞLU	
<b>Bölüm 47 Rektovajinal Fistül .....</b>	<b>365</b>
Aşkın Kadir PERÇEM	
<b>Bölüm 48 Pilonidal Sinüs .....</b>	<b>375</b>
Semra DEMİRLİ ATICI	
<b>Bölüm 49 Hemoroidal Hastalık.....</b>	<b>385</b>
Tolga ÖNDER	
<b>Bölüm 50 Rektal Prolapsus.....</b>	<b>393</b>
Şeref ORAY	
<b>Bölüm 51 Rektosel .....</b>	<b>401</b>
Ali Durubey ÇEVLİK	



---


<b>Bölüm 52 Soliter Rektal Ülser Sendromu .....</b>	<b>411</b>
Rabia KÖKSAL	
<b>Bölüm 53 Anal Stenoz.....</b>	<b>421</b>
Safa VATANSEVER	
Osman BOZBIYIK	
<b>Bölüm 54 Cinsel Yolla Bulaşan Hastalıklar .....</b>	<b>429</b>
İsmail Ege SUBAŞI	
<b>Bölüm 55 Proktit.....</b>	<b>435</b>
Elif Tuğba TUNCEL	
<b>Bölüm 56 Anal Kondilom.....</b>	<b>447</b>
Ayfer ŞEN ACAR	
<b>Bölüm 57 Rektum Kanseri.....</b>	<b>453</b>
Hüseyin ALAKUŞ	
<b>Bölüm 58 Anal Paget Hastalığı.....</b>	<b>463</b>
Osman BOZBIYIK	
<b>Bölüm 59 Anal Kanser .....</b>	<b>469</b>
Ruksan ÇOPUROĞLU	
<b>Bölüm 60 Proktolojik Operasyonlar Sonrası.....</b>	<b>481</b>
Yücel GÜLTEKİN	
<b>Bölüm 61 İnflamatuvar Olmayan Benign Anorektal Hastalıkların Tedavisinde Topikal Kremlerin Kullanımı .....</b>	<b>489</b>
Akile ZENGİN	
<b>Bölüm 62 Oturma Banyosu .....</b>	<b>499</b>
Bülent ŞEN	
<b>Bölüm 63 Rektal Yabancı Cisimler .....</b>	<b>503</b>
Görkem ÖZDEMİR	
<b>Bölüm 64 Tenesmus .....</b>	<b>513</b>
Can İbrahim BULUT	
Onur SAKALLI	



# YAZARLAR

## Uzm. Dr. Sabiye AKBULUT

SBÜ Kartal Koşuyolu Yüksek İhtisas Eğitim ve Araştırma Hastanesi, İç Hastalıkları

 0000-0002-8338-8674


## Uzm. Dr. Nedim AKGÜL

Antalya Eğitim ve Araştırma Hastanesi, Genel Cerrahi Kliniği

 0000-0002-7003-7883

## Uzm. Dr. Gülçin AKKAVAK PALAZALI

Antalya Serik Devlet Hastanesi Radyoloji Kliniği

 0000-0002-1874-1013

## Dr. Öğr. Üyesi Hüseyin ALAKUŞ

Adıyaman Eğitim Araştırma Hastanesi Cerrahi Onkoloji BD.

 0000-0003-2650-7208

## Uzm. Dr. Saygın ALTINER

Ankara Eğitim ve Araştırma Hastanesi Genel Cerrahi Kliniği

 0000-0001-6118-9984

## Uzm. Dr. Merih ALTIOK

Çukurova Üniversitesi Tıp Fakültesi Onkoloji BD.

 0000-0002-1840-7947

## Op. Dr. İsa Caner AYDIN

İstanbul Kartal Koşuyolu Yüksek İhtisas Eğitim ve Araştırma Hastanesi, Genel Cerrahi Kliniği

 0000-0003-2434-0045


## Uzm. Dr. Zeynep AYYAT ÖCAL

Bakırçay Üniveristesi Çiğli Eğitim ve Araştırma Hastanesi, Radyoloji Kliniği

 0000-0001-9150-7373

## Uzm. Dr. Berk BAŞ

19 Mayıs Üniversitesi Tıp Fakültesi, İç Hastalıkları

 0000-0002-0652-2147

## Uzm. Dr. Hüseyin BAYHAN

Mardin Eğitim ve Araştırma Hastanesi, Genel Cerrahi Kliniği

 0000-0003-1240-3934


## Dr. Öğr. Üyesi Mustafa Sami BOSTAN

Tokat Gaziosmanpaşa Üniversitesi Tıp Fakültesi, Genel Cerrahi AD.

 0000-0002-9877-2054


## Öğr. Gör. Dr. Osman BOZBIYIK

Ege Üniversitesi Tıp Fakültesi, Genel Cerrahi AD.

 0000-0002-1827-2720


## Uzm. Dr. Can İbrahim BULUT

Bahkesir Atatürk Şehir Hastanesi, Gastroenteroloji Cerrahi Kliniği

 0000-0001-8713-2636


## Op. Dr. Ali Durubey ÇEVLİK

Çine Devlet Hastanesi, Genel Cerrahi Kliniği

 0000-0002-3217-9485


## Uzm. Dr. Ruksan ÇOPUROĞLU

Antalya Eğitim ve Araştırma Hastanesi, Tıbbi Patoloji

 0000-0003-3693-7551


## Uzm. Dr. Gürkan DEĞİRMENCİOĞLU

Hatay Kırıkhan Devlet Hastanesi, Genel Cerrahi Kliniği

 0000-0003-1016-7085

**Op. Dr. Murat DEMİR**

Başakşehir Çam ve Sakura Şehir Hastanesi, Genel Cerrahi Kliniği

 0000-0003-3097-1441


**Uzm. Dr. Nurhan DEMİR**

SBÜ Haseki Eğitim ve Araştırma Hastanesi, Gastroenteroloji Kliniği

 0000-0003-0037-7775


**Uzm. Dr. Semra DEMİRLİ ATICI**

Mardin Derik Devlet Hastanesi, Genel Cerrahi Kliniği

 0000-0002-8287-067X


**Uzm. Dr. Abdülkadir DENİZ**

Gülhane Eğitim Araştırma Hastanesi, Genel Cerrahi Kliniği

 0000-0001-9522-7424

**Uzm. Dr. Serdar DURAK**

Karadeniz Teknik Üniversitesi Tıp Fakültesi, Gastroenteroloji BD.

 0000-0002-8175-9611

**Uzm. Dr. Mehmet Önder EKMEK**

Sağlık Bilimleri Üniversitesi Ankara Keçiören Eğitim ve Araştırma Hastanesi, Gastroenteroloji Bölümü

 0000-0002-2034-6469


**Uzm. Dr. Anıl ERGİN**

Sağlık Bilimleri Üniversitesi Fatih Sultan Mehmet Eğitim ve Araştırma Hastanesi Genel Cerrahi Kliniği

 0000-0001-6450-7124


**Dr. Öğr. Üyesi Zeynep GÖK SARGIN**

Zonguldak Bülent Ecevit Üniversitesi, Tıp Fakültesi Gastroenteroloji ve Hepatoloji BD.

 0000-0001-9193-4105


**Dr. Öğr. Üyesi Yücel GÜLTEKİN**

Uşak Üniversitesi Tıp Fakültesi Genel Cerrahi AD.

 0000-0002-1974-1242


**Uzm. Dr. Burak GÜNEY**

Liv Hospital Vadistanbul Hastanesi, Genel Cerrahi Kliniği

 0000-0003-0468-3673

**Uzm. Dr. İhsan HABİBOĞLU**

Sivas Numune Hastanesi, Gastroenteroloji Polikliniği

 0000-0001-5727-2427


**Uzm. Dr. Bahtiyar HAMİTOĞLU**

Yalova Devlet Hastanesi, Genel Cerrahi Kliniği

 0000-0001-9449-8169

**Uzm. Dr. Mustafa Gürkan HAYTAOĞLU**

Denizli Devlet Hastanesi, İç Hastalıkları Kliniği

 0000-0003-2616-0806

**Uzm. Dr. Harun KARABACAK**

SBÜ Ankara Dışkapı Yıldırım Beyazıt EAH

 0000-0002-8905-0455


**Uzm. Dr. Mehmet KARAHAN**

Kartal Dr Lütüfi Kırdar Şehir Hastanesi Başasistanı

 0000-0003-2385-938X

**Dr. Öğr. Üyesi Ümit KARAOĞULLARINDAN**

Çukurova Üniversitesi Tıp Fakültesi Dahili Tıp Bilimleri Bölümü/İç Hastalıkları AD.

 0000-0003-4309-7845


**Uzm. Dr. Rabia KÖKSAL**

MEDIVIP Klinik Ankara Gastroenteroloji

 0000-0002-1372-4409


**Öğr. Gör. Dr. Melahat KUL**

Ankara Üniversitesi Tıp Fakültesi Radyoloji AD.

 0000-0001-9843-5114

**Öğr. Gör. Dr. Diğdem KURU ÖZ**

Ankara Üniversitesi Tıp Fakültesi Radyoloji AD.

 0000-0001-8873-3476

**Uzm. Dr. Ömer KÜÇÜKDEMİR**

19 Mayıs Üniversitesi Tıp Fakültesi Gastroenteroloji BD.

 0000-0001-7642-2793**Op. Dr. Cem Batuhan OFLUOĞLU**

İstanbul Sancaktepe Şehit Prof. Dr. İlhan Varank Eğitim ve Araştırma Hastanesi, Gastroenterolojik Cerrahi Kliniği

 0000-0002-0670-8590**Uzm. Dr. Şeref ORAY**

Başakşehir Çam ve Sakura Şehir Hastanesi, Gastroenteroloji Cerrahisi Kliniği

 0000-0002-5733-9772**Uzm. Dr. İbrahim Halil ÖCAL**

Adıyaman Eğitim ve Araştırma Hastanesi Genel Cerrahi Kliniği

 0000-0003-1100-1036**Op. Dr. Tolga ÖNDER**

SBÜ İstanbul Taksim Eğitim ve Araştırma Hastanesi Genel Cerrahi Kliniği

 0000-0003-3939-2622**Op. Dr. Görkem ÖZDEMİR**

Adana Şehir Eğitim ve Araştırma Hastanesi, Gastroenteroloji Cerrahisi

 0000-0002-2335-1538**Uzm. Dr. Ozan Utku ÖZTÜRK**

Kilis Devlet Hastanesi, Genel Cerrahi Kliniği

 0000-0003-4201-1931**Uzm. Dr. Uğur Kahan ÖZTÜRK**


Aksaray Eğitim ve Araştırma Hastanesi, Genel Cerrahi Kliniği

 0000-0003-3291-8759**Op. Dr. Aşkın Kadir PERÇEM**

İstanbul Koşuyolu Yüksek İhtisas Hastanesi Gastroenteroloji Cerrahisi

 0000-0002-6726-2422**Uzm. Dr. Onur SAKALLI**

Balıkesir Atatürk Şehir Hastanesi, Genel Cerrahi Bölümü

 0000-0002-2165-3524**Uzm. Dr. Murat SARIÇİÇEK**


Eskişehir Yunus Emre Devlet Hastanesi, Gastroenteroloji

 0000-0002-4663-0732**Uzm. Dr. Bünyamin SARITAŞ**

Adana Şehir Eğitim ve Araştırma Hastanesi, Başasistan

 0000-0003-0957-7001**Uzm. Dr. Aziz Serkan SENER**

Koşuyolu Yüksek İhtisas Eğitim ve Araştırma Hastanesi, Gastroenteroloji Cerrahisi

 0000-0003-0981-0141**Uzm. Dr. Mehmet Reşit SÖNMEZ**

Kartal Koşuyolu Yüksek İhtisas ve Eğitim Araştırma Hastanesi, Gastroenterolojik Cerrahisi

 0000-0002-9999-7503**Op. Dr. İsmail Ege SUBAŞI**

İstanbul Koşuyolu Yüksek İhtisas Eğitim ve Araştırma Hastanesi, Genel Cerrahi Kliniği

 0000-0001-6720-3652**Op. Dr. Bedri Burak SUCU**

Ankara Eğitim ve Araştırma Hastanesi Genel Cerrahi Kliniği

 0000-0002-0401-021X**Dr. Uzm. Ahmet Orhan SUNAR**

SBÜ Kartal Koşuyolu Yüksek İhtisas Eğitim ve Araştırma Hastanesi, Gastroenteroloji Cerrahi Yandal Uzmanlık Öğrencisi


 0000-0001-5564-6923**Op. Dr. Ayfer ŞEN ACAR**

Kilis Devlet Hastanesi, Genel Cerrahi Kliniği

 0000-0003-2018-994X

**Op. Dr. Bülent ŞEN**

Kartal Koşuyolu Eğitim ve Araştırma Hastanesi,  
Gastroenteroloji Cerrahisi Kliniği

 0000-0002-4004-357X

**Uzm. Dr. Selma ŞENGİZ ERHAN**

İstanbul Prof. Dr. Cemil Taşçıoğlu Şehir Hastanesi,  
Patoloji Kliniği

 0000-0001-8810-8806


**Uzm. Dr. Sedat TAN**

S.B.Ü. İzmir Bozyaka Eğitim ve Araştırma Hastanesi,  
Genel Cerrahi Kliniği

 0000-0002-8788-6953

**Arş. Gör. Dr. Faruk TATLI**

Dicle Üniversitesi Tıp Fakültesi Genel Cerrahi AD.

 0000-0001-9564-4746

**Uzm. Dr. Kenan TEKER**

Sağlık Bilimleri Üniversitesi İzmir Tepecik Eğitim ve  
Araştırma Hastanesi, Genel Cerrahi Kliniği

 0000-0003-2466-7435

**Arş. Gör. Dr. Elif TUNCAY**

Koşuyolu Yüksek İhtisas Eğitim ve Araştırma  
Hastanesi

 0000-0001-6483-0992


**Uzm. Dr. Elif Tuğba TUNCEL**

Manisa Şehir Hastanesi, Gastroenteroloji Kliniği

 0000-0002-0908-1949


**Uzm. Dr. Mehmet İlker TURAN**

Antalya Kepez Devlet Hastanesi, Genel Cerrahi

 0000-0002-2517-0618


**Dr. Öğr. Üyesi Celil UĞURLU**

Tokat Gaziosmanpaşa Üniversitesi Tıp Fakültesi,  
Genel Cerrahi AD.

 0000-0002-7159-7305

**Op. Dr. Safa VATANSEVER**

İdil Devlet Hastanesi, Genel Cerrahi Kliniği

 0000-0002-0303-6098

**Uzm. Dr. Metin YALÇIN**

Sağlık Bilimleri Üniversitesi Antalya Eğitim ve  
Araştırma Hastanesi, Genel Cerrahi BD.

 0000-0003-2843-3556

**Uzm. Dr. Abit YAMAN**

Çukurova Üniversitesi Tıp Fakültesi, Genel Cerrahi  
AD.

 0000-0003-0787-9604


**Uzm. Dr. Direnç YİĞİT**

Bursa Şehir Hastanesi, Gastroenteroloji Cerrahisi

 0000-0003-0701-4360

**Uzm. Dr. Müge YURDACAN**

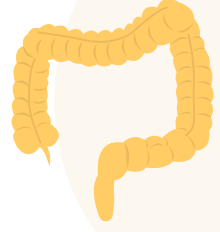
Binali Yıldırım Üniversitesi Mengücek Gazi Eğitim  
ve Araştırma Hastanesi, Genel Cerrahi Kliniği

 0000-0002-8653-1309

**Uzm. Dr. Akile ZENGİN**

Turgut Özal Üniversitesi, Malatya Eğitim ve  
Araştırma Hastanesi, Gastroenteroloji Cerrahisi BD.

 0000-0003-0981-8901



# BÖLÜM 1

## Bağırsak Gazı

İhsan HABİBOĞLU<sup>1</sup>

### Giriş

Gaza bağlı gastrointestinal sistem yakınmalar insanlar arasında son derece yaygındır. Gastroenteroloji poliklinik hastalarının çoğunluğunu oluşturmaktadır. Bazı insanlar çok fazla gaz çıkardıklarından veya çok sık geçirdiklerinden yakınır, bu da çok rahatsız edici ve utanç verici bir olaydır. Özellikle yemeklerden sonra ara sıra geçirme ve gaz çıkarma normal bir olay olabiliyor. Bağırsakta aşırı gaz genellikle hastalar tarafından karında şişkinlik, geçirme ve karın ağrısı gibi çeşitli gastrointestinal yakınmalar olarak dile getirilir. Genellikle huzursuz bağırsak sendromundan kaynaklanan çoğu belirtiler yanlışlıkla gaza bağlanmaktadır. Ancak aşırı gazdan yakınan insanların çoğu, ortalama bir insandan daha fazla gaz üretmez, bunun yerine bu insanlar normal gazı başkalarından farklı olarak daha fazla yaymış gibi hissederler. Ne yazık ki gaza bağlı gastrointestinal yakınmalar yeterince araştırılmamış, ayrıca hekim, hasta yakınmalarının

gaza bağlı olduğu gösteren yeterli kanıtı her zaman sahip değildir. Bağırsak gazının artmasının nedenleri, hava yutma, emilim bozukluğu olan besinlerden artan intralüminal üretim, tıkanıklık nedeniyle gaz emiliminin azalması veya atmosfer basıncındaki değişiklikler nedeniyle intralüminal gazın genişlemesi olabilir (1).

### Bağırsak Gazının Hacmi ve Bileşimi

Bağırsak gazı hastalıklarının anlaşılmasında, asemptomatik bireyler ve bağırsak gazı yakınması olan bireyler arasında bağırsak gazı bileşimi ve hacmi üzerine yapılan çalışmalar yardımcı olmuştur. Gastrointestinal sistemde, hem normal kişilerde hem de gaz yakınmaları olanlar arasında açlık ve tokluk hallerinde gaz hacmi yaklaşık 200 ml olarak saptanmıştır (2-5). Azot (N<sub>2</sub>), oksijen (O<sub>2</sub>), karbondioksit (CO<sub>2</sub>), hidrojen (H<sub>2</sub>) ve metan (CH<sub>4</sub>) bağırsak yolu ile atılan gazların % 99'undan fazlasını

<sup>1</sup> Uzm. Dr., Sivas Numune Hastanesi, Gastroenteroloji Polikliniği, ihsanhabiboglu@yahoo.com

lunur (30). Probiyotiklerin, IBS'li hastalarda semptomatik iyileşme ile ilişkilendirilmiş olsa da, etkinliğinin derecesi, etkili olduğu tür ve suş belirsizdir.

## Sonuç

Gastrointestinal sistemde gaz hacmi, normal kişiler ve gaz şişkinliğinden şikayet eden kişiler arasında hem açlık hem de tokluk durumunda yaklaşık 200 ml olarak saptanmıştır. Azot, oksijen, karbondioksit, hidrojen ve metan, atılan bağırsak gazlarının yüzde 99'undan fazlasını oluşturur. Geğirme genelde ısrarcı ve rahatsız edici bir semptomdur. Geğirme genellikle fonksiyonel bir hastalıktır ve tanısı anemneze dayanır. Ana semptom olarak aşırı geğirme ile başvuran hastalar genellikle supragastrik geğirmedir. İzole aşırı geğirmesi olan hastalarda psikolojik ve davranışsal faktörler önemli rol oynar. Geğirme ayrıca gastroözefageal reflü hastalığı ve fonksiyonel dispepsi ile ilişkili olabilir, ancak baskın semptom değildir. Alarm semptomları varlığında mutlaka ileri tetkik yapılması gerekir. Geğirme şikayetleri baskın olan hastalarda davranış değişikliği önerilebilir. Spesifik önlemler arasında diyafragma ile nefes alma ve sakız çiğnememe, sigara içmeme, gazlı içecekler ve yiyeceklerden uzak durma sayılabilir. Altta yatan depresyon, anksiyete gibi psikiyatrik hastalıklar ve GÖRH varsa tedavi edilmelidir. Şişkinlik, karında dolgunluk, basınç veya sıkışan gaz hissi anlamına gelirken, gerginlik ( distansiyon ) karın çevresinde ölçülebilir bir artış saptanmasıdır. Bağırsak gazına bağlı şişkinlik ve distansiyon, aşırı bağırsak gazına örneğin, ince bağırsak aşırı bakteriyel çoğalma, çölyak hastalığı, laktoz intoleransı veya fonksiyonel bir gastrointestinal rahatsızlığa neden olan organik bir etiyolojiye bağlı olabilir. Karın şişkinliği ve/veya gerginliği olan hastanın ilk değerlen-

dirmesi, iyi bir anemnez ve fizik muayene ile başlanır ve alarm semptomlarının varlığı ile belirli başlangıç tanısız testlerin eklenmesi ile devam edilir. Ek değerlendirme, alarm semptomları olan hastalar için bırakılmalıdır. Aşırı bağırsak gazı çıkışı veya kötü kokusu hasta için bir utanç kaynağı olsa da, nadiren ciddi bir hastalıkla ilişkilidir. Alarm özelliklerinin olmaması durumunda ileri tetkik yapmaya gerek yoktur. Ağır olarak gaz veya şişkinlikten şikayet eden hastalarda diyet değişiklikleri önerilmelidir. Hastalara gaz yapan gıdalardan kaçınmaları tavsiye edilmelidir. Gaz üreten gıdaların dışlanması rağmen önemli bir iyileşme olmayan hastalarda, fermente edilebilir oligosakkaritler, disakkaritler, monosakkaritler ve polioller açısından düşük bir diyet önerilmelidir.

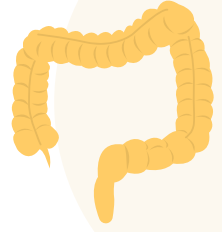
## Kaynaklar

1. Tekin. F. Turan İ. Musaoğlu A. 2011. Bağırsak gazları ve gazla ilgili sorunlar. Tankut İltter (95-108) İzmir. Güven Kitabevi.
2. Lasser RB, Bond JH, Levitt MD. The role of intestinal gas in functional abdominal pain. *N Engl J Med* 1975; 293:524.
3. BEDELL GN, MARSHALL R, DUBOIS AB, et al. HARRIS JH. Measurement of the volume of gas in the gastrointestinal tract; values in normal subjects and ambulatory patients. *J Clin Invest* 1956; 35:336.
4. Tomlin J, Lowis C, Read NW. Investigation of normal flatus production in healthy volunteers. *Gut* 1991; 32:665.
5. Koide A, Yamaguchi T, Odaka T, et al. Quantitative analysis of bowel gas using plain abdominal radiograph in patients with irritable bowel syndrome. *Am J Gastroenterol* 2000; 95:1735.
6. Moore JG, Jessop LD, Osborne DN. Gas-chromatographic and mass-spectrometric analysis of the odor of human feces. *Gastroenterology* 1987; 93:1321.
7. Suarez FL, Springfield J, Levitt MD. Identification of gases responsible for the odour of human flatus and evaluation of a device purported to reduce this odour. *Gut* 1998; 43:100.
8. Chitkara DK, Bredenoord AJ, Rucker MJ, et al. Talley NJ. Aerophagia in adults: a comparison with functional dyspepsia. *Aliment Pharmacol Ther* 2005; 22:855.
9. Levitt MD. Intestinal gas production. *J Am Diet Assoc* 1972; 60:487.



10. Steggerda FR. Gastrointestinal gas following food consumption. *Ann N Y Acad Sci* 1968; 150:57.
11. Levitt MD. Production and excretion of hydrogen gas in man. *N Engl J Med* 1969; 281:122.
12. Olesen M, Rumessen JJ, Gudmand-Høyer E. Intestinal transport and fermentation of resistant starch evaluated by the hydrogen breath test. *Eur J Clin Nutr* 1994; 48:692.
13. Wolin MJ. Fermentation in the rumen and human large intestine. *Science* 1981; 213:1463.
14. Gibson GR, Macfarlane GT, Cummings JH. Occurrence of sulphate-reducing bacteria in human faeces and the relationship of dissimilatory sulphate reduction to methanogenesis in the large gut. *J Appl Bacteriol* 1988; 65:103.
15. Lajoie SF, Bank S, Miller TL, Wolin MJ. Acetate production from hydrogen and [13C]carbon dioxide by the microflora of human feces. *Appl Environ Microbiol* 1988; 54:2723.
16. Newcomer AD, McGill DB, Thomas PJ, et al. Hofmann AF. Prospective comparison of indirect methods for detecting lactase deficiency. *N Engl J Med* 1975; 293:1232.
17. Florin TH, Woods HJ. Inhibition of methanogenesis by human bile. *Gut* 1995; 37:418.
18. MCNALLY EF, KELLY JE Jr, INGELFINGER FJ. MECHANISM OF BELCHING: EFFECTS OF GASTRIC DISTENSION WITH AIR. *Gastroenterology* 1964; 46:254.
19. Bredenoord AJ, Weusten BL, Sifrim D, et al. Aerophagia, gastric, and supragastric belching: a study using intraluminal electrical impedance monitoring. *Gut* 2004; 53:1561.
20. Bredenoord AJ, Smout AJ. Physiologic and pathologic belching. *Clin Gastroenterol Hepatol* 2007; 5:772.
21. Richter JE, Castell DO. Gastroesophageal reflux. Pathogenesis, diagnosis, and therapy. *Ann Intern Med* 1982; 97:93.
22. Hemmink GJ, Bredenoord AJ, Weusten BL, et al. Supragastric belching in patients with reflux symptoms. *Am J Gastroenterol* 2009; 104:1992.
23. Stanghellini V, Chan FK, Hasler WL, et al. Gastrointestinal Disorders. *Gastroenterology* 2016; 150:1380.
24. Disney B, Trudgill N. Managing a patient with excessive belching. *Frontline Gastroenterol* 2014; 5:79.
25. Katzka DA. Simple office-based behavioral approach to patients with chronic belching. *Dis Esophagus* 2013; 26:570.
26. Hemmink GJ, Ten Cate L, Bredenoord AJ, et al. Speech therapy in patients with excessive supragastric belching--a pilot study. *Neurogastroenterol Motil* 2010; 22:24.
27. Olsson S, Furne J, Levitt MD. Relationship of gaseous symptoms to intestinal gas production: Symptoms do not equal increased production. *Gastroenterology* 1995; 108 Suppl:A28.
28. de Roest RH, Dobbs BR, Chapman BA, et al. The low FODMAP diet improves gastrointestinal symptoms in patients with irritable bowel syndrome: a prospective study. *Int J Clin Pract* 2013; 67:895.
29. Halmos EP, Power VA, Shepherd SJ, et al. A diet low in FODMAPs reduces symptoms of irritable bowel syndrome. *Gastroenterology* 2014; 146:67.
30. Friis H, Bodé S, Rumessen JJ, et al. Gudmand-Høyer E. Effect of simethicone on lactulose-induced H<sub>2</sub> production and gastrointestinal symptoms. *Digestion* 1991; 49:227.
31. Hall RG Jr, Thompson H, Strother A. Effects of orally administered activated charcoal on intestinal gas. *Am J Gastroenterol* 1981; 75:192.
32. Jain NK, Patel VP, Pitchumoni S. Et al. Activated charcoal, simethicone, and intestinal gas: a double-blind study. *Ann Intern Med* 1986; 105:61.
33. Potter T, Ellis C, Levitt M. Activated charcoal: in vivo and in vitro studies of effect on gas formation. *Gastroenterology* 1985; 88:620.
34. Suarez FL, Furne J, Springfield J, Levitt MD. Failure of activated charcoal to reduce the release of gases produced by the colonic flora. *Am J Gastroenterol* 1999; 94:208.
35. Ganiats TG, Norcross WA, Halverson AL, et al. Does Beano prevent gas? A double-blind crossover study of oral alpha-galactosidase to treat dietary oligosaccharide intolerance. *J Fam Pract* 1994; 39:441.
36. Hillilä M, Färkkilä MA, Sipponen T, et al. Does oral α-galactosidase relieve irritable bowel symptoms? *Scand J Gastroenterol* 2016; 51:16.
37. Suarez FL, Furne JK, Springfield J, et al. Levitt MD. Bismuth subsalicylate markedly decreases hydrogen sulfide release in the human colon. *Gastroenterology* 1998; 114:923.
38. Ohge H, Furne JK, Springfield J, et al. Effectiveness of devices purported to reduce flatus odor. *Am J Gastroenterol* 2005; 100:397.
39. Longstreth GE, Thompson WG, Chey WD, et al. Functional bowel disorders. *Gastroenterology* 2006; 130:1480.
40. Talley NJ, Boyce P, Jones M. Identification of distinct upper and lower gastrointestinal symptom groupings in an urban population. *Gut* 1998; 42:690.
41. Tuteja AK, Talley NJ, Joos SK, et al. Abdominal bloating in employed adults: prevalence, risk factors, and association with other bowel disorders. *Am J Gastroenterol* 2008; 103:1241.
42. Levitt MD. Volume and composition of human intestinal gas determined by means of an intestinal washout technic. *N Engl J Med* 1971; 284:1394.
43. Maxton DG, Martin DF, Whorwell PJ, et al. Godfrey M. Abdominal distension in female patients with irritable bowel syndrome: exploration of possible mechanisms. *Gut* 1991; 32:662.
44. Salvioli B, Serra J, Azpiroz F, et al. Origin of gas retention and symptoms in patients with bloating. *Gastroenterology* 2005; 128:574.
45. Serra J, Azpiroz F, Malagelada JR. Impaired transit and tolerance of intestinal gas in the irritable bowel syndrome. *Gut* 2001; 48:14.
46. Serra J, Salvioli B, Azpiroz F, et al. Malagelada JR. Lipid-induced intestinal gas retention in irritable bowel syndrome. *Gastroenterology* 2002; 123:700.

47. Caldarella MP, Serra J, Azpiroz F, et al. Malagelada JR. Prokinetic effects in patients with intestinal gas retention. *Gastroenterology* 2002; 122:1748.
48. Johnson AG. Controlled trial of metoclopramide in the treatment of flatulent dyspepsia. *Br Med J* 1971; 2:25.
49. Van Outryve M, Milo R, Toussaint J, et al. Van Eeghem P. "Prokinetic" treatment of constipation-predominant irritable bowel syndrome: a placebo-controlled study of cisapride. *J Clin Gastroenterol* 1991; 13:49.
50. Schuster MM, Whitehead WE. Physiologic insights into irritable bowel syndrome. *Clin Gastroenterol* 1986; 15:839.
51. Ritchie J. Pain from distension of the pelvic colon by inflating a balloon in the irritable colon syndrome. *Gut* 1973; 14:125.
52. Marshall JK, Thabane M, Garg AX, et al. Incidence and epidemiology of irritable bowel syndrome after a large waterborne outbreak of bacterial dysentery. *Gastroenterology* 2006; 131:445.
53. Lin HC. Small intestinal bacterial overgrowth: a framework for understanding irritable bowel syndrome. *JAMA* 2004; 292:852.
54. Lewis MJ, Reilly B, Houghton LA, Whorwell PJ. Ambulatory abdominal inductance plethysmography: towards objective assessment of abdominal distension in irritable bowel syndrome. *Gut* 2001; 48:216.
55. Accarino A, Perez F, Azpiroz F, et al. Abdominal distention results from caudo-ventral redistribution of contents. *Gastroenterology* 2009; 136:1544.
56. Tack J, Talley NJ, Camilleri M, et al. Functional gastroduodenal disorders. *Gastroenterology* 2006; 130:1466.
57. Mearin F, Lacy BE, Chang L, et al. Bowel Disorders. *Gastroenterology* 2016.
58. Villoria A, Serra J, Azpiroz F, Malagelada JR. Physical activity and intestinal gas clearance in patients with bloating. *Am J Gastroenterol* 2006; 101:2552.
59. Sullivan SN. Functional abdominal bloating with distention. *ISRN Gastroenterol* 2012; 2012:721820.
60. Schmulson M, Chang L. Review article: the treatment of functional abdominal bloating and distension. *Aliment Pharmacol Ther* 2011; 33:1071.
61. Barrett, J.S. (2013). Extending our knowledge of fermentable, short-chain carbohydrates for managing gastrointestinal symptoms. *Nutrition In Clinical Practice*. 28(3):300-6, doi: 10.1177/0884533613485790



## BÖLÜM 2

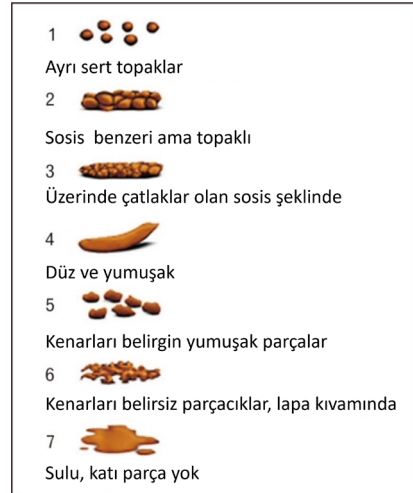
### Dışkılamada Değişiklik

Zeynep GÖK SARGIN<sup>1</sup>

#### Giriş

Dışkılama, anüs yoluyla sindirim sisteminden dışkı çıkarma eylemi için verilen terimdir. Gastrointestinal sistem, sinir sistemi ve ayrıca kas-iskelet sisteminin koordineli katılımını gerektiren karmaşık bir işlemdir. Normal bağırsak patenlerinin aralığı geniştir, ancak batı toplumlarında nüfusun %99'u haftada üç ila günde üç kez dışkılar. Normal günlük dışkı ağırlığı 100-200 g'dır, ancak yüksek lifli diyetler yapan kişilerde günde 500 g'ı geçebilir. Amerika Birleşik Devletleri'nde, günde 200 gramdan fazla dışkı ağırlığı anormal olarak kabul edilir. Dışkılama sıklığının değerlendirilmesi kolaydır, ancak kolon transit süresi veya günlük dışkı ağırlığı ile ilişkisi zayıf olduğu için kolon işlevi için iyi bir kılavuz değildir. Dışkı kıvamı küçük sert topaklardan sıvıya kadar değişebilir. Dışkıdaki su içeriği kıvamı belirler. Dışkı kıvamı, dışkılama sıklığı veya dışkı hacminden ziyade tüm bağırsak geçiş süresinin daha iyi bir göstergesi gibi görünmektedir. Klinik uygulamada, anamnez alma sırasında dışkı özelliklerinin (kıvam, şe-

kil, koku, renk vb.) değerlendirilmesi zordur. Bu, bireyler arasında dışkı şeklinin değişkenliği veya zamanla bir kişide tutarsızlık gibi bir dizi faktörden kaynaklanmaktadır (1). Hastaların dışkı şeklini tanımlamak ve bağırsak hareketlerini doğru bir şekilde karakterize etmek için Heaton ve ark. tarafından figür 1'de gösterilen "Bristol Skalası" Bristol'de geliştirilmiş ve onaylanmıştır (2).

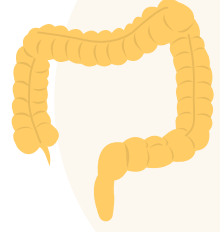


**Figür 1.** Hastaların dışkı şeklini tanımlamak ve bağırsak hareketlerini doğru bir şekilde karakterize etmek için Bristol Skalası.

<sup>1</sup> Dr. Öğr. Üyesi, Zonguldak Bülent Ecevit Üniversitesi, Tıp Fakültesi Gastroenteroloji ve Hepatoloji BD., drszeynepgok@yahoo.com

## Kaynaklar

1. Heaton KW, Radvan J, Cripps H, et al. Defecation frequency and timing, and stool form in the general population: a prospective study. *Gut*. 1992;33:818-824.
2. Curtin B, Jimenez E, Rao SSC. Clinical Evaluation of a Patient With Symptoms of Colonic or Anorectal Motility Disorders. *J Neurogastroenterol Motil*. 2020;26(4):423. doi:10.5056/JNM20012
3. Lembo A, Camilleri M. Chronic Constipation. *N Engl J Med*. 2003;349(14):1360-1368. doi:10.1056/NEJM-RA020995
4. Schiller LR, Pardi DS, Sellin JH. Chronic Diarrhea: Diagnosis and Management. *Clin Gastroenterol Hepatol*. 2017;15(2):182-193.e3. doi:10.1016/J.CGH.2016.07.028
5. Juckett G, Trivedi R. Evaluation of Chronic Diarrhea. *Am Fam Physician*. 2011;84(10):1119-1126.
6. Inadomi JM, Bhattacharya R, Hwang JH, et al. (2020) Yamada's Handbook of Gastroenterology. (4th edition). USA: John Wiley & Sons
7. Mark Feldman, Lawrence S. Friedman LJB. (2020) Sleisenger and Fordtrans Gastrointestinal and Liver Disease- 2 Volume Set Pathophysiology, Diagnosis, Management. (11th Edition) USA: Elsevier
8. Bashankaev B, Weiss EG, Khaikin M. Constipation: Evaluation and Management. *Mo Med*. 2018;115(3):236. doi:10.3109/9781420016192-12
9. Bharucha AE, Rao SSC. An Update on Anorectal Disorders for Gastroenterologists. *Gastroenterology*. 2014;146(1):37. doi:10.1053/J.GASTRO.2013.10.062
10. Patcharatrakul T, Rao SSC. Update on the Pathophysiology and Management of Anorectal Disorders. *Gut Liver*. 2018;12(4):375. doi:10.5009/GNL17172
11. Kumar N, Kumar D. Fecal incontinence and rectal prolapse. *Indian J Gastroenterol*. 2019;38(6):465. doi:10.1007/S12664-020-01014-1
12. Camilleri M. Irritable Bowel Syndrome: Straightening the road from the Rome criteria. *Neurogastroenterol Motil*. 2020;32(11). doi:10.1111/NMO.13957
13. Ford AC, Sperber AD, Corsetti M, et al. Irritable bowel syndrome. *Lancet*. 2020 Nov 21;396(10263):1675-1688. doi: 10.1016/S0140-6736(20)31548-8. Epub 2020 Oct 10. PMID: 33049223.



## BÖLÜM 3

### Dışkıda İncelme

Celil UĞURLU<sup>1</sup>  
Mustafa Sami BOSTAN<sup>2</sup>

#### Giriş

Günde yaklaşık 2000-3000 ml sindirim sistemi içeriği ince bağırsaklardan kalın barsağa doğru geçmektedir. Bu içeriği sindirim sistemindeki görevli organların salgıları, alınan katı ve sıvı gıdalar oluşturmaktadır. Dışkı ince barsakta sıvı şeklinde olup kalın barsağa geçtiğinde sıvı emiliminin artmasıyla birlikte kıvam alır. Kalın barsakta kaldığı süre arttıkça sertleşme oranı artarak daha katı bir şekle dönüşür. Bu nedenle dışkının çekumdan anüse ulaşma süresi uzun barsakları olan kişilerde artacağı için bu kişilerin daha sert dışkılama ve daha zorlu dışkılama yapmaları beklenir. Barsak geçiş süresiyle dışkı kıvamını araştıran çalışmalarda sürenin uzadıkça dışkının sertleştiği gösterilmiştir(1).Kalın barsakta gerekli olan maddelerin emilim işleminden sonra yaklaşık 250 ml kadar dışkı barsağın son bölümü olan rektuma ulaşır. Burada biriken dışkılar dışkılama refleksinin oluşması neticesinde dışarı atılır.

Normal dışkı, sağlıklı beslenme ve normal kolon motilitesi ile desteklenen ve asgari ıkınma seviyesi ile vücuttan uzaklaştırılan 10-20 cm boyutunda pürüzsüz, kaygan ve yumuşak kıvamlı dışkı olarak tanımlanır. Bu dışkının klozete düştükten sonra yavaşça suya batması beklenir.

Dışkının görünüşüne göre barsak çalışması ve dışkılama işlevinin tahminini yapabilmek için sıklıkla görsel skalalar kullanılır. Bunlardan en yaygın olarak kullanılanı “Bristol Stool Scale” denilen görsel örneklemdir(1). Bristol Üniversitesinden Dr. Ken Heaton tarafından geliştirilmiştir. Bu skala yayınlandığı tarihten itibaren dışkı görünüşü hakkında yapılan çalışmaların birçoğunda yaygın olarak kullanılarak kabul görmüştür.

#### Bristol Dışkı Şekli Sınıflaması

Tip 1: Fındık gibi katı ve ayrık topaklar

Tip 2: Sosis şeklinde fakat topaklı

<sup>1</sup> Dr. Öğr. Üyesi, Tokat Gaziosmanpaşa Üniversitesi Tıp Fakültesi, Genel Cerrahi AD. basri\_celil@hotmail.com

<sup>2</sup> Dr. Öğr. Üyesi, Tokat Gaziosmanpaşa Üniversitesi Tıp Fakültesi, Genel Cerrahi AD. mustafasamibostan@gmail.com

pelvik organlardan kaynaklanan malign hastalıklar invazyon ya da kitle etkisi ile dışarıdan bası sonucuyla barsak lümeninde daralma ve dışkıda incelmeye sebep olabilir(18).

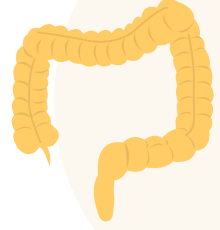
Mesane ve prostat kanserinin rektuma invazyonu ya da benign prostat hastalıklarının basısı sonucu barsak lümeninde daralma ve dışkıda incelmeye görülebilir(19).

## Sonuç

Dışkıda incelmeye birkaç günden uzun sürmesi halinde mutlaka neden olabilecek patolojiler hakkında detaylı anamnez, fizik muayene, görüntüleme ve laboratuvar tetkikleriyle hasta değerlendirilmeli ve etiyolojik faktör araştırılmalıdır. Aynı zamanda dışkıda incelmeye sebep olabilecek patolojilerden olan, hayati tehlikeye neden olabilen ve acil tedavi edilmesi gereken malign hastalıklar ve inflamatuvar barsak hastalıkları açısından dikkatli olunmalı ve kolonoskopi ile hastanın değerlendirilmesi önerilmelidir.

## Kaynaklar

- Lewis SJ, Heaton KW. Stool form scale as a useful guide to intestinal transit time. *Scand J Gastroenterol*. 1997;32(9):920-4.
- Wilcox RW (1914) The treatment of diseases. A manual of practical medicine, 4th edn. P Blackstone's Son, Philadelphia
- Bacon HE (1938) Anus, rectum, sigmoid colon, vol 2. Lippincott, Philadelphia London
- Gant SG (1923) Diseases of the rectum, anus and colon, vol 2. WB Saunders, Philadelphia & London
- Postlethwait RW (1949) Malignant tumors of the colon and rectum. *Am J Surg* 129:34-46
- Fong TV, Chuah SK, Chiou SS, Chiu KW, Hsu CC, Chiu YC, Wu KL, Chou YP, Ong GY, Changchien CS. Correlation of the morphology and size of colonic polyps with their histology. *Chang Gung Med J*. 2003;26(5):339-43.
- Thélin, Camille, and Sanjay Sikka. "Epidemiology of colorectal cancer—Incidence, lifetime risk factors statistics and temporal trends." *Screening for colorectal Cancer with colonoscopy*. London: IntechOpen Limited 2015: 61-77.
- Charlton ME, Mengeling MA, Halfdanarson TR, et al.: Evaluation of a home-based colorectal cancer screening intervention in a rural state. *J Rural Health*. 2014, 30:322-32.
- Kranthi, G., et al. "Herbal Treatment for Hemorrhoids." *Journal of Innovative Trends in Pharmaceutical Sciences* 2010;1-5. 236-244.
- Rothhaar, A. "Case Study 6: topical treatment of anal fissure." *The Diagnosis and Management of Haemorrhoidal Disease from a Global Perspective* 2010;31.1:45
- Yellu, Mahender, Ayham Deeb, and Olugbenga Olowokure. "Overview of recent trends in the management of metastatic anal cancer." *World journal of oncology* 2015;6.1: 311
- Krishnamurthy, Padmini, and Ammar Ahmad. "Benign Rectal Strictures: A Review Article." *Practical Gastroenterology* (2021):17.
- Panda, H., & Andrews, C. N.. Constipation in a 40-year-old woman. *CMAJ*, 2016;188(4), 277-278
- Crews, Nicholas R., and Matthew E. Bohm. "Complications of Inflammatory Bowel Disease: Initial Medical Management and Role of Endoscopy." *Multidisciplinary Approaches to Common Surgical Problems*. Springer, Cham, 2019. 115-122.
- Meinke, Kyle W., et al. Prototheca zopfi associated diverticulitis in an immunosuppressed host, a case presentation and literature review. *Human Pathology: Case Reports*, 2017;10: 43-45.
- Sheiman, Laura, et al. "Chronic diverticulitis: clinical, radiographic, and pathologic findings." *American Journal of Roentgenology* 2008;191.2: 522-528.
- Zhao LJ, Wang YH, Zhang JD. A case report: Rectal endometriosis mimicking rectal cancer. *Int J Surg Case Rep*. 2018;53:137-139. doi:10.1016/j.ijscr.2018.10.021
- Chedid V, Arasoghli M, Hashash JG. Obstructing Colonic Mass: A Case of Recurrent Endometrial Cancer. *Case Rep Gastrointest Med*. 2015;2015:593786. doi:10.1155/2015/593786
- Aneese, A. M., Manuballa, V., Amin, M., & Cappell, M. S. Bladder urothelial carcinoma extending to rectal mucosa and presenting with rectal bleeding. *World journal of gastrointestinal endoscopy*, 2017;9(6), 282.



## BÖLÜM 4

### Dışkıda Kan

Mustafa Gürkan HAYTAOĞLU<sup>1</sup>

#### Dışkıda Gizli Kan

##### Giriş

Kolorektal kanser taraması veya başka bir nedenle yapılan gaytada gizli kan testinin pozitif çıkmasıyla dışkıda kan olduğu tespit edilir. Gizli kan testi dışkıda gizli kan tespiti için yüksek hassasiyetli veya immünokimyasal testler ile yapılmalıdır. Fekal immünokimyasal testler yalnızca insan globinini tespit ettiğinden üst GI kanamasını tespit etmez.

##### Fekal İmmünokimyasal Testi (FİT)

FİT, dışkıdaki hemoglobini doğrudan ölçer. FİT, hastanın özel bir kapta sağladığı küçük bir dışkı örneği üzerinde gerçekleştirilir. Amerika Birleşik Devletleri'nde yıllık, bazı ülkelerde iki veya üç yılda bir olmak üzere uygulanır. FİT için sadece bir dışkı örneği gerekir. Test öncesi ilaç veya diyet kısıtlamaları gerekmez. Peroksidaz aktivitesine sahip gıdalar yanlış pozitifliğe neden olmaz. Aspirin ve diğer

nonsteroidal antiinflatuar ilaçların kesilmesine gerek yoktur. Bir gözlemsel çalışmada, düzenli aspirin kullanıcıları arasında, kullanmayanlara kıyasla FİT performansı daha iyi olduğu saptandı [1]. Başka bir çalışmada, ileri adenom veya KRK için FİT'in pozitif öngörme değerinde düzenli aspirin kullanıcıları ve kullanmayanlar arasında hiçbir fark saptanmadı [2]. Randomize bir çalışmada, FİT numunesi toplanmadan iki gün önce tek doz aspirin verildikten sonra ileri kolorektal adenomun saptanmasında, önceki aspirin kullanımı ile karşılaştırıldığında hiçbir fark bulunmadı [3].

Yalnızca nitel bir sonuç yerine nicel bir sonuç üreten bir FİT testinin kullanılması önerilir. Dışkıda kan varlığını belirlemeye yönelik bu iki yöntem kimyasal olarak farklılık gösterirken her ikisi de sonucu sayısal bir değer vermek yerine hemoglobin için pozitif veya negatif olarak bildirir [4]. Kantitatif analiz kullanan FİT, sertifikalı laboratuvarlarda standartlaştırılmış otomatik analizörler kullanılarak işlenir. Yüksek pozitif öngörme değeri

<sup>1</sup> Uzm. Dr., Denizli Devlet Hastanesi, İç Hastalıkları Kliniği, drmg85@hotmail.com



## Biyopsi veya Polipektomi Sonrası

Endoskopik biyopsi veya polipektomiye takiben kanama genellikle kendi kendini sınırlar, ancak aktif arter kanaması olarak akut meydana gelebilir. Akut kanama, altta yatan bir arterin tutulumuna veya polip sapının yetersiz pıhtılaşmasına bağlıdır. Gecikmiş kanama, muhtemelen pıhtılaşmış eskarın dökülmesine bağlı olarak, endoskopik polipektomiye takiben üç hafta gibi geç bir tarihte ortaya çıkabilir.

## Sonuç

Dışkıda gerek aşıkarak gerek gizli kan saptandığında nedene yönelik tetkikler yapılmalıdır. Kanama odağı tespit edilerek hastalığın adı konulmalıdır. Tanı konulduktan sonra yeterli ve etkin tedavi hastaya sunulmalıdır.

## Kaynaklar

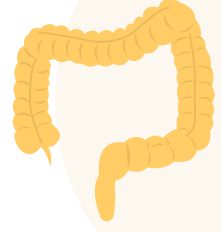
1. Brenner H, Tao S, Haug U Low-dose aspirin use and performance of immunochemical fecal occult blood tests. *JAMA*. 2010;304(22):2513.
2. Bujanda L, Lanasa A, Quintero E, Effect of aspirin and antiplatelet drugs on the outcome of the fecal immunochemical test. *Mayo Clin Proc*. 2013;88(7):683. Epub 2013 Jun 7.
3. Brenner H, Calderazzo S, Seufferlein T, et al. Effect of a Single Aspirin Dose Prior to Fecal Immunochemical Testing on Test Sensitivity for Detecting Advanced Colorectal Neoplasms: A Randomized Clinical Trial. *JAMA* 2019; 321:1686.
4. Robertson DJ, Lee JK, Boland CR, et al. Recommendations on Fecal Immunochemical Testing to Screen for Colorectal Neoplasia: A Consensus Statement by the US Multi-Society Task Force on Colorectal Cancer. *Am J Gastroenterol* 2017; 112:37.
5. Park MJ, Choi KS, Lee YK, et al. A comparison of qualitative and quantitative fecal immunochemical tests in the Korean national colorectal cancer screening program. *Scand J Gastroenterol* 2012; 47:461.
6. van Rossum LG, van Rijn AF, van Oijen MG, et al. False negative fecal occult blood tests due to delayed sample return in colorectal cancer screening. *Int J Cancer* 2009; 125:746.
7. Robertson DJ, Lee JK, Boland CR, et al. Recommendations on fecal immunochemical testing to screen for colorectal neoplasia: a consensus statement by the US

- Multi-Society Task Force on colorectal cancer. *Gastrointest Endosc* 2017; 85:2.
8. Hol L, van Leerdam ME, van Ballegooijen M, et al. Screening for colorectal cancer: randomised trial comparing guaiac-based and immunochemical faecal occult blood testing and flexible sigmoidoscopy. *Gut* 2010; 59:62.
9. Young GP, Symonds EL, Allison JE, et al. Advances in Fecal Occult Blood Tests: the FIT revolution. *Dig Dis Sci* 2015; 60:609.
10. Knudsen AB, Zauber AG, Rutter CM, et al. Estimation of Benefits, Burden, and Harms of Colorectal Cancer Screening Strategies: Modeling Study for the US Preventive Services Task Force. *JAMA* 2016; 315:2595.
11. Lee JK, Liles EG, Bent S, et al. Accuracy of fecal immunochemical tests for colorectal cancer: systematic review and meta-analysis. *Ann Intern Med* 2014; 160:171.
12. Hassan C, Giorgi Rossi P, Camilloni L, et al. Meta-analysis: adherence to colorectal cancer screening and the detection rate for advanced neoplasia, according to the type of screening test. *Aliment Pharmacol Ther* 2012; 36:929.
13. Wong MC, Ching JY, Chan VC, et al. Diagnostic Accuracy of a Qualitative Fecal Immunochemical Test Varies With Location of Neoplasia But Not Number of Specimens. *Clin Gastroenterol Hepatol* 2015; 13:1472.
14. Selby K, Jensen CD, Lee JK, et al. Influence of Varying Quantitative Fecal Immunochemical Test Positivity Thresholds on Colorectal Cancer Detection: A Community-Based Cohort Study. *Ann Intern Med* 2018; 169:439.
15. Zorzi M, Hassan C, Capodaglio G, et al. Divergent Long-Term Detection Rates of Proximal and Distal Advanced Neoplasia in Fecal Immunochemical Test Screening Programs: A Retrospective Cohort Study. *Ann Intern Med* 2018; 169:602.
16. van Roon AH, Goede SL, van Ballegooijen M, et al. Random comparison of repeated faecal immunochemical testing at different intervals for population-based colorectal cancer screening. *Gut* 2013; 62:409.
17. Levin B, Lieberman DA, McFarland B, et al. Screening and surveillance for the early detection of colorectal cancer and adenomatous polyps, 2008: a joint guideline from the American Cancer Society, the US Multi-Society Task Force on Colorectal Cancer, and the American College of Radiology. *CA Cancer J Clin* 2008; 58:130.
18. Whitlock EP, Lin JS, Liles E, et al. Screening for colorectal cancer: a targeted, updated systematic review for the U.S. Preventive Services Task Force. *Ann Intern Med* 2008; 149:638.
19. Pignone M, Campbell MK, Carr C. Meta-analysis of dietary restriction during fecal occult blood testing. *Eff Clin Pract* 2001; 4:150.
20. Jaffe RM, Kasten B, Young DS. False-negative stool occult blood tests caused by ingestion of ascorbic acid (vitamin C). *Ann Intern Med* 1975; 83:824.
21. Sawhney MS, McDougall H, Nelson DB. Fecal occult blood test in patients on low-dose aspirin, warfarin,



- clopidogrel, or non-steroidal anti-inflammatory drugs. *Dig Dis Sci* 2010; 55:1637.
22. Sox HC. Office-based testing for fecal occult blood: do only in case of emergency. *Ann Intern Med* 2005; 142:146.
  23. Duffy MJ, van Rossum LG, van Turenhout ST, et al. Use of faecal markers in screening for colorectal neoplasia: a European group on tumor markers position paper. *Int J Cancer* 2011; 128:3.
  24. Holme Ø, Bretthauer M, Fretheim A, et al. Flexible sigmoidoscopy versus faecal occult blood testing for colorectal cancer screening in asymptomatic individuals. *Cochrane Database Syst Rev* 2013; :CD009259.
  25. Shaikat A, Mongin SJ, Geisser MS, et al. Long-term mortality after screening for colorectal cancer. *N Engl J Med* 2013; 369:1106.
  26. Church TR, Ederer F, Mandel JS. Fecal occult blood screening in the Minnesota study: sensitivity of the screening test. *J Natl Cancer Inst* 1997; 89:1440.
  27. Raju GS, Gerson L, Das A, et al. American Gastroenterological Association (AGA) Institute medical position statement on obscure gastrointestinal bleeding. *Gastroenterology* 2007; 133:1694.
  28. Bull-Henry K, Al-Kawas FH. Evaluation of occult gastrointestinal bleeding. *Am Fam Physician* 2013; 87:430.
  29. Levin B, Lieberman DA, McFarland B, et al. Screening and surveillance for the early detection of colorectal cancer and adenomatous polyps, 2008: a joint guideline from the American Cancer Society, the US Multi-Society Task Force on Colorectal Cancer, and the American College of Radiology. *CA Cancer J Clin* 2008; 58:130.
  30. Bini EJ, Rajapaksa RC, Valdes MT. Is upper gastrointestinal endoscopy indicated in asymptomatic patients with a positive fecal occult blood test and negative colonoscopy? *Am J Med* 1999; 106:613.
  31. Sawhney MS, McDougall H, Nelson DB. Fecal occult blood test in patients on low-dose aspirin, warfarin, clopidogrel, or non-steroidal anti-inflammatory drugs. *Dig Dis Sci* 2010; 55:1637.
  32. Brenner H, Tao S, Haug U. Low-dose aspirin use and performance of immunochemical fecal occult blood tests. *JAMA* 2010; 304:2513.
  33. Zwas FR, Lyon DT. Occult GI bleeding in the alcoholic. *Am J Gastroenterol* 1996; 91:551.
  34. Bini EJ, Micale PL, Weinshel EH. Evaluation of the gastrointestinal tract in premenopausal women with iron deficiency anemia. *Am J Med* 1998; 105:281.
  35. Vannella L, Aloe Spiriti MA, Cozza G, et al. Benefit of concomitant gastrointestinal and gynaecological evaluation in premenopausal women with iron deficiency anaemia. *Aliment Pharmacol Ther* 2008; 28:422.
  36. Zaman A, Katon RM. Push enteroscopy for obscure gastrointestinal bleeding yields a high incidence of proximal lesions within reach of a standard endoscope. *Gastrointest Endosc* 1998; 47:372.
  37. Descamps C, Schmit A, Van Gossum A. "Missed" upper gastrointestinal tract lesions may explain "occult" bleeding. *Endoscopy* 1999; 31:452.
  38. Chak A, Cooper GS, Canto MI, et al. Enteroscopy for the initial evaluation of iron deficiency. *Gastrointest Endosc* 1998; 47:144.
  39. Lin S, Branch MS, Shetzline M. The importance of indication in the diagnostic value of push enteroscopy. *Endoscopy* 2003; 35:315.
  40. Vlachogiannakos J, Papaxoinis K, Viazis N, et al. Bleeding lesions within reach of conventional endoscopy in capsule endoscopy examinations for obscure gastrointestinal bleeding: is repeating endoscopy economically feasible? *Dig Dis Sci* 2011; 56:1763.
  41. de Leusse A, Vahedi K, Edery J, et al. Capsule endoscopy or push enteroscopy for first-line exploration of obscure gastrointestinal bleeding? *Gastroenterology* 2007; 132:855.
  42. Laine L, Sahota A, Shah A. Does capsule endoscopy improve outcomes in obscure gastrointestinal bleeding? Randomized trial versus dedicated small bowel radiography. *Gastroenterology* 2010; 138:1673.
  43. Hartmann D, Schmidt H, Bolz G, et al. A prospective two-center study comparing wireless capsule endoscopy with intraoperative enteroscopy in patients with obscure GI bleeding. *Gastrointest Endosc* 2005; 61:826.
  44. Singh A, Marshall C, Chaudhuri B, et al. Timing of video capsule endoscopy relative to overt obscure GI bleeding: implications from a retrospective study. *Gastrointest Endosc* 2013; 77:761.
  45. Kobayashi Y, Watabe H, Yamada A, et al. Impact of fecal occult blood on obscure gastrointestinal bleeding: observational study. *World J Gastroenterol* 2015; 21:326.
  46. Min YW, Kim JS, Jeon SW, et al. Long-term outcome of capsule endoscopy in obscure gastrointestinal bleeding: a nationwide analysis. *Endoscopy* 2014; 46:59.
  47. Svarta S, Segal B, Law J, et al. Diagnostic yield of repeat capsule endoscopy and the effect on subsequent patient management. *Can J Gastroenterol* 2010; 24:441.
  48. Cave DR, Fleischer DE, Leighton JA, et al. A multicenter randomized comparison of the Endocapsule and the Pillcam SB. *Gastrointest Endosc* 2008; 68:487.
  49. Shinozaki S, Yamamoto H, Yano T, et al. Long-term outcome of patients with obscure gastrointestinal bleeding investigated by double-balloon endoscopy. *Clin Gastroenterol Hepatol* 2010; 8:151.
  50. Gerson L, Kamal A. Cost-effectiveness analysis of management strategies for obscure GI bleeding. *Gastrointest Endosc* 2008; 68:920.
  51. Ress AM, Benacci JC, Sarr MG. Efficacy of intraoperative enteroscopy in diagnosis and prevention of recurrent, occult gastrointestinal bleeding. *Am J Surg* 1992; 163:94.
  52. Green J, Schlieve CR, Friedrich AK, et al. Approach to the Diagnostic Workup and Management of Small Bowel Lesions at a Tertiary Care Center. *J Gastrointest Surg* 2018; 22:1034.
  53. Wang Z, Chen JQ, Liu JL, et al. CT enterography in obscure gastrointestinal bleeding: a systematic review and meta-analysis. *J Med Imaging Radiat Oncol* 2013; 57:263.

54. Lee SS, Oh TS, Kim HJ, et al. Obscure gastrointestinal bleeding: diagnostic performance of multidetector CT enterography. *Radiology* 2011; 259:739.
55. Lin S, Suhocki PV, Ludwig KA. Gastrointestinal bleeding in adult patients with Meckel's diverticulum: the role of technetium 99m pertechnetate scan. *South Med J* 2002; 95:1338.
56. Leung WK, Ho SS, Suen BY, et al. Capsule endoscopy or angiography in patients with acute overt obscure gastrointestinal bleeding: a prospective randomized study with long-term follow-up. *Am J Gastroenterol* 2012; 107:1370.
57. Strate LL. Lower GI bleeding: epidemiology and diagnosis. *Gastroenterol Clin North Am* 2005; 34:643.
58. Boley SJ, DiBiase A, Brandt LJ. Lower intestinal bleeding in the elderly. *Am J Surg* 1979; 137:57.
59. Korkis AM, McDougall CJ. Rectal bleeding in patients less than 50 years of age. *Dig Dis Sci* 1995; 40:1520.
60. Peery AF, Barrett PR, Park D, et al. A high-fiber diet does not protect against asymptomatic diverticulosis. *Gastroenterology* 2012; 142:266.
61. Parks TG. Post-mortem studies on the colon with special reference to diverticular disease. *Proc R Soc Med* 1968; 61:932.
62. Casarella WJ, Kanter IE, Seaman WB. Right-sided colonic diverticula as a cause of acute rectal hemorrhage. *N Engl J Med* 1972; 286:450.
63. Nagata N, Niikura R, Aoki T, et al. Impact of discontinuing non-steroidal antiinflammatory drugs on long-term recurrence in colonic diverticular bleeding. *World J Gastroenterol* 2015; 21:1292.
64. Aytac E, Stocchi L, Gorgun E. Risk of recurrence and long-term outcomes after colonic diverticular bleeding. *Int J Colorectal Dis* 2014; 29:373.
65. Foutch PG, Rex DK, Lieberman DA. Prevalence and natural history of colonic angiodysplasia among healthy asymptomatic people. *Am J Gastroenterol* 1995; 90:564.
66. Diggs NG, Holub JL, Lieberman DA, et al. Factors that contribute to blood loss in patients with colonic angiodysplasia from a population-based study. *Clin Gastroenterol Hepatol* 2011; 9:415.
67. Chavalitdhamrong D, Jensen DM, Kovacs TO, et al. Ischemic colitis as a cause of severe hematochezia: risk factors and outcomes compared with other colon diagnoses. *Gastrointest Endosc* 2011; 74:852.
68. Macrae FA, St John DJ. Relationship between patterns of bleeding and Hemoccult sensitivity in patients with colorectal cancers or adenomas. *Gastroenterology* 1982; 82:891.



## BÖLÜM 5

### Dışkılama Güçlüğü

Berk BAŞ<sup>1</sup>

#### Giriş

Dışkılama güçlüğü son dönemlerde yaygın kullanılan ismiyle dissinerjik defekasyon oldukça sık karşılaşılan bir sağlık problemidir kronik kabızlığı olanların hastaların yarısını etkiler (1). Bu edinilmiş davranışsal bozukluk pelvik ve karın kaslarının dışkıyı boşaltmak için koordine olmamasından kaynaklanır. Ayrıntılı bir öykü, olası dışkı günlükleri ve dikkatli bir dijital rektal muayene hastalığın tanısında önemli yer tutmaktadır. Anorektal fizyoloji testleri ve balon çıkarma testi tanı için gereklidir. Yüksek çözünürlüklü manometri ve manyetik rezonans defekografi gibi daha yeni teknikler tanı konulması ihtimalini arttırmaktadır. Son zamanlarda, randomize kontrollü çalışmalar, biofeedback tedavisinin hem kısa hem de uzun vadede yan etki olmaksızın laksatiflerden ve diğer modalitelerden daha etkili olduğunu göstermiştir (2).

Günümüzde, pelvik taban disfonksiyonunun kabızlığı ve dışkılamada zorluğa neden

olabileceği giderek daha fazla kabul edilmektedir. Preston ve Lennard-Jones ilk olarak kabızlığı olan hastalarda dışkılama girişimi sırasında paradoksal anal kasılma ilişkisini tanımlamış ve “anismus” terimini kullanmıştır (3). Daha sonra bu antite farklı şekillerde tanımlanmıştır. Pelvik taban, dışkılama, işeme ve cinsel işlev olmak üzere üç önemli işlevi yerine getiren karmaşık bir kas aygıtıdır. Pelvik tabanı içeren terimler, bu sorunun tüm pelvik tabanı etkilediği anlamına gelir, ancak kabız hastalar nadiren cinsel veya üriner semptomlar bildirirler.(4)

#### Epidemiyoloji

Toplumda kronik kabızlığın görülme sıklığı %11 ile %18 arasında değişmektedir (5). Kalıcı kabızlığı olan hastalar, kalıcı olmayan kabızlığı olanlara göre daha fazla müşil kullanımına, daha sık doktor ziyaretlerine ve daha fazla somatik semptomlara sahiptir (6). Kabızlık kadınlarda daha sık görülür (6). Kabızlığın

<sup>1</sup> Uzm. Dr., 19 Mayıs Üniversitesi Tıp Fakültesi, İç Hastalıkları, berkcorn@gmail.com

## Tedavi

Tedavi, hastanın semptomları, altta yatan patofizyoloji, yaş, komorbid durumlar, hastanın endişeleri ve beklentileri dikkate alınarak her bireye özel olmalıdır. Dissinerjik dışkılama tedavisi 1 kabızlık için standart tedavi, 2 biofeedback tedavi ve 3 botulinum toksin enjeksiyonu, miyektomi veya ileostomi dahil diğer önlemlerden oluşur (23).

Bu ayrıntılı bir klinik değerlendirmeden ve kabızlığa neden olan ilaçlardan kaçınma, yeterli lif (günde 25 g'a kadar) ve sıvı alımı ve düzenli egzersiz gibi bir arada var olan sorunların düzeltilmesini içermelidir. Bunu destekleyecek sınırlı kanıt olmasına rağmen, bu yaşam tarzı değişiklikleri faydalı olabilir (24).

Hastalara zamanlanmış tuvalet eğitimi ve etkili ıkınma yöntemleri hakkında talimat verilmelidir. Zamanlı tuvalet eğitimi, hastayı günde en az iki kez, genellikle yemeklerden 30 dakika sonra bağırsak hareketi yapmaya çalışmak için eğitmeyi içerir. Dışkılama girişimi sırasında, maksimum ıkınma çabalarının %50-70'i oranında itmeleri ve 5 dakikadan fazla ıkınmamaları talimatı verilmelidir. Dışkı sıkışmasının her ne pahasına olursa olsun önlenmesi gerektiğini vurgulamak önemlidir (25).

Lif, kolonik geçişi hızlandırır ve sıvıyı kolonik lümenine çekerek veya fermentasyonu kolaylaştırarak ve bağırsak mikrobiyotasını veya epitel geçirgenliğini etkileyerek dışkıyı toplar (25).

Hastalara lif alırken yeterli su alımını önermek ve onları şişkinlik, gaz ve karın rahatsızlığı gibi yan etkiler hakkında bilgilendirmek önemlidir. Fekal impaksiyonu olan veya yatağa bağlı veya sıvı kısıtlaması gerektiren hastalara lif takviyesi yapılmamalıdır (25).

Bağırsak sekretagoları ve serotonerjik en-

terokinetik ajanlar gibi laksatifler ve daha yeni ilaçlar, dissinerjik defekasyonu olan hastalarda sistematik olarak değerlendirilmemiştir, ancak etkili olabilirler ve özellikle yavaş kolonik geçişi olan hastalarda biofeedback tedavisi ile birlikte yardımcı tedavi olarak kullanılabilirler (26).

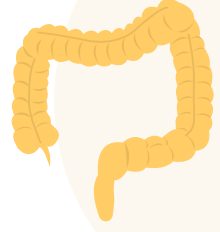
Biofeedback tedavisi, dissinerjik dışkılama tedavisinin temel dayanağıdır. Enstrüman temelli bir "edimsel koşullandırma" tekniğidir. Amaçlar 1 boşaltma sırasında karın ve pelvik taban kaslarının uyumsuzluğunu veya uyumsuzluğunu düzeltmek ve 2 rektal duyu bozukluğu olan hastalarda rektal dolun algısını iyileştirmektir (26).

Aşama I: Değerlendirme/eğitim
Semptom değerlendirmesi (görsel analog skala), dışkı günlüğü
Dışkılamanın fizyolojisini ve dissinerjik dışkılamanın patofizyolojisini açıklar
Diyafragmatik solunum egzersizleri
Sürekli tuvalet eğitimi
Faz II: Biofeedback tedavisinin aktif fazı
Görsel/işitsel/sözlü geribildirim teknikleri
1-2 hafta arayla 30-60 dakika 4-6 seans
Ev cihazları
Aşama III: Güçlendirme
- 6. hafta, 3., 6. ve 12. aylarda

## Kaynaklar

1. Rao, SS (2008). Dyssynergic defecation and biofeedback therapy. *Gastroenterol Clin North Am.* 37, 569-586.
2. Whitehead, WE, Wald, A, Diamant, NE, Enck, P, Pemberton, JH, and Rao, SS (1999). Functional disorders of the anus and rectum. *Gut.* 45, II55-II59.
3. Preston, DM, and Lennard-Jones, JE (1985). Anismus in chronic constipation. *Dig Dis Sci.* 30, 413-418.
4. Rao SS, Tuteja AK, Vellema T, Kempf J, Stessman M. Dyssynergic defecation: demographics, symptoms, stool patterns, and quality of life. *J Clin Gastroenterol.* 2004;38:680-685. doi: 10.1097/01.mcg.0000135929.78074.8c.
5. Soares, NC, and Ford, AC (2011). Prevalence of, and risk factors for, chronic idiopathic constipation in the

- community: systematic review and meta-analysis. *Am J Gastroenterol.* 106, 1582-1591.
6. Sonnenberg, A, and Koch, TR (1989). Physician visits in the United States for constipation: 1958 to 1986. *Dig Dis Sci.* 34, 606-611.
  7. Patcharatrakul, T, and Gonlachanvit, S (2011). Outcome of biofeedback therapy in dyssynergic defecation patients with and without irritable bowel syndrome. *J Clin Gastroenterol.* 45, 593-598.
  8. Choung, RS, Rey, E, and Richard Locke, G (2016). Chronic constipation and co-morbidities: A prospective population-based nested case-control study. *United European Gastroenterol J.* 4, 142-151.
  9. Sonnenberg, A, and Koch, TR (1989). Physician visits in the United States for constipation: 1958 to 1986. *Dig Dis Sci.* 34, 606-611.
  10. Rao, SS, Tuteja, AK, Vellema, T, Kempf, J, and Stessman, M (2004). Dyssynergic defecation: demographics, symptoms, stool patterns, and quality of life. *J Clin Gastroenterol.* 38, 680-685.
  11. Rao, SS, Seaton, K, and Miller, MJ (2007). Psychological profiles and quality of life differ between patients with dyssynergia and those with slow transit constipation. *J Psychosom Res.* 63, 441-449.
  12. Glia, A, Lindberg, G, Nilsson, LH, Mihocsa, L, and Akerlund, JE (1999). Clinical value of symptom assessment in patients with constipation. *Dis Colon Rectum.* 42, 1401-1408.
  13. Suttor, VP, Prott, GM, Hansen, RD, Kellow, JE, and Malcolm, A (2010). Evidence for pelvic floor dyssynergia in patients with irritable bowel syndrome. *Dis Colon Rectum.* 53, 156-160.
  14. Rao, SS, Mudipalli, RS, Stessman, M, and Zimmerman, B (2004). Investigation of the utility of colorectal function tests and Rome II criteria in dyssynergic defecation (Anismus). *Neurogastroenterol Motil.* 16, 589-596.
  15. Rao, SS, Tuteja, AK, Vellema, T, Kempf, J, and Stessman, M (2004). Dyssynergic defecation: demographics, symptoms, stool patterns, and quality of life. *J Clin Gastroenterol.* 38, 680-685.
  16. Wong, RK, Drossman, DA, and Bharucha, AE (2012). The digital rectal examination: a multicenter survey of physicians' and students' perceptions and practice patterns. *Am J Gastroenterol.* 107, 1157-1163.
  17. Tantiplachiva, K, Rao, P, Attaluri, A, and Rao, SS (2010). Digital rectal examination is a useful tool for identifying patients with dyssynergia. *Clin Gastroenterol Hepatol.* 8, 955-960.
  18. Heinrich, H, Fruehauf, H, and Sauter, M (2013). The effect of standard compared to enhanced instruction and verbal feedback on anorectal manometry measurements. *Neurogastroenterol Motil.* 25, Array-237.
  19. Remes-Troche, JM, and Rao, SS (2006). Diagnostic testing in patients with chronic constipation. *Curr Gastroenterol Rep.* 8, 416-424.
  20. Savoye-Collet, C, Koning, E, and Dacher, JN (2008). Radiologic evaluation of pelvic floor disorders. *Gastroenterol Clin North Am.* 37, 553-567.
  21. Rao, SS, Coss-Adame, E, Valestin, J, and Mysore, K (2012). Evaluation of constipation in older adults: radioopaque markers (ROMs) versus wireless motility capsule (WMC). *Arch Gerontol Geriatr.* 55, 289-294.
  22. Podzemny, V, Pescatori, LC, and Pescatori, M (2015). Management of obstructed defecation. *World J Gastroenterol.* 21, 1053-1060.
  23. Miller-Lissner, SA, Kamm, MA, Scarpignato, C, and Wald, A (2005). Myths and misconceptions about chronic constipation. *Am J Gastroenterol.* 100, 232-242.
  24. Patcharatrakul, T, Valestin, J, Schmeltz, A, Schulze, K, and Rao, SS (2016). Factors that predict outcome of biofeedback therapy in constipation with dyssynergic defecation (DD). *Gastroenterology.*
  25. Rao, SS, Benninga, MA, Bharucha, AE, Chiarioni, G, Di Lorenzo, C, and Whitehead, WE (2015). ANMS-ESNM position paper and consensus guidelines on biofeedback therapy for anorectal disorders. *Neurogastroenterol Motil.* 27, 594-609.
  26. Rao, SS, Erdogan, A, Coss-Adame, E, Valestin, J, and Mattos, ML (2013). Rectal hyposensitivity: randomized controlled trial of barostat vs. syringe-assisted sensory training. *Gastroenterology.* 144, S363.



## BÖLÜM 6

### Dışkının Tam Boşalmaması

Ozan Utku ÖZTÜRK<sup>1</sup>

Dışkının tam boşalmaması ya da defekasyon sonrası rektumda dışkı kalması hastaların polikliniklere başvurmasına sebep olabilen önemli bir defekasyon problemidir (1). Bu durum hastaların yaşam kaliteleri üzerinde çok büyük olumsuz etkiler yaratarak hastalarda anksiyete, depresyon ve sosyal fobiye neden olabilir (2). Etkilenen bireylerin iş ve sosyal faaliyetlerden kaçınabileceği düşünüldüğünde bu semptomu olan hastaların kapsamlı değerlendirilip tedavi edilmesi hastalar için son derece önemlidir.

Sağlıklı bir defekasyon süreci, viseral ve somatik fonksiyonların kompleks ve multifaktöriyel mekanizmalarla eşgüdüm içinde olması ile sürdürülür. Bu süreç santral sinir sisteminin kontrolü altında olsa da; beyin, spinal kord, enterik sinirler, kolon, rektum ve pelvik taban kaslarının tam ve sağlıklı işleyişine bağlıdır. Defekasyon refleksi için gerekli uyarı rektumun gerilmesiyle oluşur. Refleksin rektum ve anal sfinkterlerde meydana getirdiği basınç değişiklikleri medulla spinalisin sak-

ral segmentleri ile ilgilidir. Rektumda genelde dışkılama harici gaita bulunmaz. Sigmoid kolondan rektuma geçişteki açılı sfinkter benzeri işlev görerek dışkının rektuma geçişini engeller. Sigmoid kolonun peristaltizmi ile dışkı rektuma ilerletilir ve rektumdaki basınç myenterik pleksustaki reflekslerle sigmoid kolon ve rektumda dışkılamayı sağlayacak peristaltik hareketleri tetikler. Dışkı ve gazın kontrolü dış sfinkter ve puborektal kasın istemli kasılmasına bağlı anorektal açıdaki değişiklik ile sağlanır. Uygun zamanda defekasyon refleksi rektal içeriğin dışarı atılma sürecini başlatarak karın kaslarının kasılmasına, pelvik tabanın gevşeyerek anorektal açının değişmesine daha sonra kanalın açılarak dışkı geçişine izin verilmesini sağlar (3). Bu kompleks mekanizmaların herhangi bir aşamasındaki patoloji defekasyon problemlerine neden olabilir. Hastalar çoğu zaman bu durumu kabızlık olarak ifade etse de kabızlık; birçok semptomu içerisinde bulunduran geniş bir tanıdır.

<sup>1</sup> Uzm. Dr., Kilis Devlet Hastanesi, Genel Cerrahi Kliniği, ozanutkuozturk@gmail.com



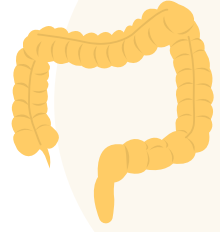**Tablo 2. Dışkıının tam boşalamamasına neden olabilecek durumlar**

1) Rektumun gaita ile dolma hissindeki patolojiler a) İdiyopatik megarektum ya da megakolon b) Rektumda duyarlılığın kaybolması (travma, geçirilmiş cerrahi vb) c) Yaşlılık
2) Fonksiyonel tıkanıklık nedenleri a) Anal sfinkterlerin inhibisyon kusuru i) Hirschprung hastalığı b) Pelvik taban kaslarının yetersiz gevşemesi i) Paradoksik puborektal kontraksiyon ii) Santral sinir sistemi patolojileri
3) Mekanik tıkanıklık nedenleri a) Rektal intususepsiyon b) Enterosel c) Sigmoidosel
4) Dışkılamada yetersiz çıkım kuvveti oluşturan durumlar a) Rektosel b) Rektal prolapsus c) Perineal herni d) Soliter rektal ülser e) Anal fissür f) Anal striktür g) Tromboze hemoroid
5) Psikiyatrik hastalıklar a) Anksiyete bozukluğu b) Depresyon c) Fobi d) Obsesif kompulsif bozukluk e) Yeme bozuklukları

Dışkıının boşalamamasının da içerisinde bulunduğu defekasyon patolojilerine bağlı semptomlar hastaların yaşam kalitesi üzerinde ciddi olumsuz etkiler oluşturabilir. Bu hasta grubu titizlikle incelenmeli, ayrıntılı anamnez, fizik muayene, laboratuvar testleri ve gerekirse sinedefekografi, anorektal manometre, endoanal ultrason, kolonik transit zamanı, elektromiyografi, pelvik MRG gibi ileri incelemelerle ayırıcı tanı yapılmalıdır.

## Kaynaklar

- Johnson, Egil, et al. "Resection rectopexy for internal rectal intussusception reduces constipation and incomplete evacuation of stool." *The European Journal of surgery. Supplement.:= Acta chirurgica. Supplement* 588 (2003): 51-56.
- Rao, Satish SC, et al. "Dyssynergic defecation: demographics, symptoms, stool patterns, and quality of life." *Journal of clinical gastroenterology* 38.8 (2004): 680-685.
- Palit, Somnath, et al. "The physiology of human defecation." *Digestive diseases and sciences* 57.6 (2012): 1445-1464.
- Johanson, J. F., and J. Kralstein. "Chronic constipation: a survey of the patient perspective." *Alimentary pharmacology & therapeutics* 25.5 (2007): 599-608.
2. Bharucha AE, Pemberton JH, et al. American Gastroenterological Association technical review on constipation. *Am Gastroenterol Assoc Gastroenterol*. 2013;144:218-38.
- Sobrado, Carlos Walter, et al. "Diagnosis and treatment of constipation: a clinical update based on the Rome IV criteria." *Journal of Coloproctology (Rio de Janeiro)* 38 (2018): 137-144.
- Dimidi, Eirini, et al. "Perceptions of constipation among the general public and people with constipation differ strikingly from those of general and specialist doctors and the Rome IV criteria." *Official journal of the American College of Gastroenterology| ACG* 114.7 (2019): 1116-1129.
- , Nicholas J., et al. "Functional constipation and outlet delay: a population-based study." *Gastroenterology* 105.3 (1993): 781-790.
- Podzemny, Vlasta, et al. "Management of obstructed defecation." *World journal of gastroenterology: WJG* 21.4 (2015): 1053
- Cosentino, Maria, et al. "Defaecography and colonic transit time for the evaluation of female patients with obstructed defaecation." *La radiologia medica* 119.11 (2014): 813-819.
- Rao, Satish SC, et al. "Diagnosis and treatment of dyssynergic defecation." *Journal of neurogastroenterology and motility* 22.3 (2016): 423.
- Kelvin, Frederick M., D. D. Maglinte, et al. "Evacuation proctography (defecography): an aid to the investigation of pelvic floor disorders." *Obstetrics and gynecology* 83.2 (1994): 307-314.
- Lehur, Paul A., et al. "Outcomes of stapled transanal rectal resection vs. biofeedback for the treatment of outlet obstruction associated with rectal intussusception and rectocele: a multicenter, randomized, controlled trial." *Diseases of the colon & rectum* 51.11 (2008): 1611-1618.
- Ellerkmann, R. Mark, et al. "Management of obstructive voiding dysfunction." *Drugs Today (Barc)* 39.7 (2003): 513-540.
- Tantiplachiva, Kasaya, et al. "Digital rectal examination is a useful tool for identifying patients with dyssynergia." *Clinical Gastroenterology and Hepatology* 8.11 (2010): 955-960.
- Alabaz, Ö.(2011).*Pelvik Taban Hastalıkları*.Bülent Menteş (Ed.), *Anorektal Bölgenin Selim Hastalıkları* içinde (s 165 – 183). Ankara :TKRCD yayınları



## BÖLÜM 7

# Fekal İnkontinans

Uğur Kahan ÖZTÜRK<sup>1</sup>

Yaşam kalitesine çok büyük etkisi mevcut olan dışkılamayı tutabilme yeteneğini gözden kaçırmamak gerekir. Gerek sosyo-kültürel faktörler, gerek kişisel utanç hissi, gerek ise ileri yaş veya gerileyen ileri bilişsel işlevler ile bu durumun doğal olarak ortaya çıkabileceği şeklinde akla yakınlaştırma ve daha birçok sebeple ilgili şikâyet çoğu zaman hastalar tarafından tarafımıza iletilmemekte, bir nevi “ısrarla sorulmadan öğrenilemeyen şikâyetler” grubuna dahil olmaktadır (1). Bu sebeple prevelansın net olarak ortaya konulamamasına rağmen tüm dünyada insanların %7-%15’inin bu şikâyetten muzdarip olduğu düşünülmektedir (2).

Fekal inkontinansın gerçek anlamda bir tanı değil, diğer tanıların sonucunda ortaya çıkan bir şikâyet olduğunu, hasta bağımlı özelliklerden yüksek seviyede etkilendiğini ve verilebilecek tedavilerin hastaya göre yüksek oranda değişebileceğini akılda tutmak gereklidir. Kitabın bu bölümü; iş bu duruma karşın,

elimizdeki verileri olabildiğince sistematikleştirerek bu şikâyetin tanımlanması, sınıflandırılması ve mevcut tedavi yöntemlerine ayrılmıştır.

### Tanım

Fekal inkontinans; 4 yaşından büyük bireylerde, en az bir ay süren, tekrarlayan, istemsiz, sıvı veya katı fekal materyal deşarjı olarak tanımlanır (3). Genel olarak ileri yaş ve kadınlarda daha sık görülür ancak erkeklerde de azımsanamayacak sayıda görüldüğü unutulmamalıdır.

Şikâyetlerin şekline göre bu hastalık; pasif inkontinans, zorlu inkontinans ve fekal sızıntı olmak üzere üçe ayrılır.

Pasif inkontinans, dışkılama ihtiyacı veya hissi olmadan istemsiz fekal deşarjı ifade eder. Zorlu inkontinans ise dışkılama hissi mevcuttur ancak tüm çabalara rağmen deşarja

<sup>1</sup> Uzm. Dr., Aksaray Eğitim ve Araştırma Hastanesi, Genel Cerrahi Kliniği, Dr.ugurkahanozturk@hotmail.com



Kegel egzersizleri ve fizik tedavi bu hastalarda yararlı olabilir. (12)

Medikal yaklaşım ile başarılı olunamayan hastalarda cerrahi seçenekler devreye girer. Cerrahi olarak ilk önce bariz yapısal bozukluklar tedavi edilmelidir. Fistüller, prolapsus ve tümör gibi yapısal anomaliler ortadan kaldırıldıktan sonra inkontinans devam etmekte ise yine hastaya göre inkontinansa özel cerrahi teknikler gözden geçirilebilir.

Sfinkter defektlerinde en sık kullanılan yöntem üst üste sfinkteroplastidir. Defekt yine hastanın kendi sfinkteri ile kapatılır, defektli ağızlar birinin üzerine çekilerek dikilir. (4,5)

Sfinkterde anatomik olarak anlamlı defekt izlenemeyen ancak fonksiyonel defekt mevcut hastalarda sakral sinir stimülizasyonu, radyo frekans enerji uygulaması ve sfinktere hacim arttırıcı ajan enjeksiyonu uygulanabilir. (5,13)

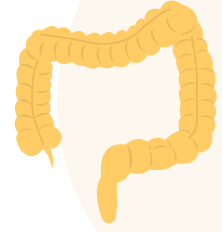
Daha radikal tedavilerde sfinkter protez replasmanları, gracilis kası flepleri veya pelvik askı implantasyonları düşünülebilir.

Pelvik alan gaita ile enfekte durumda kaldığında enfeksiyöz patolojilere oldukça açık hale gelir. Hasta kliniğine göre bu enfeksiyöz durumlar basit bir sellülit atağından Fournier gangrenine kadar ilerleyebileceğinden tüm bu yaklaşımlara rağmen çözümlenemeyen vakalarda diversiyon kolostomileri akla gelmelidir.

Çok nadiren, bazı hastalarda yıkama amaçlı çekostomi veya appendisostomi açılıp buradan içeri uzatılan katater yıkama amaçlı kullanılabilir. Bu yöntem Malone antegrade enema olarak adlandırılır ve kolon yıkanarak boşaltıldığından diversiyon stomalarının yerine düşünülebilir. (5)

## Kaynaklar

1. Brown HW, Guan W, Schmuhl NB, et al. If we don't ask, they won't tell: Screening for urinary and fecal incontinence by primary care providers. *J Am Board Fam Med.* 2018; 31(5):774–782.
2. Bharucha AE, Dunivan G, Goode PS, et al. Epidemiology, pathophysiology, and classification of fecal incontinence: state of the science summary for the National Institute of Diabetes and Digestive and Kidney Diseases (NIDDK) workshop. *Am J Gastroenterol.* 2015; 110:127–36.
3. Alavi, K., Chan, S., Wise, P. et al. Fecal Incontinence: Etiology, Diagnosis, and Management. *J Gastrointest Surg.* 2015;19: 1910–1921.
4. Rao SS. Diagnosis and management of fecal incontinence. American College of Gastroenterology Practice Parameters Committee. *Am J Gastroenterol.* 2004; 99:1585–1604
5. Saldana Ruiz N, Kaiser AM. Fecal incontinence - Challenges and solutions. *World J Gastroenterol.* 2017;23(1):11-24.
6. Kaiser AM. McGraw-Hill Manual: Colorectal Surgery. 2009.
7. Kaiser AM, Ortega AE. Anorectal anatomy. *Surg Clin North Am.* 2002; 82:1125–1138, v.
8. Zar S, Benson MJ, Kumar D. Rectal afferent hypersensitivity and compliance in irritable bowel syndrome: differences between diarrhoea-predominant and constipation predominant subgroups. *Eur J Gastroenterol Hepatol.* 2006; 18:151–158.
9. Zutshi M, Salcedo L, Hammel J, Hull T. Anal physiology testing in fecal incontinence: is it of any value? *Int J Colorectal Dis.* 2010; 25:277–282.
10. Pehl C, Seidl H, Scalercio N, Gundling F, Schmidt T, Schepp W, Labermeyer S. Accuracy of anorectal manometry in patients with fecal incontinence. *Digestion.* 2012; 86:78–85.
11. Santoro GA, Eitan BZ, Pryde A, Bartolo DC. Open study of low-dose amitriptyline in the treatment of patients with idiopathic fecal incontinence. *Dis Colon Rectum.* 2000; 43:1676–1681; discussion 1681-1682.
12. Norton C, Cody JD. Biofeedback and/or sphincter exercises for the treatment of faecal incontinence in adults. *Cochrane Database Syst Rev.* 2012;(7):CD002111.
13. Luo C, Samaranayake CB, Plank LD, Bissett IP. Systematic review on the efficacy and safety of injectable bulking agents for passive faecal incontinence. *Colorectal Dis.* 2010; 12:296–303.



## BÖLÜM 8

# Gebelik ve Sindirim Sistemi

Ömer KÜÇÜKDEMİRCİ<sup>1</sup>

### Giriş

Gebelik tüm sistemlerde olduğu gibi gastrointestinal kanal da etkileyen bir takım fizyolojik değişikliklere sebep olmaktadır. Gebelikte gastrointestinal sistemin (GİS) sekresyon ve absorpsiyon kapasitesi hemen çok az değişmekle birlikte gebelikte semptomlara ve bulgulara yol açan asıl etmen GİS motilitesinin hormon -özellikle progesteron- etkisi altında değişikliğe uğramasıdır. Devamlı artan progesterona ek olarak mekanik olarak genişleyen rahmin çekumu itmesi venöz basınçtaki artış, kolon ve rektum üzerinde uterusun baskısı ve diafragmatik hiatustaki genişleme gibi mekanik etkiler de GİS fonksiyonları ve motilitesini etkilemektedir(1).

### Üst Gastrointestinal Kanal

Gastrointestinal kanalın ilk bölgesi olan orofarenks mukozası hormonal değişikliklere duyarlıdır pek çok değişikliğin etyogenitesi

net bilinmemekle birlikte gebelerde, tad duygusunda değişiklikler, dış eti hipertrofisi, dış eti mukozasında gebeliğin erken dönemlerinde gelişen gebeliğin pyojenik granulumu gelişebilir, bu nadir olayların dışında gebelik insidansı bazı kaynaklarda %30 a kadar ulaşan aşırı tükürük salınması 'ptyalizm' gebelikte en rahatsız edici orofarengal bulgu olabilir. Ptyalizm gebelerde genellikle ilk trimesterde gelişip etkilenen bireylerde tükürük salgısı 1-2 lt ye ulaşabilmektedir, bulgu genellikle ikinci trimesterde kaybolmakla birlikte doğuma kadar süren vakalar da bildirilmiştir(2,3).

Gebelikte gastrointestinal sistemin en sık yakınılan bulgusu şüphesiz gebelik reflüsüdür, gebelik sırasında alt özofagus sfinkter tonusunu olumsuz etkileyen hem mekanik hem de intrinsik faktörler içerir. Alt özofagus sfinkter basıncı tüm trimesterlerde normalin alt sınırındadır ve ancak doğum sonrasında normal değerine döner(4,5). Gebelikte hem alt özofageal sfinkter basıncı azalır hem de sfinkterin adaptif yanıtları hormonal sebeplerden dolayı inhibe olmuştur (5). Östrojen ve progesteron

<sup>1</sup> Uzm. Dr. 19 Mayıs Üniversitesi Gastroenteroloji, om.uk.tr@gmail.com

ni kanıtlamış ilaçların çoğu (örneğin PPI'lar) gebelikte de mükemmel başarı göstermektedir. İlaçların bilinen yan etkilerinin dışında fetüs üzerinde nadiren gelişen etkiler de göz ardı edilmemelidir, özellikle organogenezin gerçekleştiği ilk trimesterde mümkünse hayat tarzı değişiklikleri ile sonuca ulaşılmaya çalışılmalıdır.

Tabloda gebelikte kullanılabilen bazı gastrointestinal sistem ilaçlar ve önceki sınıflamaya göre gebelik kategorileri

## Sonuç

Yukarıda gebelikte gastrointestinal kanalda meydana gelen değişiklikler ve bu fizyolojik değişikliklerle gelişen fizyopatolojilerden söz edilmiştir, özetle meydana gelen bu değişiklikler gebelerdeki hormonal değişiklikler ve fetusun mekanik basısına sekonder gelişmektedir, çoğu semptom gebelik sonlanmasından bir iki hafta içerisinde normale dönmektedir. Gebelikte gastrointestinal sistem tedavileri

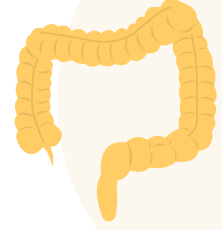
genellikle semptom bazlıdır ve nadiren tedavi edici özellik gösterir. Hastalara özellikle yaşam tarzı değişiklikleri önerilmeli, bununla sonuç alınmazsa gebelik kategorisine göre A ve B grup ilaçlar öncelikle seçilmeli son seçenek olarak da risk paylaşımı yapılarak C grup ilaçlara geçilmelidir.

## Kaynaklar

1. Mızrak Şahin B. Investigation of factors associated with nausea and vomiting in pregnant women. J Health Sci Med / JHSM. 2021; 4(4): 457-461.
2. Thaxter Nesbeth KA, Samuels LA, Nicholson Daley C, et al. Ptyalism in pregnancy - a review of epidemiology and practices. Eur J Obstet Gynecol Reprod Biol. 2016 Mar;198:47-49. doi: 10.1016/j.ejogrb.2015.12.022. Epub 2015 Dec 30. PMID: 26785128.
3. Freeman JJ, Altieri RH, Baptiste HJ, et al. Evaluation and management of sialorrhea of pregnancy with concomitant hyperemesis. J Natl Med Assoc. 1994 Sep;86(9):704-8. PMID: 7966435; PMCID: PMC2607586.
4. Fisher RS, Roberts GS, Grabowski CJ, et al. Altered lower esophageal sphincter function during early pregnancy. Gastroenterology. 1978 Jun;74(6):1233-7. PMID: 648814.

İlaçlar	Gebelik kategorisi	Endikasyon	Grup
Dimenhydrinate, diphenhydramine	B	Bulantı kusma	antihistaminik
Metoklorpamid	B	Bulantı, kusma	benzamid
Ondansetron	B	Bulantı, kusma	Serotonin antagonisti
Kalsiyum karbonat/magnezyum Karbonat	B	Pyrozis	antacid
Sukralfat, Aljinat	B	Pyrozis	Mukozal bariyer
Pantoprazole, lansoprazol, Esomeprazole, rabeprazole	B	Pyrozis	PPI
Omeprazole			
Loperamide	B	Diyare	Antidiyaretik
Atropine/diphenoxylate (Lomotil)	B	Diyare	Antidiyaretik
Metilselüloz, polikarbofil, senna,	C	Kabızlık	Laksatif
Lactulose	B	Kabızlık	Osmotik laksatif
Ruksogenin	C	Hemoroid	Antispazmodik
Trimobutine	C	Hemoroid	Venotonik
Lidokaine (lokal)	B	Hemoroid	Lokal anestezi

5. Matthews A, Haas DM, O'Mathúna DP, et al. Interventions for nausea and vomiting in early pregnancy. *Cochrane Database Syst Rev.* 2015 Sep 8;2015(9):CD007575. doi: 10.1002/14651858.CD007575.pub4. PMID: 26348534; PMCID: PMC7196889.
6. Van Thiel DH, Gavaler JS, Stremple J. Lower esophageal sphincter pressure in women using sequential oral contraceptives. *Gastroenterology.* 1976 Aug;71(2):232-4. PMID: 939383.
7. Whitehead EM, Smith M, Dean Y, et al. An evaluation of gastric emptying times in pregnancy and the puerperium. *Anaesthesia.* 1993 Jan;48(1):53-7. doi: 10.1111/j.1365-2044.1993.tb06793.x. PMID: 8434749.
8. Singata M, Tranmer J, Gyte GM. Restricting oral fluid and food intake during labour. *Cochrane Database Syst Rev.* 2013;2013(8):CD003930. Published 2013 Aug 22. doi:10.1002/14651858.CD003930.pub3
9. Burdett K, Reek C. Adaptation of the small intestine during pregnancy and lactation in the rat. *Biochem J.* 1979 Nov 15;184(2):245-51. doi: 10.1042/bj1840245. PMID: 534527; PMCID: PMC1161758.
10. Brown J, Robertson J, Gallagher N. Humoral regulation of vitamin B12 absorption by pregnant mouse small intestine. *Gastroenterology.* 1977 May;72(5 Pt 1):881-8. PMID: 849818.
11. Rogne T, Tielemans MJ, Chong MF, et al. Associations of Maternal Vitamin B12 Concentration in Pregnancy With the Risks of Preterm Birth and Low Birth Weight: A Systematic Review and Meta-Analysis of Individual Participant Data. *Am J Epidemiol.* 2017;185(3):212-223. doi:10.1093/aje/kww212
12. Bradley CS, Kennedy CM, Turcea AM, et al. Constipation in pregnancy: prevalence, symptoms, and risk factors. *Obstet Gynecol.* 2007 Dec;110(6):1351-7. doi: 10.1097/01.AOG.0000295723.94624.b1. PMID: 18055731.
13. Kuronen M, Hantunen S, Alanne L, et al. Pregnancy, puerperium and perinatal constipation - an observational hybrid survey on pregnant and postpartum women and their age-matched non-pregnant controls. *BJOG.* 2021 May;128(6):1057-1064. doi: 10.1111/1471-0528.16559. Epub 2020 Oct 25. PMID: 33030260.
14. Lawson M, Kern F Jr, Everson GT. Gastrointestinal transit time in human pregnancy: prolongation in the second and third trimesters followed by postpartum normalization. *Gastroenterology.* 1985 Nov;89(5):996-9. doi: 10.1016/0016-5085(85)90199-4. PMID: 4043680.
15. Ryan JP, Bhojwani A. Colonic transit in rats: effect of ovariectomy, sex steroid hormones, and pregnancy. *Am J Physiol.* 1986 Jul;251(1 Pt 1):G46-50. doi: 10.1152/ajpgi.1986.251.1.G46. PMID: 3728676.
16. Kumar D. In vitro inhibitory effect of progesterone on extrauterine human smooth muscle. *Obstet Gynecol.* 1962; 84:1300.
17. Christofides ND, Ghatei MA, Bloom SR, et al. Decreased plasma motilin concentrations in pregnancy. *Br Med J (Clin Res Ed).* 1982 Nov 20;285(6353):1453-4. doi: 10.1136/bmj.285.6353.1453. PMID: 6814598; PMCID: PMC1500630.
18. Abramowitz L, Sobhani I, Benifla JL, et al. Anal fissure and thrombosed external hemorrhoids before and after delivery. *Dis Colon Rectum.* 2002 May;45(5):650-5. doi: 10.1007/s10350-004-6262-5. PMID: 12004215.
19. Gojnic M, Dugalic V, Papic M, et al. The significance of detailed examination of hemorrhoids during pregnancy. *Clin Exp Obstet Gynecol.* 2005;32(3):183-4. PMID: 16433160.
20. Quijano CE, Abalos E. Conservative management of symptomatic and/or complicated haemorrhoids in pregnancy and the puerperium. *Cochrane Database Syst Rev.* 2005 Jul 20;(3):CD004077. doi: 10.1002/14651858.CD004077.pub2. PMID: 16034920.
21. Greenspon J, Williams SB, Young HA, et al. Thrombosed external hemorrhoids: outcome after conservative or surgical management. *Dis Colon Rectum.* 2004 Sep;47(9):1493-8. doi: 10.1007/s10350-004-0607-y. Epub 2004 Aug 12. PMID: 15486746.
22. <https://www.fda.gov/drugs/labeling-information-drug-products/pregnancy-and-lactation-labeling-drugs-final-rule>



## BÖLÜM 9

# Konstipasyon

Müge YURDACAN<sup>1</sup>

### Giriş

Konstipasyon tüm yaş, cinsiyet ve ırktaki bireyleri ilgilendiren, yaşam kalitesini etkileyen, tıbbi yardım gerektirebilen küresel bir sağlık sorunudur (1). Hastaneye başvuru sayısının yüksek olması nedeniyle sağlık bütçesinde önemli bir yer işgal etmektedir.

### Tanım

Konstipasyon, hasta ve hekimler açısından tam olarak aynı durumu ifade etmemektedir. Hastalar genellikle dışkıının sert ve küçük olmasını ya da dışkılamamanın aşırı ıkınmayla, zor veya seyrek olarak gerçekleşmesini kabızlık olarak belirtmektedirler. Hekimler için ise bu durum sadece yeterli olmayıp destekleyici ek ilaç ya da manevralara ihtiyaç duyulup duyulmadığı, şikayetlerin süresi gibi başka parametreler de önemlidir. Bu anlam karmaşasından dolayı fonksiyonel gastrointestinal hastalıkları tanımlayabilmek için Roma Çoku-

luslu Konsensüsü toplanmıştır. Bunun sonucu olarak kronik kabızlık tanımı için 1994'ten beri uluslararası olarak Roma kriterleri kabul edilmektedir. 2016 yılında ise son güncel halini alarak ROMA IV kriterleri şeklinde revize edilmiştir (2,3). Buna göre hastaya fonksiyonel konstipasyon tanısı konulabilmesi için altın standart olarak aşağıdaki 3 kriteri karşılaması gerekmektedir;

1. Aşağıdaki durumlardan  $\geq 2$ 'sinin bulunması
  - Dışkılamaların  $>25$ 'inde ıkınma
  - Dışkılamaların  $>25$ 'inde topak halinde veya sert dışkı
  - Dışkılamaların  $>25$ 'inde tam boşalamama hissi
  - Dışkılamaların  $>25$ 'inde anorektal tıkanıklık hissi oluşması
  - Dışkılamaların  $>25$ 'inde dışkılamayı kolaylaştırmak için manuel manevralara (örneğin dijital yardım, pelvik tabanın desteklenmesi gibi) ihtiyaç duyma
  - Haftada üçten az sayıda spontan dışkılama

<sup>1</sup> Uzm. Dr., Binali Yıldırım Üniversitesi Mengücek Gazi Eğitim ve Araştırma Hastanesi, Genel Cerrahi Kliniği, mugeyrdcn@hotmail.com

alan prukaloprid ciddi konstipasyonlu hastalarda semptomları geriletmiş ancak yapılan son çalışmalara göre aritmiye neden olduğu görülmüştür. Diğer bu gruptaki ilaçlar halen araştırma aşamasındadır (7).

## Botulinum Toksini

*Clostridium botulinum* toksini pelvik taban disfonksiyonu olan hastalarda puborektal kasa enjekte ederek uygulanır ancak Amerikan Gıda ve İlaç Komitesi tarafından henüz onaylanmamıştır (21).

## Kolşisin

Randomize bir araştırmada, günde bir miligram kolşisin ile tedavi edilen hastaların, plasebo ile tedavi edilenlere kıyasla, iki aylık denemenin sonunda kabızlık semptomlarında anlamlı gerileme tespit etmiştir (22). Ancak böbrek yetmezliği olan hastalarda kullanılmamalıdır (7).

## Opioid Antagonistleri

Periferik etkili 'mü' opioid reseptör antagonist grubunda olan alvimopan ve metilnaltrekson, opioid ilişkili kabızlık ve cerrahi sonrası görülen kabızlık durumlarında kullanılabilir.

## Biyofeedback

Biofeedback, dissinerjik defekasyon gibi defekasyon disfonksiyonu olan hastalarda defekasyon sırasında pelvik taban kaslarının ve eksternal anal sfinkterin uygunsuz kasılmasını düzeltmek için kullanılabilir davranışsal bir yaklaşımdır (7). İşlem genellikle elektromiyogram (EMG) elektrotları veya anorektal manometri kateteri ile gerçekleştirilen birkaç seansı içerir. Hastalara başarılı dışkılamayı

teşvik etmek için koordineli hareketler öğretilir (21). Defekasyon disfonksiyonu olan hastalarda kabızlığı iyileştirmede %50-80 oranında etkili olduğu bulunmuştur (8).

## Cerrahi Tedavi

Cerrahi düşünmek için hastanın aşağıdaki beş kriteri karşılaması gerekmektedir (7);

- Kronik ve medikal tedaviye yanıtız kabızlık olması
- Yavaş transitli konstipasyon olması
- İntestinal pseudoobstrüksiyon olmaması
- Pelvik taban disfonksiyonunun olmaması
- Baskın semptomun karın ağrısı olması
- Bu kriterleri karşılayan hastalarda ileorektal anastomozlu subtotal kolektomi veya total kolektomi uygulanabilir (7).

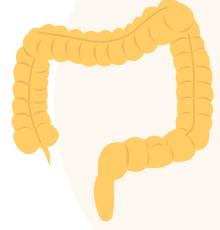
## Kaynaklar

1. Singh G, Lingala V, Wang H, et al. Use of health care resources and cost of care for adults with constipation. *Clin Gastroenterol Hepatol.* 2007;5(9):1053-8.
2. Drossman DA. Functional gastrointestinal disorders: History, pathophysiology, clinical features, and Rome IV. *Gastroenterology.* 2016;150(6):1262-79.
3. Werth B. Epidemiology of constipation in adults: Why estimates of prevalence differ. *J Epidemiol Res.* 2019;5(1):37.
4. Longstreth GE, Thompson WG, Chey WD et al. Functional bowel disorders. *Gastroenterology.* 2006;130:1480.
5. Suares NC, Ford AC. Prevalence of, and risk factors for, chronic idiopathic constipation in the community: Systematic review and meta-analysis. *Am J Gastroenterol [Internet].* 2011;106(9):1582-91. Available from: <http://dx.doi.org/10.1038/ajg.2011.164>
6. Jamshed N, Lee ZE, Olden KW. Diagnostic approach to chronic constipation in adults. *Am Fam Physician.* 2011;84(3):299-306.
7. Bengi G, Yalçın M, Akpınar H. Kronik Konstipasyon Güncel Yaklaşım. *Güncel Gastroenteroloji.* 2014;18(2):181-97.
8. Shah BJ, Rughwani N, Rose S. Constipation. *Ann Intern Med.* 2015;162:ITC1-16.
9. Andrews CN, Storr M. The pathophysiology of chronic constipation. *Can J Gastroenterol.* 2011;25 Suppl B:16B-21B.
10. Tack J, Müller-Lissner S, Stanghellini V, et al. Diagnosis and treatment of chronic constipation - a European

perspective. Vol. 23, Neurogastroenterology and Motility. 2011. p. 697–710.

11. Taba Taba Vakili S, Nezami BG, Shetty A, et al. Association of high dietary saturated fat intake and uncontrolled diabetes with constipation: Evidence from the National Health and Nutrition Examination Survey. Vol. 27, Neurogastroenterology and Motility. 2015. p. 1389–97.
12. Atkinson M, Hosking DJ. Gastrointestinal complications of diabetes mellitus. Clin Gastroenterol. 1983;12(3):633–50.
13. Rao SSC, Ozturk R, Laine L. Clinical utility of diagnostic tests for constipation in adults: A systematic review. Am J Gastroenterol. 2005;100(7):1605–15.
14. Drossman DA. Abuse, trauma, and GI illness: Is there a link. Am J Gastroenterol. 2011;106(1):14–25.
15. Ersoy Ö. Kronik Kabızlığa Yaklaşım ; Sebepleri Nelerdir ve Nasıl Tanı Konulur ? Güncel Gastroenteroloji. 2020;24(3):122–30.
16. Qureshi W, Adler DG, Davila RE, et al. ASGE guideline: Guideline on the use of endoscopy in the management of constipation. Gastrointest Endosc. 2005;62(2):199–201.
17. Bove A, Pucciani F, Bellini M, et al. Consensus statement AIGO/SICCR: Diagnosis and treatment of chronic constipation and obstructed defecation (part : Diagnosis). World J Gastroenterol [Internet]. 2012;18(14):1555–64.
18. Lee BE, Kim GH. How to perform and interpret balloon expulsion test. J Neurogastroenterol Motil. 2014;20(3):407–9.
19. Rao SSC, Kavelock R, Beaty J, et al. Effects of fat and carbohydrate meals on colonic motor response. Gut. 2000;46(2):205–11.
20. Kim YI. AGA technical review: Impact of dietary fiber on colon cancer occurrence. Gastroenterology. 2000;118(6):1235–57.
21. Portalatin M, Winstead N. Medical Management of Constipation. Clin Colon Rectal Surg. 2012;25:12–9.
22. Taghavi SA, Shabani S, Mehramiri A, et al. Colchicine is effective for short-term treatment of slow transit constipation: A double-blind placebo-controlled clinical trial. Int J Colorectal Dis. 2010;25(3):389–94.





## BÖLÜM 10

### Karın Ağrısı

Mehmet Önder EKME<sup>1</sup>

#### Tanım

Karın ağrısı; yaşamı tehdit eden hastalıklardan önemsiz birçok hastalığa kadar çeşitli durumlarda oluşabilir. Ağrı; serozal, kaslar ve mukozal tabakalardaki nosiseptif sinir sonlanmalarının kimyasal veya mekanik stimülasyon sonucu oluşur. İki tip sinir lifi ağrıyı iletir. Hızlı ileten A delta lifleri; bunlar iyi tariflenebilen ağrı uyarılarını taşırlar, yavaş ileti sağlayan C lifleri ise belirsiz ve zayıf lokalize edilen ağrı uyarılarını taşırlar. Abdominal organların ağrılarını taşıyan çoğu sinir lifi C tipindedir. Bu lifleri sayısı azdır ve bu yüzden viseral ağrılar belirsiz, sürekli ve yanma şeklinde olan zayıf lokalize edilebilen ağrılardır. Viseral ağrılar spazm, distansiyon, iskemi, veya nekroza bağlı olarak ortaya çıkabilir. Bunlar bulantı, kusma, solukluğun eşlik ettiği otonomik bozukluklarla birlikte olabilir. Parietal periton A, delta ve C liflerinin her

ikisini de taşır. Bu yüzden parietal peritonun inflamasyonu ile oluşan ağrılar çok daha iyi lokalize edilip tanınabilirler. Parietal ağrılara otonomik bozukluklar daha az sıklıkla eşlik eder. Karaciğer veya böbrek gibi solid organlarda nosiseptif sinir uçları kapsülde sonlanır. Bu yüzden bu organlardaki ağrılar ancak kapsülün gerilmesi veya invazyonu gibi durumlarda belirlenebilir.

Viseral organların ve periferal somatik kısımların ağrı liflerinin her ikisi de spinal kordun arka boynuzundaki aynı bölgede sonlanırlar, bu da yansıyan ağrı fenomenini açıklar. Serebral kortikal fonksiyonlar ağrının algılanmasında önemlidirler. Bu fonksiyonda yetersizlik olan hastalar tipik ağrı cevaplarını oluşturamayabilirler. Ciddi ağrılar plasebo ve hipnoz sonrasında daha iyi tanımlanamayabilirler. Ters durumda ise anksiyete rahatsızlık durumunu arttırabilir(1).

<sup>1</sup> Uzm. Dr., Sağlık Bilimleri Üniversitesi Ankara Keçiören Eğitim ve Araştırma Hastanesi, Gastroenteroloji Bölümü, onderekm21@hotmail.com



maktır.Doktor hastasıyla iyi ilişkiler kurmalı ve ağrının gerçekliği ve nedeni ile ilgili bilgi edinip randevular sıklaştırılmalı ve uygun tanısal değerlendirilmelere gidilmelidir.Hastanın tam iyileşmesinin mümkün olmayacağı ve tedavisinin ana kısmının ağrının günlük yaşama olan etkisini azaltmaya yönelik olacağı anlatılmalı ve tanı kısmından tedavi kısmına geçilmelidir

Eğer klinisyen majör bir duygu durum veya kişilik bozukluğundan şüphelenirse psikolojik veya psikiyatrik konsültasyon yapılması uygundur.Trisiklik ajanlar ilaç tedavisinin ana kısmını oluşturur.Trisiklik ajanlarla yapılmış metaanalizlerde plaseboya göre fonksiyonel abdominal ağrılı hastaların belirgin terapötik yararlar sağladığı gösterilmiştir.Diğer ilaç grupları ise az ya da hiç yarar sağlamaz. Bu hastalarda uyuşturucu bağımlılığı yaratılabileceği için opioid kullanılmamalıdır.Bazı küçük çalışmalarda rahatlatıcı egzersizler, bi- ofeed-back ve hipnozun yarar sağladığını gösterilmiştir.Davranışsal terapilerde ise iyi davranış gösteren hastaların ödüllendirilmesiyle kronik ağrının şiddetinin azaldığı görülmüştür.Bilişsel terapiler ağrıyı arttırıcı durumlara karşı hastanın dikkatli olması ve hastaların durumunu kontrol etmesi açısından sağlıklı davranışlarda bulunmasını sağlar.Bazı grup hastalar psikoterapiden yarar görebilirler(6)

## Kaynaklar

1. Silen WW.Abdominal Pain in Harrison's Gastroenterology and Hepatology.Edited byLongo DL,Fauci AS.The McGrawHill.2010;2-7
2. Glasgow RE,Mulvihill SJ.Acute Abdominal Pain in Sleisenger and Fordtrans Gastrointestinal and Liver Disease 8th Edition. Saunders Philedelphia 2006;87-98
3. Penner RM,Majumdar SR.Diagnostic Approach to abdominal pain in adults 2012;12-15
4. Fishman MB,Aronson MD.Differential diagnosis of abdominal pain in adults 2012;8-10
5. Guyton AC.Pain,headache and thermalsensations in Guyton AC,Hall JE,eds.Human Physiology and Mechanisms of Disease,6th ed.WB Saunders,Philedelphia,1996;392-9
6. Yarze JC,Friedman LS.Chronic Abdominal Pain in Sleisenger and Fordtrans Gastrointestinal and Liver Diseases.Edited by Feldman M.Freidman L,Brandt LJ,9th Edition.Saunders Philedelphia.2010;163-171



## BÖLÜM 11

### Karın Şişkinliği

Sabiye AKBULUT<sup>1</sup>

#### Giriş

Karın şişkinliği toplumda oldukça yaygın olarak görülen, kişinin yaşam kalitesini bozan bir semptomdur; fonksiyonel gastrointestinal sistem (GİS) hastalıklarının bir alt grubudur. Fonksiyonel GİS hastalıkları dünyada oldukça yaygındır ve giderek daha da artış gösterdiği izlenmektedir. Fonksiyonel abdominal şişkinlik prevalansı yaklaşık olarak % 1.2-3.5 olarak bildirilmektedir (1). Sedanter hayat, obezite ve stres abdominal şişkinliği agreeve edebilmekte; ayrıca kişinin yeme ve diyet alışkanlıkları da abdominal şişkinlikte etkili faktörler olarak görülmektedir (2).

Fonksiyonel GİS hastalıkları 1989 yılında; yapısal veya biyokimyasal bir anormalliğin olmadığı, kronik ve rekürren gastrointestinal semptomların kombinasyonu olarak tanımlanmıştır (3). Fonksiyonel GİS hastalıkları özofagus, mide, safra ağacı, ince ve kalın barsaklar ile anusu kapsamaktadır (4).

Fonksiyonel barsak hastalıkları, fonksiyonel GİS hastalıklarının en yaygın olan grubudur; abdominal ağrı, şişkinlik, kabızlık ve ishal gibi kronik semptomları içeren hastalık grubudur (5). Diğer fonksiyonel hastalıklarda olduğu gibi yapısal veya biyokimyasal herhangi bir bozukluk yoktur. Tanı Roma IV kriterlerinde tanımlanan semptomlara ve semptom kriterlerine göre konmaktadır. 2016 yılında revize edilen Roma IV kriterlerine göre fonksiyonel barsak hastalıkları irritable barsak sendromu (İBS), fonksiyonel kabızlık, fonksiyonel diyare, fonksiyonel şişkinlik, sınıflandırılmayan barsak hastalıkları olmak üzere 5 alt gruba ayrılmaktadır (6).

Fonksiyonel abdominal şişkinlik subjektif bir duyudur ve objektif olarak abdominal distansiyon, gerginlik olarak gözlemlenir. Fonksiyonel abdominal şişkinlik ve gerginlik tek başına olabildiği gibi, bazanda irritable barsak sendromu, fonksiyonel kabızlık, fonksiyonel diyare veya diğer fonksiyonel GİS hastalıkları ile birlikte görülmektedir.

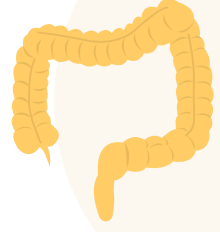
<sup>1</sup> Doç. Dr., SBÜ Kartal Koşuyolu Yüksek İhtisas Eğitim ve Araştırma Hastanesi, İç Hastalıkları, sabiye4@hotmail.com

Tedavide dikkat edilmesi gereken bir diğer durum ise eş zamanlı başka bir fonksiyonel GİS hastalığının örneğinin İBS, fonksiyonel dispepsi, fonksiyonel kabızlık gibi olmasıdır; bu gibi durumlarda tedavi modalitesi değişebilmektedir.

Sonuçta fonksiyonel abdominal şişkinlik tedavisinde alarm semptomları ve organik hastalık varlığı dışlandıktan ve ayrıca eş zamanlı başka bir fonksiyonel GİS hastalıkları ekarte edildikten sonra tedavi planlanmalıdır.

## Kaynaklar

1. Sperber AD, Bangdiwala SI, Drossman DA, et al. Worldwide prevalence and burden of functional gastrointestinal disorders, results of Rome Foundation global study. *Gastroenterology* 2020;160:99–114.
2. Abdullah N, Kueh YC, Kuan G, et al. Development and validation of the Health Promoting Behaviour for Bloating (HPB-Bloat) scale. *PeerJ* 2021; 11444.
3. Longstreth GF, Thompson WG, Chey WD, et al. Functional bowel disorders. *Gastroenterology* 2006;130:1480–1491.
4. Lee HJ, Choi JK, Ryu HS, et al. Therapeutic modulation of gut microbiota in functional bowel disorders. *J Neurogastroenterol Motil.* 2017; 23: 9- 19.
5. Mearin F, Lacy, BE, Chang L, et al. Bowel disorders. *Gastroenterology* 2016;150:1393–1407.
6. Mari A, Backer FA, Mahamid M, et al. Bloating and abdominal distension: Clinical approach and management. *Adv. Ther.* 2019;;36:1075–1084.
7. Hosseini-Asl MK, Taherifard E, Mousavi MR. The effect of a short-term physical activity after meal on gastrointestinal symptoms in individuals with functional abdominal bloating: a randomized clinical trial. *Gastroenterol Hepatol Bed Bench.* 2021;14: 59–66.
8. Talley NJ, Boyce P, Jones M. Identification of distinct upper and lower gastrointestinal symptom groupings in an urban population. *Gut* 1998;42:690–695.
9. Sandler RS, Stewart WF, Liberman JN, et al. Abdominal pain, bloating, and diarrhea in the United States: prevalence and impact. *Dig Dis Sci* 2000;45:1166–1171.
10. Burta O, Iacobescu C, Mateescu RB, et al. Efficacy and safety of APT036 versus simethicone in the treatment of functional bloating: A multicentre, randomised, double-blind, parallel group, clinical study. *Transl. Gastroenterol. Hepatol.* 2018;3:72.
11. Erdrich S, Hawrelak JA, Myers SP, et al. A systematic review of the association between fibromyalgia and functional gastrointestinal disorders. *Therap Adv Gastroenterol* 2020;13:1–17.
12. King TS, Elia M, Hunter JO. Abnormal colonic fermentation in irritable bowel syndrome. *Lancet* 1998;352:1187–1189.
13. Lewis M. Ambulatory abdominal inductance plethysmography: towards objective assessment of abdominal distension in irritable bowel syndrome. *Gut.* 2001;48:216–220.
14. Drossman DA. Functional gastrointestinal disorders: history, pathophysiology, clinical features and rome IV. *Gastroenterology* 2016;150:1262–1279.
15. Dukowicz AC, Lacy BE, Levine GM. Small intestinal bacterial overgrowth: a comprehensive review. *Gastroenterol Hepatol.* 2007;3:112–122.
16. Foley A., Burgell R, Barrett JS, et al. Management strategies for abdominal bloating and distension. *Gastroenterol Hepatol.* 2014;10:561–571.
17. Keeling WF, Martin BJ. Gastrointestinal transit during mild exercise. *J Appl Physiol* 1987;63:978–981.
18. Rej A, Aziz I, Tornblom H, et al. The role of diet in irritable bowel syndrome: Implications for dietary advice. *J. Intern. Med.* 2019; 286:490–502.
19. Kua CH, Ng ST, Lhodie R, et al. Irritable bowel syndrome and other gastrointestinal disorders: evaluating self-medication in an Asian community setting. *International Journal of Clinical Pharmacy* 2012;34:561–568.
20. Martínez-Vázquez MA, Vázquez-Elizondo G, González-González JA, et al. Effect of antispasmodic agents, alone or in combination, in the treatment of irritable bowel syndrome: systematic review and meta-analysis. *Rev Gastroenterol Mex* 2012;77:82–90.
21. Maconi G. Diagnosis of symptomatic uncomplicated diverticular disease and the role of Rifaximin in management. *Acta Biomed.* 2017; 88:25–32.
22. Ringel-Kulka T, Palsson O, Maier D, et al. Probiotic bacteria *Lactobacillus acidophilus* NCFM and *Bifidobacterium lactis* bi-07 versus placebo for the symptoms of bloating in patients with functional bowel disorders. *J Clin Gastroenterol.* 2011;45(6):518–525.



## BÖLÜM 12

### Proktalji

Faruk TATLI<sup>1</sup>  
İbrahim Halil ÖCAL<sup>2</sup>

#### Giriş

Proktalji (Anorektal ağrı), hem yapısal hem de fonksiyonel bozukluklara bağlı gelişebilen ve bazen kronik ağrı sendromuna dönüşebilen bir semptomdur. Hastaların günlük yaşam kalitesini önemli ölçüde düşüren, fiziksel ve psikolojik etkileri olan, popülasyonun %6'sını etkileyebilen nispeten yaygın bir semptomdur (1).

Proktalji nedenleri arasında; anal fissür, hemoroid, perianal apse, perianal fistül, anal kanserler, rektum kanseri, proktalgia fugax, levator ani sendromu, anal kriptit, proktit, ülseratif kolit, Crohn hastalığı, anal seks, anal travma, anal kondilom bulunmaktadır. Bununla birlikte pelvik tümörler, bazı jinekolojik problemler, prostat ve mesane ile ilgili hastalıklar da proktaljiye neden olabilir.

Bu sendromların tanısı ve tedavisinde bazen multidisipliner yaklaşım gerekirken olup proktolog, jinekolog, ürolog, gastroenterolog

veya algoloji uzmanının desteği gerekebilmektedir (2).

#### Anal Fissür

Anal fissür, dentat çizgiden anal verge kadar uzanan longitudinal veya eliptik yırtılmalardır. Her yaş grubunu etkilemekle birlikte genç erişkinlerde daha sık görülmektedir. Ana başvuru semptomu, defekasyon sırasında birkaç saniyeden birkaç saate kadar sürebilen ağrıdır. Etiyoloji ve patogenez net ortaya konmamakla beraber sert gaita geçişine bağlı travma, internal sfinkterde aşırı zorlanma, hipoperfüzyona bağlı anal sfinkterde dinlenme basıncındaki artış suçlanmaktadır (3).

Akut anal fissürler yüzeyseldir ve olguların çoğunda kendiliğinden veya tedavi sonrası düzelme görülmektedir.

Kronik fissürler ise derin yerleşimli olup başlangıç lezyonunun 4-6 hafta devam ettiği, tabanında genelde internal sfinkterin görül-

<sup>1</sup> Arş. Gör. Dr., Dicle Üniversitesi Tıp Fakültesi Genel Cerrahi AD., Diyarbakır, drfaruk2121@gmail.com

<sup>2</sup> Uzm. Dr., Adıyaman Eğitim ve Araştırma Hastanesi Genel Cerrahi Kliniği, dbrahimhalil02@gmail.com

Gerektiğinde yapısal bir bozukluğu dışlamak ve bir dışkılama bozukluğunu belirlemek için tanı testleri yapılmalıdır. Anal fissürleri ve hemoroidleri belirlemek için anoskopi gerekli olabilir; şiddetli ağrısı olan hastalarda muayene anestezi altında yapılmalıdır. Genellikle inflamatuvar barsak hastalığına ve nadiren iskemiye bağlı olan kronik proktosigmoidit, fleksibl sigmoidoskopi ile tespit edilebilir. Perirektal apseleri veya fistülleri tanımlamak için pelvik manyetik rezonans görüntüleme gerekli olabilir (18).

Tedavide tetikleyici faktörlerden uzak durmak, sıcak suya oturma banyoları, elle masaj yapılması, ağrı kesici, kas gevşetici, antidepresan, Botulinum toksini, sakral sinir stimülasyonu ve biofeedback yönteminin ağrı giderilmesinde etkili olduğunu gösteren yayınlar mevcuttur.

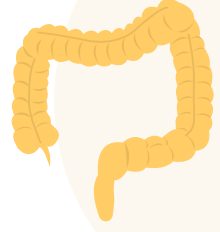
Levator ani sendromunda ve tanımlanmamış fonksiyonel anorektal ağrıda cerrahi tedavinin etkinliği ile ilgili veri yoktur (19).

## Sonuç

Proktalji hastanın hayat konforunu etkileyen, bazen altta organik bir patolojinin olduğu, bazen de altta organik bir patolojin olmadığı fonksiyonel bir durum olarak karşımıza çıkabilmektedir. Bu tür şikayeti olan hastalar detaylı anamnez ve fizik muayene ile değerlendirilmeli, hastalar multidisipliner bir yaklaşımla değerlendirilmelidir. Altta yatan organik bir patoloji tespit edilmesi durumunda organik patolojinin düzeltilmesi gerekmektedir.

## Kaynaklar

1. Drossman DA, Li Z, Andruzzi E, et al. U.S. household survey of functional gastrointestinal disorders: prevalence, sociodemography and health impact. *Dig Dis Sci.* 1993;38:1569-80.
2. Chiarioni G, Asteria C, Whitehead WE. Chronic proctalgia and chronic pelvic pain syndromes: new etiologic insights and treatment options. *World J Gastroenterol.* 2011;17:4447-50.
3. Anal Fissure Expanded Information. Michael A. Valente, DO, on behalf of the ASCRS Public Relations Committee 2012 American Society of Colon & Rectal Surgeons.
4. Wald ACG clinical guideline: management of benign anorectal disorders. *Am. J. Gastroenterol.* 2014;109(8):1141-1157.
5. Lindsey I, Jones OM, Cunningham C, et al. Botulinum toxin as second-line therapy for chronic anal fissure failing 0,2 percent glyceryl trinitrate. *Dis Colon Rectum* 2003;46(3):361-6
6. Kaidar-Person O, Person B, Wexner SD. Hemorrhoidal disease: A comprehensive review. *J Am Coll Surg* 2007;204(1):102-17
7. Cataldo P, Ellis CN, Gregorcyk S, Hyman N, et al. Standards Practice Task Force, The American Society of Colon and Rectal Surgeons, USA. Practice Parameters for the Management of Hemorrhoids. *Dis Colon Rectum* 2005;48(2):189-94.
8. Halligan S, Buchanan G, MR imagining of fistulo-in-ano. *Eur J Radiol* 2003;47(2):98-107
9. Steele SR, Kumar R, Feingold DL, et al. Standards Practice Task Force of the American Society of Colon and Rectal Surgeons. Practice parameters for the management of perianal abscess and fistula-in-ano. *Dis Colon Rectum.* 2011;54(12):1465-1474.
10. Sahnan K, Askari A, Adegbola SO, et al. Natural history of anorectal sepsis. *Br J Surg.* 2017;104(13):1857-1865
11. Adamo K, Sandblom G, Brannstrom F, et al. Prevalence and recurrence rate of perianal abscess—a population-based study, Sweden 1997-2009. *Int J Colorectal Dis.* 2016;31(3):669-673
12. Sendagorta-Cudós E, Burgos-Cibrián J, Rodríguez-Iglesias M. Genital infections due to the human papillomavirus. *Enferm Infecc Microbiol Clin (Engl Ed).* 2019 May;37(5):324-334.
13. Rao SSC, Bharucha AE, Chiarioni G, et al. Anorectal disorders. *Gastroenterology.* 2016;150:1430-42 Experts' consensus document on diagnosis and management of proctalgia syndromes which updates a former classification from the same Institution
14. Paredes V, Etiennev I, Bauer P, et al. Proctalgia fugax: demographic and clinical characteristics, what every doctor should know from a prospective study of 54 patients. *Dis Colon Rectum.* 2006;50:893-989
15. Eckardt VF, Dodt O, Kanzler G, Bernhard G. Treatment of proctalgia fugax with salbutamol inhalation. *Am J Gastroenterol.* 1996;91:686-9
16. Grigoriou M, Ioannidis A, Kofina K, et al. Use of botulinum A toxin for proctalgia fugax—a case report of successful treatment. *J Surg Case Rep.* 2017;29:rjx236.
17. Atkin GK, Suliman A, Vaizey CJ. Patient characteristics and treatment outcome in functional anorectal pain. *Dis Colon Rectum.* 2011;54:870-5 Large surgical case series providing real-life, meaningful data on history, diagnosis and management of proctalgia patients
18. Wald A, Bharucha AE, Cosman BC, et al. ACG Clinical Guidelines: Management of Benign Anorectal Disorders. *Am J Gastroenterol.* 2014;109(8):1141-1157.
19. Chiarioni G, Asteria C, Whitehead WE. Chronic proctalgia and chronic pelvic pain syndromes: new etiologic insights and treatment options. *World J Gastroenterol.* 2011;17:4447-50.



## BÖLÜM 13

### Anal Islaklık

Abit YAMAN<sup>1</sup>

Anal ıslaklık ya da ıslak anüs, hastanın yaşam kalitesi ve ruh sağlığı üzerinde olumsuz etkileri olan birçok perianal bölge hastalıklarında sık karşılaşılan semptomlardan biridir. Islak anüs bir hasta şikayeti ile saptanmasının yanında, dikkatli fizik muayene esnasında da tespit edilebilir. Semptomun ne zaman fark edildiği, defekasyon ile ilişkisi, provoke eden bir durumun varlığı ile beraber hastanın ıslak anüs şikayetine eşlik eden başka semptomlar ayrıntılı anamnezde sorgulanmalıdır. Ek olarak hastanın perianal bölge muayenesine başlamadan önce kirlenen çamaşırın incelenmesi de ıslaklığa neden olan kaynağın tespiti açısından yardımcı olacaktır.

Birçok benign ve malign anorektal hastalık benzer semptomlar ile ortaya çıktığı için kapsamlı bir anorektal muayene tanıya ulaşmada ve ileri tetkiklerin yönlendirilmesinde kritik öneme sahiptir. Prone-Jacknife pozisyonunda her iki gluteal kaslar lateralize edilerek optimum pozisyon sağlanabilir. Proktoloji masa-

sının olmadığı kliniklerde ise lateral dekübit pozisyonu iyi bir alternatif olabilir.

Tam bir anorektal muayene inspeksiyon, rektal tuşe ve anal kanalın anoskop ya da endoskop ile incelenmesini içerir. Başlangıçta perianal bölgede ıslaklığa neden olan materyalin rengi, miktarı ve yoğunluğu tespit edilir. Ayrıca inspeksiyon ile perianal bölgenin değerlendirilmesi sırasında eşlik eden ek bulgular araştırılır. Apse, fistül, fissür, eksternal hemoroid, prolapsus, malign kitle, kondilom gibi bulgular varsa mutlaka not edilmelidir.

Rektal tuşe ile anal kanal içerisinde ele gelen bir lezyonun tespiti sağlanacağı gibi hastanın sfinkter tonusunun da değerlendirilmesi yapılabilir. Rektoskopi ya da rektosigmoidoskopide özellikle distal yerleşimli lezyonların gözden kaçması ve kas tonusunun değerlendirilememesi nedeni ile bu yöntemler rektal tuşeye alternatif olarak düşünülmemelidir. Anal fissür varlığında rektal tuşe uygun medikal tedavi sonrasına ertelenebilir ya da hasta-

<sup>1</sup> Uzm. Dr., Çukurova Üniversitesi Tıp Fakültesi, abtymn\_67@hotmail.com



nın ağrısını minimize edecek şekilde uygun anestezi jeller kullanılarak nazik bir rektal tuşe yapılabilir.

Anoskop yardımı ile anal kanal içerisinde neoplazi varlığı, anal kondilom, internal hemoroid, anal fissür vs. rahatlıkla saptanabilir ve ayırt edilebilir. Rijit proktoskop ile de rektal neoplazilerin seviyesi ve proktit varlığı ayırt edilebilir. Anorektal muayene mümkünse endoskopik bakı olmadan tamamlanmamalıdır. Anal ıslaklığa neden olacak bir kanamanın etiyolojik araştırmasında mutlak tetkiklerden biri olarak değerlendirilmelidir.

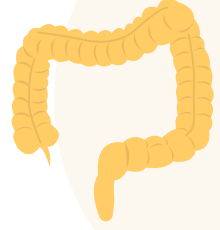
Hastanın anksiyetesi ya da muayeneyi tolere edemeyecek ağrıları mevcut ise veya biyopsi gibi bir invaziv işlem gerektirecek durumlarda anorektal muayenenin anestezi altında tamamlanması bir seçenek olarak değerlendirilebilir.

#### ***Islak anüse neden olan etiyolojik etkenler;***

- Fekal inkontinans
- Anal fistül
- Hemoroid
- Anal apse
- Malignite
- Cilt lezyonları (pilonidal kist, sebace kist vs.)
- Hidradenit
- Anal kondilom
- İltihabi barsak hastalıkları
- İrritable barsak hastalığı
- Rektal prolapsus
- Yetersiz temizlik
- Aşırı terleme

## **Kaynaklar**

1. Peery AF, Crockett SD, Barritt AS, et al. Burden of Gastrointestinal, Liver, and Pancreatic Diseases in the United States. *Gastroenterology* 2015; 149:1731
2. Kim J, Dobson B, Cooper M, et al. Increasing rate of colorectal cancer in younger patients: a review of colonoscopy findings in patients under 50 at a tertiary institution. *ANZ J Surg* 2020; 90:2484
3. Davis BR, Lee-Kong SA, Migaly J, et al. The American Society of Colon and Rectal Surgeons Clinical Practice Guidelines for the Management of Hemorrhoids. *Dis Colon Rectum* 2018; 61:284
4. Mapel DW, Schum M, VonWorley A. The epidemiology and treatment of anal fissures in a population-based cohort. *BMC Gastroenterol* 2014; 14:129
5. Brown HW, Guan W, Schum NB, et al. If We Don't Ask, They Won't Tell: Screening for Urinary and Fecal Incontinence by Primary Care Providers. *J Am Board Fam Med* 2018; 31:774
6. Taviloğlu K, Kolorektal Hastalıklar ve Proktoloji: Güncel tanı ve tedavi, Cinius yayınları, 2016, 1. Baskı, sayfa; 85-86



## BÖLÜM 14

### Anal Pruritus

Mehmet İlker TURAN<sup>1</sup>

#### Giriş

Latince kökenli bir kelime olan “pruritus” kaşıntı anlamına gelmekte olup semptomatik bir durumu ifade etmektedir. Pruritus, etyolojiye bağlı olarak vücudun farklı bölgelerinde görülebilmekle beraber; anüs ve çevresinde lokalize olması durumunda, spesifik bir patolojik tablo olan “pruritus ani” olarak isimlendirilir. Etiyolojik sebeplerinin geniş bir spektrum içermesi nedeniyle pruritus ani; dermatoloji, enfeksiyon hastalıkları ve proktoloji gibi birçok farklı disiplinin tedavi alanına girebilmektedir.

Pruritus ani toplumun %1-5’ini etkilemektedir. Her yaş grubunda görülebilmekle beraber 40-60 yaş arasında daha sık rastlanmaktadır. Erkek cinsiyet kadın cinsiyete göre dört kat artmış risk teşkil eder <sup>(1,2)</sup>.

Genel olarak kaşıntıya sebep olan nedenler; kütanöz, nörojenik, nöropatik ve psikojenik olmak üzere dört farklı ana başlık altında sınıflandırılabilir <sup>(3)</sup>. Ancak her ne sebeple olursa olsun kaşıntı hissini başlatan ortak noktanın, derideki C-liflerinin uyarılması ile ilgili olduğu bilinmektedir <sup>(4)</sup>. Pruritus aninin patofizyolojisinde de bahsedilen mekanizmaya benzer şekilde deride bulunan C-liflerinin termal, mekanik, kimyasal veya elektriksel uyarılar tarafından uyarılması sonucunda ortaya çıkan histamin, bradikinin, difenhidramin, kallikrein ve papain gibi kaşıntıya sebep olan maddeler rol oynamaktadır <sup>(3)</sup>.

Pruritus ani, altta yatan herhangi bir neden olmadığı durumlarda primer veya idiyopatik pruritis ani olarak adlandırılırken, altta yatan veya eşlik eden patoloji varlığında ise sekonder pruritus ani olarak isimlendirilir. Literatürde primer pruritis aninin tüm vakaların yaklaşık %50-90’ı gibi büyük çoğunluğunu oluşturduğuna dair yayınlar olmakla beraber; sekonder pruritus aninin vakaların %75’i gibi büyük çoğunluğunu oluşturduğunu belirten aksi görüşler de mevcuttur <sup>(5,6)</sup>. Etiyolojik insidanstaki bu farklılık, sekonder pruritis aniye

<sup>1</sup> Uzm. Dr., Antalya Kepez Devlet Hastanesi, Genel Cerrahi, ilkerturan21@hotmail.com



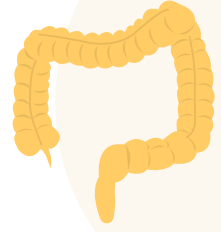
## Sonuç

Sonuç olarak pruritus ani tedavisinin doğru bir şekilde yapılabilmesi için primer ve sekonder pruritus ani ayırımının yapılması çok önemlidir. Bu ayırımın yapılabilmesi, detaylı anamnez ve fizik muayene ile mümkündür. Sekonder pruritus ani teşhisi konulması durumunda tedavide dermatoloji ve enfeksiyon hastalıkları gibi diğer klinik branşlara ihtiyaç olabileceği göz önünde bulundurularak multidisipliner bir yaklaşım sergilenmelidir. Primer pruritus ani teşhisi konulması durumunda ise birinci basamak tedavi olarak koruyucu önlemler, ikinci basamakta topikal tedaviler, inatçı vakalarda da intradermal enjeksiyon tedavileri uygulanabilmektedir.

**Anahtar Kelimeler:** Anal pruritus, Primer pruritus ani, Sekonder pruritus ani, Perianal kaşıntı

## Kaynaklar

1. Chaudhry V, Bastawrous A. Idiopathic pruritus ani. *Semin Colon Rectal Surg* 2003; 14:196–202.
2. Markell K, Billingham R. Pruritus ani: etiology and management. *Surg Clin North Am* 2010;90(1):125–35.
3. Twycross R, Greaves MW, Handwerker H, et al. Itch: scratching more than the surface. *QJM* 2003; 96:7–26.
4. Ringkamp M, Schepers RJ, Shimada SG, et al. A role for nociceptive, myelinated nerve fibers in itch sensation. *J Neurosci* 2011;31(42): 14841–14849.
5. Metcalf A. Anorectal disorders. Five common causes of pain, itching, and bleeding. *Postgrad Med* 1995;98(5):81–4, 87–9, 92–4.
6. Siddiqi S, Vijay V, Ward M, et al. Pruritus ani. *Ann R Coll Surg Engl* 2008;90(6): 457–63.
7. Smith LE, Henrichs D, McCullah RD. Prospective studies on the etiology and treatment of pruritus ani. *Dis Colon Rectum* 1982; 25:358–63.
8. Bowyer A, McColl I. A study of 200 patients with pruritus ani. *Proc R Soc Med* 1970; 63:96–8.
9. Zuccati G, Lotti T, Mastrolorenzo A, et al. Pruritus ani. *Dermatol Ther* 2005;18(4): 355–62.
10. Gordon PH, Nivatvongs S. Perianal dermatologic disease. In: Gordon PH, editor. *Principles and practice of surgery for the colon, rectum and anus*. 3rd edition. New York: Informa Healthcare; 2007. p. 247–73.
11. Nasserri YY, Osborne MC. Pruritus ani: diagnosis and treatment. *Gastroenterol Clin North Am*. 2013 Dec;42(4):801–13.
12. Dasan S, Neill SM, Donaldson DR, Scott HJ. Treatment of persistent pruritus ani in a combined colorectal and dermatological clinic. *Br J Surg* 1999; 86: 1337–40.
13. Ansari P. Pruritus Ani. *Clin Colon Rectal Surg*. 2016 Mar;29(1):38–42.
14. Daniel GL, Longo WE, Vernava III AM. Pruritus ani. Causes and concerns. *Dis Colon Rectum* 1994; 37: 670–4.
15. Friend WG. The cause and treatment of idiopathic pruritus ani. *Dis Colon Rectum* 1977; 20: 40–2.
16. Harrington CI, Lewis FM, McDonagh AJ, Gawkrödger DJ. Dermatological causes of pruritus ani. *BMJ* 1992; 305:955.
17. Al-Ghnam R, Short K, Pullen A, et al. 1% Hydrocortisone ointment is an effective treatment of pruritus ani: a pilot randomized controlled crossover trial. *Int J Colorectal Dis* 2007;22(12):1463–7.
18. Lysy J, Sistiery-Ittah M, Israelit Y, et al. Topical capsaicin—a novel and effective treatment for idiopathic intractable pruritus ani: a randomized, placebo controlled, crossover study. *Gut* 2003;52(9):1323–6.
19. Eusebio EB, Graham J, Mody N. Treatment of intractable pruritus ani. *Dis Colon Rectum* 1990;33(9):770–2.
20. Menten BB, Akin M, Leventoglu S, et al. Intradermal methylene blue injection for the treatment of intractable idiopathic pruritus ani: results of 30 cases. *Tech Coloproctol* 2004;8(1):11–4.



## BÖLÜM 15

### Rektal Kanama

Elif TUNCAY<sup>1</sup>

#### Giriş

Alt GI kanamalar tüm GI (gastrointestinal) kanamalara içinde %24 oranında görülmektedir. Treitz ligamentinin distalinde meydana gelen kanamalar alt GI kanamalar olarak değerlendirilmektedir. Alt GI kanama etiyojisi anatomik (divertikülozis); vasküler (anjiyodisplazi, iskemik, radyasyonla indüklenen); inflamatuvar (inflamatuvar barsak hastalığı, enfeksiyöz kaynaklı); neoplastik olarak alt gruplara ayrılabilir.

Alt GI kanamalarda %95 ve üzeri hastada kaynak kolondur. Kanamalar %80-85 hastada spontan olarak durur; mortalite %2-4 arasındadır (1). En sık neden %15-55 sıklıkla divertikül kaynaklı kanamalardır (Tablo-1). Anjiyodisplaziler en sık 65 yaş üstü hastalarda görülür (2). 50 yaş altında alt GI kanamaların en sık nedeni hemoroidlerdir (3). Kanamaya eşlik eden diğer semptomlar kanama etiyojisi hakkında bilgi verebilir. Örneğin anatomik ve vasküler kaynaklı kanamalar ağrısız iken

inflamatuvar kaynaklı kanamalara karın ağrısı ve diyare eşlik etmektedir.

Rektal kanama ile gelen hastalarda altta yatan ciddi bir risk faktörü olup olmadığı değerlendirilmeli, buna göre ileri tetkik yapılmalıdır. Hemoroidal hastalık nedenli bir kanama proksimal yerleşimli bir lezyondan kanamayı maskeleyebilir.

**Tablo1. Alt GI kanama etiyojileri**

Divertikülozis	%5-42
İskemi	%6-18
Anorektal hastalıklar (hemoroid, anal fissür, rektal ülser)	%6-16
Neoplazi (polipler, kanserler)	%3-11
Anjiyodisplazi	%0-3
Polipektomi sonrası	%0-13
İnflamatuvar barsak hastalığı	%2-4
Radyasyon koliti	%1-3
Kolitler (Enfeksiyöz, antibiyotik ilişkili, iskemik kolitler)	%3-29
İnce barsak/GI kanama	%3-13
Diğer sebepler	%1-9
Bilinmeyen nedenler	%6-23

<sup>1</sup> Arş. Gör. Dr. Koşuyolu Yüksek İhtisas Eğitim ve Araştırma Hastanesi, elyph.tuncay@gmail.com

kanama koagülopati ya da antikoagülan tedavi ile ilişkilidir. 50 yaş altında rektal kanamanın en sık sebebidir. 50 yaş üzerinde daha ciddi bir sebebi dışlamak için ileri tetkik yapılmalıdır. Tedavide rubber band ligasyonu, sklerozan madde enjeksiyonu, infrared koagülasyon ya da cerrahi olarak hemoroidektomi uygulanır (4,26).

### Anal Fissür

Anal fissür tipik olarak anal kanal distalinde yırtılma ile birliktedir. Akut anal fissür atakları anal kanalda ağrı ve kanama ile birlikte %40 hastada kronik anal fissüre dönüşür. İnternal anal sfinkter kaslarının açığa çıkması anal kanal spazmını ve kana akımını azaltır. Bu da iyileşmeyi geciktirir. Çoğunlukla konstipasyon, diyre, anal yoldan cinsel ilişki gibi lokal travma etkisi ile gelişir. Sekonder anal fissürler Crohn ya da diğer granülomatöz hastalıklarda, malignitelerde (lösemi, SCC), buşalımcı hastalıklarda (HIV, sifiliz, klamidya) görülebilir. Anal ağrı dinlenim sırasında olabilir, ancak çoğunlukla defekasyon sırasında görülür. Fizik muayenede anal kanalda yırtılma görülür. Bununla birlikte kronik anal fissürlerde proksimal uçta hipertrofik papilla; distal uçta skin tag (sentinel pili) görülür. Anal fissürlerin tedavisinde öncelikle lifli gıdalarla beslenme, oturma banyosu, topikal analjeziler (lidokain %2 pomad), laksatifler, topikal vazodilatörler (%0.2-0.3 nifedipin ya da %0.4 nitrogliserin), topikal diltiazem, topikal bethanecol gibi medikal tedaviler önerilir. Tedavi olmayan olgularda botulinum toxin enjeksiyonu ya da lateral internal sfinkterotomi, fissürektomi, anal ilerletme flebi gibi invaziv prosedürler uygulanır (27).

### Rektal Ülser

Rektal ülser rektal kanama, tenezm ile bulgu verebilen nadir bir hastalıktır. Endoskopik olarak mukozal eritematöz lezyon, multiple

ülser ya da polipoid kitle görüntüsünde olabilir. Ülserler çoğunlukla 1-1,5 cm çapında yüzeysel ülserlerdir. Ancak 0,5-4 cm çapında da olabilir. Tedaviye rağmen devam eden semptomların varlığında rektal intusussepsiyon eşlik edip etmediği araştırılır. Semptomların şiddetine bağlı olarak tedavisi değişiklik gösterir. Hafif semptomlu prolapsusu olmayan vakalarda lifli gıdalar, sukralfat enema, mesalamin, glukokortikosteroidler önerilir. Devam eden semptomların varlığında biofeedback tedavi önerilir. Bio-feedback tedavisine yanıtız hastalarda lokal ülser eksizyonu, kanama durumunda argon lazer koagülasyon suturasyon; rektal prolapsusu varlığında abdominal yaklaşımlı rektopleksi ya da perineal yaklaşımlı cerrahi tedaviler düşünülebilir (28,29,30).

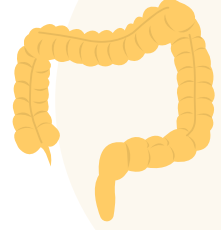
### Dieulafoy Lezyon

Submukozal dilate aberran bir damarın üzerindeki epitelde primer ülser olmadan epiteli erode etmesiyle kanamaya neden olmasıdır. Sıklıkla mide yerleşimli olup gastrointestinal sistemde farklı lokalizasyonlarda kanamalara neden olabilir. Kardiyovasküler hastalık, hipertansiyon, kronik böbrek yetmezlik, diabetes mellitus, alkol ve NSAİİ kullanımı ile ilişkili görülmüştür. Tanı ve tedavide endoskopi ilk seçenektir. Endoskopik skleroterapi, band ligasyon yapılabilir. Kanama kontrolü sağlanamayan durumlarda anjiyografik embolizasyon ya da cerrahi wedge rezeksiyon yapılabilir (31).

### Kaynaklar

1. Farrell JJ, Friedman LS. Review article: the management of lower gastrointestinal bleeding. *Aliment Pharmacol Ther.* 2005 Jun 1;21(11):1281-98. doi: 10.1111/j.1365-2036.2005.02485.x.
2. Strate LL. Lower GI bleeding: epidemiology and diagnosis. *Gastroenterol Clin North Am.* 2005 Dec;34(4):643-64. doi: 10.1016/j.gtc.2005.08.007.
3. Korkis AM, McDougall CJ. Rectal bleeding in patients less than 50 years of age. *Dig Dis Sci.* 1995 Jul;40(7):1520-3. doi: 10.1007/BF02285201.

4. Tavakkoli A, Ashley SW. (2017). Acute Gastrointestinal Hemorrhage. Townsend CM et al. Sabiston textbook of surgery: The biological basis of modern surgical practice (20th ed.) içinde (s:1151-1157).
5. Cappell MS, Friedel D. Initial management of acute upper gastrointestinal bleeding: from initial evaluation up to gastrointestinal endoscopy. *Med Clin North Am.* 2008 May;92(3):491-509. xi. doi: 10.1016/j.mcna.2008.01.005.
6. Tavakkoli A, Ashley SW, Zinner MJ. (2016). İnce Bağırsak. Brunicaardi FC, Özmen M (editör). Schwartz's principles of surgery (10th.ed) içinde (29:1183). Ankara: Güneş Tıp Kitabevleri.
7. McGuire HH Jr. Bleeding colonic diverticula. A reappraisal of natural history and management. *Ann Surg.* 1994 Nov;220(5):653-6. doi: 10.1097/00000658-199411000-00008.
8. ASGE Standards of Practice Committee, Pasha SF, Shergill A, et al. The role of endoscopy in the patient with lower GI bleeding. *Gastrointest Endosc.* 2014 Jun;79(6):875-85. doi: 10.1016/j.gie.2013.10.039. Epub 2014 Apr 2.
9. Gonvers JJ, De Bosset V, Froehlich F, et al. 8. Appropriateness of colonoscopy: hematochezia. *Endoscopy.* 1999 Oct;31(8):631-6. doi: 10.1055/s-1999-68.
10. Imperiale TF, Wagner DR, Lin CY, et al. Results of screening colonoscopy among persons 40 to 49 years of age. *N Engl J Med.* 2002 Jun 6;346(23):1781-5. doi: 10.1056/NEJM200206063462304.
11. Dusold R, Burke K, Carpentier W, et al. The accuracy of technetium-99m-labeled red cell scintigraphy in localizing gastrointestinal bleeding. *Am J Gastroenterol.* 1994 Mar;89(3):345-8.
12. Koh FH, Soong J, Lieske B, et al. Does the timing of an invasive mesenteric angiography following a positive CT mesenteric angiography make a difference? *Int J Colorectal Dis.* 2015 Jan;30(1):57-61. doi: 10.1007/s00384-014-2055-z.
13. Cohn SM, Moller BA, Zieg PM, et al. Angiography for preoperative evaluation in patients with lower gastrointestinal bleeding: are the benefits worth the risks? *Arch Surg.* 1998 Jan;133(1):50-5. doi: 10.1001/archsurg.133.1.50.
14. García-Blázquez V, Vicente-Bártulos A, Olavarria-Delgado A, et al. EBM-Connect Collaboration. Accuracy of CT angiography in the diagnosis of acute gastrointestinal bleeding: systematic review and meta-analysis. *Eur Radiol.* 2013 May;23(5):1181-90. doi: 10.1007/s00330-012-2721-x.
15. Ramanath HK, Hinshaw JR. Management and mismanagement of bleeding colonic diverticula. *Arch Surg.* 1971 Aug;103(2):311-4. doi: 10.1001/archsurg.1971.01350080227036.
16. McGuire HH Jr. Bleeding colonic diverticula. A reappraisal of natural history and management. *Ann Surg.* 1994 Nov;220(5):653-6. doi: 10.1097/00000658-199411000-00008.
17. Chang CH, Lin JW, Chen HC, et al. Non-steroidal anti-inflammatory drugs and risk of lower gastrointestinal adverse events: a nationwide study in Taiwan. *Gut.* 2011 Oct;60(10):1372-8. doi: 10.1136/gut.2010.229906.
18. Bokhari M, Vernava AM, Ure T, et al. Diverticular hemorrhage in the elderly--is it well tolerated? *Dis Colon Rectum.* 1996 Feb;39(2):191-5. doi: 10.1007/BF02068074.
19. Sami SS, Al-Araji SA, Ragunath K. Review article: gastrointestinal angiodysplasia- pathogenesis, diagnosis and management. *Aliment Pharmacol Ther.* 2014 Jan;39(1):15-34. doi: 10.1111/apt.12527.
20. Diggs NG, Holub JL, Lieberman DA, et al. Factors that contribute to blood loss in patients with colonic angiodysplasia from a population-based study. *Clin Gastroenterol Hepatol.* 2011 May;9(5):415-20; quiz e49. doi: 10.1016/j.cgh.2011.02.003.
21. Gomollón F, Dignass A, Annesse V, et al. ECCO. 3rd European Evidence-based Consensus on the Diagnosis and Management of Crohn's Disease 2016: Part 1: Diagnosis and Medical Management. *J Crohns Colitis.* 2017 Jan;11(1):3-25. doi: 10.1093/ecco-jcc/jjw168.
22. Shane AL, Mody RK, Crump JA, et al. 2017 Infectious Diseases Society of America Clinical Practice Guidelines for the Diagnosis and Management of Infectious Diarrhea. *Clin Infect Dis.* 2017 Nov 29;65(12):e45-e80. doi: 10.1093/cid/cix669.
23. , Bollipo S, Steele S, et al. It's All the RAVE: Time to Give up on the "Chronic Radiation Proctitis" Misnomer. *Gastroenterology.* 2021 Feb;160(3):635-638. doi: 10.1053/j.gastro.2020.09.054.
24. Chavalitdhamrong D, Jensen DM, Kovacs TO, et al. Ischemic colitis as a cause of severe hematochezia: risk factors and outcomes compared with other colon diagnoses. *Gastrointest Endosc.* 2011 Oct;74(4):852-7. doi: 10.1016/j.gie.2011.05.039.
25. Macrae FA, St John DJ. Relationship between patterns of bleeding and Hemoccult sensitivity in patients with colorectal cancers or adenomas. *Gastroenterology.* 1982 May;82(5 Pt 1):891-8.
26. Segal WN, Greenberg PD, Rockey DC, et al. The outpatient evaluation of hematochezia. *Am J Gastroenterol.* 1998 Feb;93(2):179-82. doi: 10.1111/j.1572-0241.1998.00179.x.
27. Madalinski MH. Identifying the best therapy for chronic anal fissure. *World J Gastrointest Pharmacol Ther.* 2011 Apr 6;2(2):9-16. doi: 10.4292/wjgpt.v2.i2.9. PMID: 21577312;
28. Blanco F, Frasson M, Flor-Lorente B, et al. Solitary rectal ulcer: ultrasonographic and magnetic resonance imaging patterns mimicking rectal cancer. *Eur J Gastroenterol Hepatol.* 2011 Nov;23(12):1262-6. doi: 10.1097/MEG.0b013e32834b0dee.
29. Tjandra JJ, Fazio VW, Church JM, et al. Clinical conundrum of solitary rectal ulcer. *Dis Colon Rectum.* 1992 Mar;35(3):227-34. doi: 10.1007/BF02051012.
30. Torres C, Khaikin M, Bracho J, et al. Solitary rectal ulcer syndrome: clinical findings, surgical treatment, and outcomes. *Int J Colorectal Dis.* 2007 Nov;22(11):1389-93. doi: 10.1007/s00384-007-0344-5. Epub 2007 Aug 14.
31. Park CH, Sohn YH, Lee WS, et al. The usefulness of endoscopic hemoclipping for bleeding Dieulafoy lesions. *Endoscopy.* 2003 May;35(5):388-92. doi: 10.1055/s-2003-38780.



## BÖLÜM 16

### Anal Şişlik

Can İbrahim BULUT<sup>1</sup>  
Onur SAKALLI<sup>2</sup>

#### Giriş

Anal bölgenin fizik muayenesinde anal şişlikle seyreden hastalıkların tanı ve tedavisi için anal bölge anatomisinin iyi anlaşılması gerekmektedir. Bu anlamda dentat line rektumun kolumnar mukozası ile anodermin modifiye skuamöz epiteli ile döşeli olan alanı birbirinden ayırır. Anal kanalı çevreleyen iki adet kas bulunmaktadır. İnternal ve eksternal anal sfinkter olarak adlandırılır. İnternal anal sfinkteri oluşturan kas otonom sinir sistemi tarafından innerve edilir. Anal kanalın istirahat halindeki tonusun sağlanmasından sorumludur ve istemsiz olarak kontrol edilir. Eksternal anal sfinkter kası ise somatik sinirler ile innerve edilir. Dolayısıyla istemli anal sıkımadan sorumludur. Bu nedenle anal kontinensin sağlanmasında primer rol oynar. Anorektal bölge kendi içerisinde belli boşluklara ayrılır. Bunlar perianal, supralevator, iskiyoanal ve intersfinkterik boşluk olmak üzere dört

adettir. Bu alanlar perirektal apse ve fistüllerin gelişiminde rol oynar. Anorektal bölgenin muayenesinde anal şişlikle seyreden birçok benign ve malign hastalık mevcuttur. Genel cerrahi polikliniğinde anal şişlik şikayeti ile başvuru sebebi olabilen hastalıklar aşağıda listelenmiştir.

- Hemoroidal hastalık
- Anorektal apse-fistül
- Anal fissür
- Pilonidal hastalık
- Hidroadenitis süpürativa
- Rektal Prolapsus
- Anal ve perianal tümörler
- Verrüköz kanserler (Buschke-Lowenstein tümörü)
- Anal melanom
- Anal bowen hastalığı (anal intraepitelial neoplazi)
- Anal epidermoid karsinom
- Anal ve perianal crohn hastalığı (1,2,3)

<sup>1</sup> Uzm. Dr., Balıkesir Atatürk Şehir Hastanesi, Gastroenteroloji Cerrahi Bölümü, cerrahcanbulut@hotmail.com

<sup>2</sup> Uzm. Dr., Balıkesir Atatürk Şehir Hastanesi, Genel Cerrahi Bölümü, onurskl@hotmail.com



vakalarda ise radikal rezeksiyon olan abdominoperineal rezeksiyon tercih edilir(2,15).

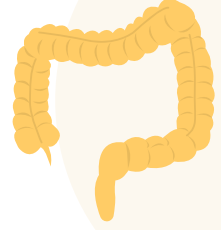
**Anal ve perianal crohn hastalığı:** Crohn hastalarının %35'inde anal ve perianal bulgular gözükmemektedir. Anal crohn hastalığı nadir olmakla birlikte hastaların %3-4'ünde görülür. Crohn hastalarında perianal bulgular genellikle skin tag gibi hafif septomlarla seyredebilir. Crohn hastalığında gözüken fissürler ise anormal lokalizasyonlu olup klasik arka orta hat fissüründen farklı olarak lateral yerleşimlidir. Crohn hastalığında perianal apse ve fistül de görülebilmektedir. Fistüller kompleks olma eğilimindedir. Skin tag ve fissürler gibi gözlenebilen benign patolojilere semptomatik olmadıkça cerrahi girişim yapılmamalıdır. İyileşmeyen kronik yaralara neden olabilir. Fissürlerde ise sfinkterotomi yapılması genellikle kontrendikedir. Sürekli tekrarlayan anorektal apseler ve kompleks perianal fistüller crohn hastalığını düşündürmelidir. Apseler durumunda drenaj uygulanır. Kompleks fistüllerde ise seton uygulaması yapılarak sfinkterlerin korunması sağlanır. Ayrıca endoanal ilerletme flepleri de tedavi yöntemleri arasındadır. Crohn hastalığında gözlenen anorektal fistüllerin tedavisinde anti-TNF alfa ajanlar (infliksimab, adalimumab) yararlı olabilmektedir. Ancak TNF alfa gibi immünsupresif ajanları başlamadan önce anorektal apselerin drenajı gerekmektedir. Rektovajinal fistül durumunda ise rektal veya vajinal kaydırma flepleri, bazen de proktektomi uygulanabilir(2,3,16,17,18).

## Sonuç

Anal şişlik çok sayıda hastalığı bağlı görülebilen bir semptomdur. Etkin tedavi sağlanabilmesi için ayırıcı tanıda düşünülmesi gereken hastalıkların tanı ve tedavi yöntemlerinin bilinmesi büyük önem taşımaktadır.

## Kaynaklar

1. Souba W.W., (2012). *ACS Cerrahi İlkeler&Uygulamalar*. Özmen M.. Ankara:Güneş Tıp Kitabevi
2. Bruncardi F, Andersen D.K., Billiar T.R. et al (2019). *Schwartz's Principles of Surgery, 11e*. McGraw Hill.
3. Townsend, Jr Courtney M., et al. Sabiston Textbook of Surgery. 20th ed., Elsevier - Health Sciences Division, 2016.
4. Cleary RK, Schaldenbrand JD, Fowler JJ et al. Perianal Bowen's disease and anal intraepithelial neoplasia: review of the literature. *Dis Colon Rectum*. 1999 Jul;42(7):945-51. doi: 10.1007/BF02237107. PMID: 10411443.
5. Hollingshead JR, Phillips RK. Haemorrhoids: modern diagnosis and treatment. *Postgrad Med J*. 2016 Jan;92(1083):4-8.
6. Lohsiriwat V. Treatment of hemorrhoids: A coloproctologist's view. *World J Gastroenterol*. 2015 Aug 21;21(31):9245-52. doi: 10.3748/wjg.v21.i31.9245.
7. Gardner IH, Siddharthan RV, Tsikitis VL. Benign anorectal disease: hemorrhoids, fissures, and fistulas. *Ann Gastroenterol*. 2020 Jan-Feb;33(1):9-18.
8. Sigmon DF, Emmanuel B, Tuma F. Perianal Abscess. 2021 Jun 29. In: StatPearls [Internet]. Treasure Island (FL): StatPearls Publishing; 2021 Jan-. PMID: 29083652.
9. Jahnnny B, Ashurst JV. Anal Fissures. 2020 Dec 5. In: StatPearls [Internet]. Treasure Island (FL): StatPearls Publishing; 2021 Jan-. PMID: 30252319.
10. Kober MM, Alapati U, Khachemoune A. Treatment options for pilonidal sinus. *Cutis*. 2018 Oct;102(4):E23-E29. PMID: 30489572.
11. Vogler SA. Rectal Prolapse. *Dis Colon Rectum*. 2017 Nov;60(11):1132-1135.
12. Mertsoylu H., Sedef A.M., Aytaç H.Ö. et al. (2019). *Gastrointestinal Sistem Tümörleri*. Ankara:Akademisyen Kitabevi
13. Paolino G., Didona D., Macri G. et al. Anorectal Melanoma. In: Scott JF, Gerstenblith MR, editors. *Noncutaneous Melanoma* [Internet]. Brisbane (AU): Codon Publications; 2018 Mar. Chapter 6. PMID: 29874013.
14. Kutlubay Z., Engin B., Zara T. Et al. Anogenital malignancies and premalignancies: facts and controversies. *Clin Dermatol*. 2013 Jul-Aug;31(4):362-373.
15. Papagikos M., Crane C.H., Skibber J. et al. Chemoradiation for adenocarcinoma of the anus. *Int J Radiat Oncol Biol Phys*. 2003 Mar 1;55(3):669-78.
16. Truong A, Zaghayan K, Fleshner P. Anorectal Crohn's Disease. *Surg Clin North Am*. 2019 Dec;99(6):1151-1162.
17. Zalieckas JM. Treatment of perianal Crohn's disease. *Semin Pediatr Surg*. 2017 Dec;26(6):391-397.
18. Burri E, Vavricka SR. Der anale Crohn [Perianal Crohn's disease]. *Ther Umsch*. 2013 Jul;70(7):417-28. German.



## BÖLÜM 17

### Anorektal Muayene

Abdülkadir DENİZ<sup>1</sup>

#### Tanımlar

Muayene yapan hekimin klinik tecrübesi; anorektal muayeneyi gerçekleştirirken muayene çeşitlerinden hangisini kullanacağını belirleyecektir. Bununla birlikte anorektal muayene; hasta için en uygun pozisyonda yapılmalıdır. Litotomi pozisyonu : Hasta sırtüstü uzanmıştır ve dizleri gövdeye doğru çekilmiştir. Litotomi pozisyonu için uygun masa gerekmektedir. Muayene esnasında bimanuel rektovajinal muayene yapılabilmektedir, rektosel ve bazen perianal fistül muayenesi için kullanılmaktadır. Ayrıca kadınlarda pelvik organların incelenmesi sırasında kullanılır ve ön rektumun daha iyi değerlendirilmesini sağlayabilir(1). Sol lateral (Sims) pozisyon: Anorektal muayene esnasında sıklıkla tercih edilen muayene pozisyonudur. Çoğu klinikte kadınlar ve erkekler için standart muayene yöntemidir. Hasta sol lateral pozisyonda muayene masasında yatarken kalça ve diz eklemleri fleksiyonda ve kalçası masanın

hafif dışına taşmış olmalıdır(2). Jakknife pozisyonu: perine ve rektumun uygun şekilde incelenmesi için tercih edilen pozisyonudur. Muayene uygulanabilmesi proktolojik masa gerekmektedir. Muayeneyi yapan hekim için en verimli pozisyonudur ve sigmoid kolon ve alt rektum değerlendirmesinde en uygun pozisyonudur. Bu pozisyonda anorektuma daha kolay erişim sağlandığı için anoskopi ve sigmoidoskopi gibi ileri tetkikler yapılabilmektedir. Dorsal pozisyon: Hasta sırtüstü dizleri bükük ve yarı yan yatar konumdadır ve genel durumu bozuk ve çevrilmesi uygun olmayan hastalarda kullanılabilir. Kullanılan pozisyon ne olursa olsun, rektal muayene hem muayeneyi hem de palpasyonu içermektedir. Öncelikle muayene eden kişi eldivenli bir el kullanarak perineyi ve gluteusları, fistül yolları, hemoroid, cilt katlantıları, ekzoriyasyonlar, kan, pürülan akıntı ve rektal prolapsus açısından inceler. Muayene esnasında hastanın iç çamaşırında lekelenme varlığı, hastanın ped kullanma durumu gözlenmelidir. Perineal ıs-

<sup>1</sup> Uzm. Dr., Gülhane Eğitim Araştırma Hastanesi, Genel Cerrahi Kliniği, vakifli@gmail.com

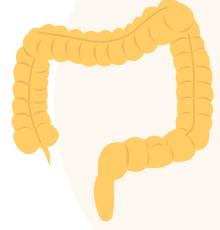
naklanan deri katlantıları, inflamatuvar barsak hastalığı, rektal prolapsus ve herpes simplex veya sifiliz hastalıklarının sebep olduğu yüzeysel ülserler de dahil olmak üzere birçok rahatsızlığa dair ipuçları sağlar. Perianal deri, sedef hastalığı ve vitiligo gibi sistemik hastalıklardan veya sifiliz dermatiti ve kandidiyaz gibi enfektif süreçlerden de etkilenebilmektedir. Perianal muayenede bu hastalıkların tanısı da koyulabilmektedir. Anorektal muayene sırasında çoğu durumda nöromusküler fonksiyonun değerlendirilmesi gereklidir, çünkü eksternal anal sfinkterin basit palpasyonu sfinkter tonusunun zayıf bir ölçüsüdür ve disfonksiyonu teşhis edememektedir. Fekal inkontinansı olan hastalar, anal kanalın normal bir dışkı hacmini kaldıramaması nedeniyle sıklıkla ishal olduklarını ifade ederler. Travmatik doğum öyküsü olan ya da perianal bölge cerrahisi geçiren kişilerde sfinkter tonusunda yetersizlik görülmektedir. Ayrıca fekal inkontinans; nöropatiler, omurilik tümörleri (primer veya metastatik) veya multipl skleroz gibi ciddi sistemik hastalıkların ilk belirtisi olabilir. Rektumun palpasyonu, herpes, sifiliz veya inflamatuvar barsak hastalığından kaynaklanan ülserleri ve ayrıca muayenede görülmeyen fistül veya fissürlerin tanısını koydurabilir. Kolorektal kanserlerin önemli bir kısmının rektumdan kaynaklandığı ve bu organın da metastatik hastalık yeri olabileceği için kitle olup olmadığını belirlemek için rektumun dikkatli palpasyonu mutlaka yapılmalıdır. Palpe edilen kitlelerin tamamı neoplastik değildir ve perirektal apselerde kitle olarak palpe edilebilir. Kitlenin dalgalı kıvamı ve ateşin varlığı apseyi düşündürür. Hassasiyet, rektal muayenede yardımcı belirtilerden biridir. Hassasiyetin yeri ve derecesi, prostatit, pelvik inflamatuvar hastalık, tubo-ovaryan apseler, over kistleri, ektopik gebelik ve inflamatuvar bağırsak hastalığı gibi rahatsızlıklar hakkında bilgi verebilir. Akut appendisit şüphesin-

de rektal hassasiyet, önemli bir tanısız ipucu olarak belirtilmişti, ancak kanıtlar bu bulgunun akut appendisit tanısında çok az yardımcı olduğunu gösteriyor. Siyah dışkı, demir, meyan kökü, bizmut kaynaklı olabilir. Aynı zamanda siyah dışkı sebebi melena olabilir. Kırmızı renkli dışkı, hematokezya (genellikle Treitz ligamentinin distalinde olan kanamalar sebebiyle) olarak bilinen aktif kanamaya bağlı olabilirken, tüberküloz tedavisi gören hastalar rifampine bağlı kırmızı veya turuncu renkli dışkıdan şikayet edebilirler. Hepatobiliyer hastalığın ilk semptomlarından biri akolik gaita ve koyu idrarın olmasıdır. Çok nadiren, ampulla vateri karsinomu olan hasta akolik gaita şikayeti ile başvurur. Klinisyenler tarafından rektal muayene çeşitli nedenlerle yapılmamaktadır. İşlemin çok fazla zaman aldığı, hastaya rahatsızlık verdiği ve estetik açıdan hoş olmadığı iddia edilmekte. Ancak birçok hastalıkta rektumun muayenesi hekimi doğru teşhis yönünde yönlendirecektir. Bu da pahalı ve gereksiz laboratuvar ve/veya radyolojik değerlendirme ihtiyacını ortadan kaldırabilir(4).

## Kaynaklar

1. Walker H. (1990). **Clinical Methods: The History, Physical and Laboratory Examinations. (3rd edition). Boston: Butterworths**
2. Clain A. Hamilton Bailey's Demonstrations of Physical Aings in Clinical Surgery. Bristol:IOP Publishing Limited, 1986 : 273-286
3. TKRCD(2011). Anorektal Bölgenin Selim Hastalıkları Kitabı(2011) (20/11/2021 tarihinde <https://www.tkrcd.org.tr/uploads/2019/11/abshwebbook.pdf> adresinden ulaşılmıştır).
4. Kızıllkanat K. Anorektal Muayene. Güncel Gastroenteroloji 3(1).





## BÖLÜM 18

### Anorektal Manometri

Ümit KARAOĞULLARINDAN<sup>1</sup>

Anüs ve rektum basınçlarının anüse yerleştirilen bir kateter yardımıyla ölçülmesi işlemine anorektal manometri denir. Manometri kateterinin üzerinde belirli hacimlerde şişirilip söndürülebilen bir balon ve basıncı algılayan sensörler bulunur. Manometri sırasında rektumun dolu olup olmadığının hissedildiği (rectal sensation) rektal ve anal basınçlar ile gaita yapmamızı sağlayan nöral reflekslerde ölçülebilir.

Defekasyon işleminin sağlıklı yapılabilmesi için rektum ve anal sfinkterlerin birbirleriyle uyumlu ve belirli bir düzen içinde çalışması gerekir. Anal ve rektum sfinkterlerinin birbirleriyle ne derece uyumlu çalıştığını ancak anorektal manometri ile ölçebiliriz.

Aynı zamanda anorektal manometri ile fekal inkontinans ve defekasyondan sorumlu sensorimotor yolları da değerlendirebiliriz. Fekal inkontinans ve dışkılama güçlüğünün tanı konulmasında faydalı olan bazı semptomların değerlendirilmesinde kullanılan ve bu semptomların fizyopatolojisini anlamamı-

zı sağlayan çok sayıda testten oluşur. Bu testleri anal sfinkter tonusunu, rektal kompliyansı, anorektal duyumu ve rektoanal inhibitör refleksi değerlendirmek için kullanılmaktadır.

Manometri endikasyonları arasında ;

1. Fekal inkontinans (2,3)
2. Konstipasyon (4,5)
3. Non-obstrüktif defekasyonu olan hastalarda biofeedback tedaviye rehberlik (6-10) yer almaktadır.

Manometri tetkikini yorumlayabilmek için normal gaita (feçes) oluşum fizyolojisini de iyi bilmek gerekir.

1. **Gaita Tutabilme (Fecal Continence):** İnsanlarda gaytanın tutulmasını sağlayan 2 sfinkter vardır ve bunlar eksternal ve internal anal sfinkterlerdir. İnternal sfinkter isteğimiz dışında çalışır özellikle istirahat basıncı oluşturarak anüsün sürekli kapalı kalmasını sağlar ve istemsiz olarak gaytanın gaz yada sıvı şekilde kaçırılmasını önler

<sup>1</sup> Dr. Öğr. Üyesi, Çukurova Üniversitesi Tıp Fakültesi Dahili Tıp Bilimleri Bölümü/İç Hastalıkları AD., umit2462@hotmail.com

## Anal Kanalın Fonksiyonel Kısımının Uzunluğu (2,5-4 cm)

Anal kateter yavaş yavaş geri çekilirken anal kanal fonksiyonel uzunluğu (high-pressure zone) hesaplanabilir. Anal kanalın uzun ve fonksiyonel olmasının kontinansa olumlu etkisi vardır.

## Anorektal Testlerin Yorumlanması

### Anorektal Manometri Raporunda Olması Gereken Veriler

1. Hastanın demografik verileri
2. Testin hangi endikasyonla yapıldığı

3. Proktolojik anamnez
4. Proktolojik muayene
5. Hangi kateter(ler) kullanıldığı
6. Testin hangi yöntem ile yapıldığı
7. Hangi ölçümlerin yapıldığı ve sonuçları
8. Test yorumu

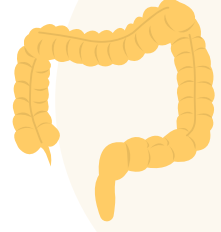
## Kaynaklar

1. Bharucha AE. Pelvic floor: anatomy and function. Neurogastroenterol Motil. 2006 Jul; 18(7):507- 19. Doi: 10.1111/j.1365-2982.2006.00803.x.
2. Madoff RD, Williams JG, Caushaj PF. Fecal incontinence. N Engl J Med. 1992; 326:1002. Doi: 10.1056/NEJM199204093261507.
3. Mitrani C, Chun A, Desautels S, et al. Anorectal manometric characteristics in men and women with idiopathic fecal incontinence. J Clin Gastroenterol. 1998; 26:175. Doi: 10.1097/00004836-199804000-00005.

**Tablo 2. Anorektal testlerin yorumlanması**

Ölçüm	Değerlendirdiği işlev	Normal değerler	Yorumlanması
1. Temel basınç ölçümleri			
a. Dinlenim anal kanal basıncı	İAS	40-70mmHg	↓: İAS yaranması/atrofisi/denervasyonu ↓: düz kas spazmı. anal fisür
b. Sıkma anal kanal basıncı	EAS	100-180 mmHg	↓ maksimum sıkma basıncı: Zayıf EAS (miyojenik veya nörojenik)
c. Tahammül "endurance" sıkma basıncı	EAS	> 45 sn	
d. Fonksiyonel anal kanal uzunluğu		2.5.-4 cm	↑ duyum eşığı: taşma "overflow" inkontinensi ↓ duyum eşığı: "urge" inkontinensi, idiyopatikinkontinensi, idiyopatikinkontipasyon
2. Duyusal ve refleks ölçümleri			
a. İlk duyum	Rektal duyarlılık ve kompliyansın değerlendirilmesinde kullanılır	< 60 ml	
b. Defekasyon hissi		60-100 mL	
c. En fazla telere edilen hacim		140-320 mL	< 100 mL: mikorektum > 440 mL: megarektum
a. Öksürük refleksi	Sakral refleks arkı	İstemli sıkma maksimum değerine yakın	> maksimum istemli sıkma: SSS ya da yüksek spinal lezyonlar << istemli sıkma: sakral refleks arkınd defekt
b. Rektoanal inhibitör refleksi (RAİR)		İstirahat basıncında %25'ten fazla düşme	Refleks olmaması: Hirschprung hastalığı
3. Vektör hacim analizi			
	Lokale İAS ya da EAS hasarı	< % 10 asimetri	Asimetri varlığında İAS ya da EAS hasarlanması düşündürür

4. Camilleri M, Thompson WG, Fleshman JW, et al. Clinical management of intractable constipation. *Ann Intern Med.* 1994; 121:520. Doi: 10.7326/0003-4819-121-7-199410010-00008.
5. Papachrysostomou M, Smith AN. Effects of biofeedback on obstructive defecation--reconditioning of the defecation reflex? *Gut.* 1994; 35:252. Doi: 10.1136/gut.35.2.252.
6. Rao SS, Welcher KD, Pelsang RE. Effects of biofeedback therapy on anorectal function in obstructive defecation. *Dig Dis Sci.* 1997; 42:2197. Doi: 10.1023/a:1018846113210.
7. Heymen S, Jones KR, Scarlett Y, et al. Biofeedback treatment of constipation: a critical review. *Dis Colon Rectum.* 2003; 46:1208. Doi: 10.1007/s10350-004-6717-8.
8. Chiarioni G, Whitehead WE, Pezza V, et al. Biofeedback is superior to laxatives for normal transit constipation due to pelvic floor dyssynergia. *Gastroenterology.* 2006; 130:657. Doi: 10.1053/j.gastro.2005.11.014.
9. Rao SS, Seaton K, Miller M, et al. Randomized controlled trial of biofeedback, sham feedback, and standard therapy for dyssynergic defecation. *Clin Gastroenterol Hepatol.* 2007; 5:331. Doi: 10.1016/j.cgh.2006.12.023.
10. Heymen S, Scarlett Y, Jones K, et al. Randomized, controlled trial shows biofeedback to be superior to alternative treatments for patients with pelvic floor dyssynergia-type constipation. *Dis Colon Rectum.* 2007; 50:428. Doi: 10.1007/s10350-006-0814-9.
11. Sagar PM, Pemberton JH. Anorectal and pelvic floor function. Relevance of continence, incontinence, and constipation. *Gastroenterol Clin North Am.* 1996; 25:163. Doi: 10.1016/s0889-8553(05)70370-8.
12. Shafik A, Shafik AA, El Sibai O, et al. Role of the rectosigmoidal junction in fecal continence: concept of the primary continent mechanism. *Arch Surg.* 2006; 141:23. Doi: 10.1001/archsurg.141.1.23.
13. Sun WM, Read NW, Miner PB. Relation between rectal sensation and anal function in normal subjects and patients with faecal incontinence. *Gut.* 1990; 31:1056. Doi: 10.1136/gut.31.9.1056.
14. Fernández-Fraga X, Azpiroz F, Malagelada JR. Significance of pelvic floor muscles in anal incontinence. *Gastroenterology.* 2002; 123:1441. Doi: 10.1053/gast.2002.36586.
15. Jorge JMN, Wexner SD. Etiology and management of fecal incontinence. *Dis Colon Rectum.* 1993;36:77-97. Doi: 10.1007/BF02050307.
16. Arndorfer RC, Stef JJ, Dodds WJ, et al. Improve difusion system for intraluminal esophageal manometry. *Gastroenterology.* 1977;73:23-7.
17. Lee TH, Bharucha AE. How to perform and interpret a high-resolution anorectal manometry test. *J Neurogastroenterol Motil.* 2016 Jan 31; 22(1):46-59. Doi: 10.5056/jnm15168.
18. Lestar B, Penninckx F, Kerremans R. The composition of anal basal pressure. An in vivo and in vitro study in man. *Int J Colorect Dis.* 1989;4:118-22. Doi: 10.1007/BF01646870.
19. Loening-Baucke V, Anuras S. Effects of age and sex on anorectal manometry. *Am J Gastroenterol.* 1985;80:50-3.
20. Leroi AM, Berkelmans I, Denis P, et al. Anismus as a marker of sexual abuse. Consequences of abuse on anorectal motility. *Dig Dis Sci.* 1995;40:1411-6. Doi: 10.1007/BF02285184.
21. Chiarioni G, Scattolini C, Bonfante F, et al. Liquid stool incontinence with severe urgency: anorectal function and effective biofeedback treatment. *Gut.* 1993;34:1576-80. Doi: 10.1136/gut.34.11.1576.
22. Wald A. Anorectal sensorimotor dysfunction in fecal incontinence and diabetes mellitus. Modification with biofeedback therapy. *AKN Engl J Med.* 1984;310:1282-7. Doi: 10.1056/NEJM198405173102003.
23. Bulut T. Anorektal fizyoloji testleri ve inkontinens. *Türkiye Klinikleri J Gen Surg.* 2010;3:8-13.



## BÖLÜM 19

### Anoskopi

Hüseyin BAYHAN<sup>1</sup>

#### Giriş

Anoskopi; anüsün ve rektumun iç kısmını görüntülemek için kullanılan, bağırsak temizliği ve sedasyon gerektirmeyen yatak başında yapılabilen ucuz ve etkili bir muayene yöntemidir. Bu işlemde kullanılan alete anoskop denir. Bu yöntemle, muayene eden kişi anal sfinkterin iç kısımlarını ve distal rektumu görüntüleyebilir (1). Bu bölümde anoskopinin endikasyonları, kontrendikasyonları, teknikleri ve anorektal patolojisi olan hastaların yönetiminde profesyonel bir ekibin rolü anlatılacaktır.

#### Anoskopi

Anoskopi, çoğu anal ve perianal patolojik sürecin teşhisi için altın standart olarak kabul edilmekte olan bir muayane biçimidir (2,3). İnternal hemoroid, proktit, laserasyon, anal fistül, ülser ve kitle gibi anorektal lezyonları tanımlamada fleksibl sigmoidoskopiye göre

daha yüksek duyarlılığa sahip olduğu, birçok prospektif çalışmayla gösterilmiştir (4,5).

#### Anoskopinin Klinik Önemi

Dijital rektal muayenede net bir şekilde tanımlanamayan internal hemoroid, proktit, ülser gibi patolojileri netleştirmede anoskopi çok etkili bir yöntem olsada ciddi anorektal kanamalar ve işlem esnasında hastada oluşan ciddi rahatsızlık hissi bu prosedürde önemli sınırlama yaratmıştır. Anoskopiyle internal hemoroide hemen tanı konulabilse de proksimaldeki bir gastrointestinal kanama odağının varlığı ekarte edilemez (6,7,8).

#### Anorektal Anatomi

Rektum ve anal kanal, gastrointestinal sistemin 4-5 cm'lik son bölümünü oluşturur. Rektum dışkı içeriği için bir rezervuar görevi görür. Anal kanal, sempatik, parasempatik

<sup>1</sup> Uzm. Dr., Mardin Eğitim ve Araştırma Hastanesi, Genel Cerrahi Kliniği, drhuseyinbayhan@gmail.com

## Anoskopi İşlemi ile İlişkili Komplikasyonlar

- Muayene sonrası rahatsızlık hissi
- Perianal cilt veya mukozanın yırtılması
- Hemoroidal dokunun aşınması veya yırtılması
- İşlem sonrası enfeksiyon gelişebilir fakat çok nadiren meydana gelir.

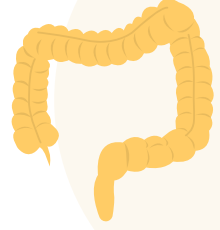
Rahatsızlık ve aşınma yeterli topikal anestetik ve kayganlaştırıcı kullanımı ile önlenebilir. Enfeksiyon çok nadir görülen bir komplikasyondur, bazı yüksek riskli popülasyonlarda profilaktik antibiyotikler düşünülebilir. Anal cerrahi veya anal fissür öyküsü olan hastalarda dikkatli olunmalıdır (9,10,11).

## Sonuç

Sonuç olarak, anoskopi ucuz, hızlı ve hazırlık gerektirmeyen anorektal patoloji taraması için yararlı bir işlemdir. Bununla birlikte, anorektal kanaması olan bir hastanın değerlendirilmesinde prosedüre gereğinden fazla güvenilmemelidir, çünkü rektal patolojinin varlığı proksimal bir kanama kaynağını varlığını dışlayamaz.

## Kaynaklar

1. London S, Hoilat GJ, Tichauer MB. Anoscopy. In: *StatPearls*. Treasure Island (FL): StatPearls Publishing; November 7, 2021.
2. TK, Bordeianou LG, von Keudell A, et al. Digital Rectal Examination and Anoscopy. *N Engl J Med*. 2018;378(22):e30. doi:10.1056/NEJMvcm1510280
3. Janicke DM, Pundt MR. Anorectal disorders. *Emerg Med Clin North Am*. 1996;14(4):757-788. doi:10.1016/s0733-8627(05)70278-9
4. Lohsiriwat V. Anorectal emergencies. *World J Gastroenterol*. 2016;22(26):5867-5878. doi:10.3748/wjg.v22.i26.5867
5. Lazas DJ, Moses FM, Wong RK. Videoendoscopic anoscopy: a new technique for examining the anal canal. *Gastrointest Endosc*. 1995;42(4):351-354. doi:10.1016/s0016-5107(95)70136-2
6. Kelly SM, Sanowski RA, Foutch PG, et al. A prospective comparison of anoscopy and fiberoendoscopy in detecting anal lesions. *J Clin Gastroenterol*. 1986;8(6):658-660. doi:10.1097/00004836-198612000-00014
7. Gudur A, Shanmuganandamurthy D, Szep Z, et al. An Update on the Current Role of High Resolution Anoscopy in Patients With Anal Dysplasia. *Anticancer Res*. 2019;39(1):17-23. doi:10.21873/anticancer.13075
8. Tanaka A, Sadahiro S, Suzuki T, et al. Comparisons of Rigid Proctoscopy, Flexible Colonoscopy, and Digital Rectal Examination for Determining the Localization of Rectal Cancers. *Dis Colon Rectum*. 2018;61(2):202-206. doi:10.1097/DCR.0000000000000906
9. Morton M., Melnitchouk N, Bleday R. (2018). Squamous cell carcinoma of the anal canal. *Current problems in cancer*, 42(5), 486-492. doi:10.1016/j.currprobcancer.2018.11.001
10. Ciombor KK, Ernst RD, Brown G. Diagnosis and Diagnostic Imaging of Anal Canal Cancer. *Surg Oncol Clin N Am*. 2017;26(1):45-55. doi:10.1016/j.soc.2016.07.002
11. Barleben A, Mills S. Anorectal anatomy and physiology. *Surg Clin North Am*. 2010;90(1):. doi:10.1016/j.suc.2009.09.001
12. Longacre TA, Kong CS, Welton ML. Diagnostic problems in anal pathology. *Adv Anat Pathol*. 2008;15(5):263-278. doi:10.1097/PAP.0b013e318183234b
13. Davis KG, Orangio GR. Basic Science, Epidemiology, and Screening for Anal Intraepithelial Neoplasia and Its Relationship to Anal Squamous Cell Cancer. *Clin Colon Rectal Surg*. 2018;31(6):368-378. doi:10.1055/s-0038-1668107
14. Cho SD, Groves E, Lao VV. History of High-Resolution Anoscopy. *Clin Colon Rectal Surg*. 2018;31(6):336-346. doi:10.1055/s-0038-1668103
15. Ponka, David, and Faisal Baddar. "Anoscopy." *Canadian Family Physician* 59.5 (2013): 510-510.



## BÖLÜM 20

### Defekografi

Zeynep AYVAT ÖCAL<sup>1</sup>

#### Giriş

Pelvik taban disfonksiyonu genellikle 50 yaş üstü multipar kadınlarda inkontinans ile prezente olan yaşam kalitesini olumsuz etkileyerek sıklıkla invaziv cerrahi tedavi gerektiren bir patolojidir (1). Amerika Birleşik Devletleri'nde pelvik taban bozukluklarının prevalansı yaklaşık %25 olup 80 yaşından sonra kadınlarda iki katına çıkmaktadır (2). İnkontinans, dışkılamada zorlanma, tenesmus, konstipasyon, cinsel disfonksiyon gibi çeşitli semptomlarla kendini gösteren bir bozukluktur (3). İleri yaş, multiparite, obezite, postmenapozal dönem, bağ doku hastalıkları, pelvik cerrahi öyküsü etyolojide etkili faktörlerdir (4). Pelvik taban disfonksiyonunda teşhis için fizik muayene yetersiz olup görüntüleme yöntemlerine başvurulmaz ise hastaların yaklaşık %45-90'ında tanı gecikebilir ya da eksik tedavi ile semptomlar tekrarlayabilir (5).

Tıbbi tedavi ve fiziksel eğitimin başarısız olduğu durumlarda, özellikle kadınlarda pel-

vik taban disfonksiyonu cerrahi ile çözülebilir (6). Doğru ve erken tanı almak önemli olup postoperatif nüks riskini azaltmak için pelvik taban bozukluklarının eksiksiz tanımlanması gerekmektedir (7).

Pelvik disfonksiyon pelvik organların prolapsusu, anormal pelvik taban kasılması ya da gevşemesi ile giden bir yelpazedir.

Pelvik disfonksiyondan bahsetmek için pelvik tabandaki kas, fasya ve organların anatomik bütünlükleri, statik ve dinamik görüntülerdeki pozisyonlarını değerlendirmek gerekir. Bu amaçla günümüzde radyoloji kliniklerinde en yaygın kullanılan iki inceleme konvansiyonel defekografi ve dinamik Magnetik rezonans ( MR ) defekografi'dir.

#### Konvansiyonel Defekografi

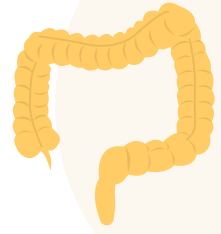
Baryum defekografi, anorektum ve pelvik tabanın anatomik yapısının ve fonksiyonunun değerlendirilmesine izin veren floroskopi tabanlı bir incelemedir. İstirahat, intraabdomi-

<sup>1</sup> Uzm. Dr., Bakırçay Üniversitesi Çiğli Eğitim Ve Araştırma Hastanesi, Radyoloji Kliniği zeynepocal32@hotmail.com



## Kaynaklar

1. Elneil S. Complex pelvic floor failure and associated problems. *Best Pract Res Clin Gastroenterol*. 2009;23(4):555-73.
2. Hallock JL and Handa VL. The epidemiology of pelvic floor disorders and childbirth: an update. *Obstet Gynecol Clin North Am*. 2016 March; 1-13.
3. Brandão AC, Ianez P. MR imaging of the pelvic floor: defecography. *Magn Reson Imaging Clin N Am* 2013; 21: 427-45.
4. García del Salto L, de Miguel Criado J, Aguilera del Hoyo LF et al; MR imaging-based assessment of the female pelvic floor. *Radiographics*. 2014;34(5):1417-39
5. Nygaard I, Barber MD, Burgio KL, et al; Pelvic Floor Disorders Network. Prevalence of symptomatic pelvic floor disorders in US women. *JAMA*, 2008; 300(11): p.1311-1316.
6. Köhler K, Stelzner S, Hellmich G, et al. Results in the long-term course after stapledtransanal rectal resection (STARR). *Langenbecks Arch Surg* 2012;397:771-8.
7. Deval B, Poilpot S, Menu Y; Imaging pelvic floor prolapse. *J Gynecol Obstet Biol Reprod* 2003;32:22-9.
8. Faccioli N, Comai A, Mainardi P, et al; Defecography: a practical approach. *Diagn Interv Radiol* 2010;16:209-16.
9. Maglinte DD, Hale DS, Sandrasegaran K. Comparison between dynamic cystocolpoproctography and dynamic pelvic floor MRI: pros and cons: which is the "functional" examination for anorectal and pelvic floor dysfunction? *Abdominal Imaging* 2013;38:952-73.
10. Bartram CI, Turnbull GK, Lennard-Jones JE. Evacuation proctography: an investigation of rectal expulsion in 20 subjects without defecatory disturbance. *Gastrointest Radiol* 1988;13(1):72-80.
11. Nathan Y, Kim, David H, Kim, Perry J, Pickhardt, Evie H, Carchman, Gastroenterol Clin N Am (2018) <https://doi.org/10.1016/j.gtc.2018.04.006>
12. El Sayed RF, Alt CD, Maccioni Fet al;, Esur, Group EPFW (2017) Magnetic resonance imaging of pelvic floor dysfunction - joint recommendations of the ESUR and ESGAR Pelvic Floor Working Group. *Eur Radiol* 27 (5):2067-2085. <https://doi.org/10.1007/s00330016-4471-7>
13. Pizzoferrato AC, Nyangoh Timoh K, Fritel X, et al; Dynamic Magnetic Resonance Imaging and pelvic floor disorders: *J Obstet Gynecol Reprod Biol*. 2014;181;259-266.
14. Solopova AE, Hetzer FH, Marincek B, Weishaupt D. MR defecography: prospective comparison of two rectal enema compositions. *AJR Am J Roentgenol*. 2008 Feb;190(2):W118-124.
15. Haya N, Segev E, Younes G, Glodschmidt E; The effect of bladder fullness on evaluation of pelvic organ prolapse. *Int J Gynaecol Obstet* 2012;118:24-26.
16. Halil Özer, Ali Yusuf Öner, Pelvik Taban Görüntüleme Dinamik MRG, Trd Sem 2015; 3: 12-24 [doi:10.5152/trs.2015.163](https://doi.org/10.5152/trs.2015.163)
17. Farah H, Laurent N, Phalippou J, et al. Postoperative pelvic pain: an imaging approach. *Diagn Interv Imaging* 2015;96:1065-75.
18. Arif-Tiwari H, Twiss CO, Lin FC, et al; Improved detection of pelvic organ prolapse: Comparative utility of defecography phase sequence to nondefecographyValsalva maneuvers in dynamic pelvic floor magnetic resonance imaging. *Curr Probl Diagn Radiol*. 2019 Jul-Aug;48(4):342-347.
19. Francesca Maccioni and Celine D. Alt MRI of the Pelvic Floor and MR Defecography Diseases of the Abdomen and Pelvis 2018-2021, IDKD Springer Series, [https://doi.org/10.1007/978-3-319-75019-4\\_2](https://doi.org/10.1007/978-3-319-75019-4_2)
20. Bharucha AE, Wald A, Enck P, Rao S (2006) Functional Anorectal Disorders. *Gastroenterology* 130(5):1510-1518. <https://doi.org/10.1053/j.gastro.2005.11.064>
21. Lalwani N, Moshiri M, Lee JH, 2013, Magnetic resonance imaging of pelvic floor dysfunction. *Radiol Clin North Am* 51(6):1127-1139. <https://doi.org/10.1016/j.rcl.2013.07.004>
22. Bitti GT, Argiolas GM, Ballicu NP, et al. Pelvic floor failure: MR imaging evaluation of anatomic and functional abnormalities. *Radiographics* 2014;34:429-48.
23. Tunn R, DeLance J, Quint EE. Visibility of pelvic organ support system structures in magnetic resonance images without an endovaginal coil. *Am J Obstet Gynecol* 2001; 184: 1156-63.
24. Law YM, Fielding JR. MRI of pelvic floor dysfunction: review. *AJR American journal of roentgenology*. 2008;191 (6 Suppl):S45-53.
25. Singh K, Jakab M, Reid WM et al; Three-dimensional magnetic resonance imaging assessment of levator ani morphologic features in different grades of prolapse. *Am J Obstet Gynecol*. 2003;188(4):910-5.
26. Boyadzhyan L, Raman SS, Raz S. Role of static and dynamic MR imaging in surgical pelvic floor dysfunction. *Radiographics*. 2008;28(4):949-67.
27. Chang J, Chung SS (2012) An analysis of factors associated with increased perineal descent in women. *J Korean Soc Coloproctol* 28 (4):195-200. <https://doi.org/10.3393/jksc.2012.28.4.195>
28. Mortelet KJ, Fairhurst J (2007) Dynamic MR defecography of the posterior compartment: Indications, techniques and MRI features. *European Journal of Radiology* 61 (3):462-472. <https://doi.org/10.1016/j.ejrad.2006.11.020>
29. Lee TH, Lee JS, Hong SJ, et al; (2013) Rectal hyposensitivity and functional anorectal outlet obstruction are common entities in patients with functional constipation but are not significantly associated. *The Korean journal of internal medicine* 28 (1):54-61. <https://doi.org/10.3904/kjim.2013.28.1.54>
30. Reiner CS, Tutuian R, Solopova AE, et al; (2011) MR defecography in patients with dyssynergic defecation: spectrum of imaging findings and diagnostic value. *The British journal of radiology* 84 (998):136-144. <https://doi.org/10.1259/bjr/28989463>
31. Barbaric ZL, Marumoto AK, Raz S. Magnetic resonance imaging of the perineum and pelvic floor. *Topics in magnetic resonance imaging: TMRI*. 2001;12 (2):83-92.
32. Chi TW, Chen SH. Dynamic magnetic resonance imaging used in evaluation of female pelvic prolapse: experience from nine cases. *The Kaohsiung journal of medical sciences*. 2007;23 (6):302-8.



## BÖLÜM 21

# Endoskopik Ultrasonografi (EUS)

Serdar DURAK<sup>1</sup>

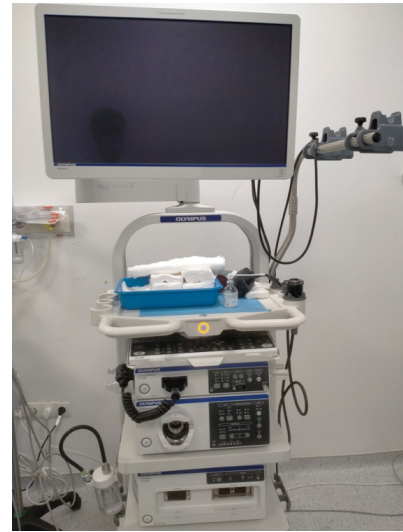### Giriş

Endoskopik ultrasonografi (EUS), endoskopi ve ultrasonografinin kombine edildiği bir görüntüleme cihazıdır (Resim 1). EUS, gastrointestinal sistem (GIS), pankreas, posterior mediasten ve retroperiton lezyonlarını izlemek ve örnek almak ve özofagus, mide ve rektum kanserleri gibi gastrointestinal maligniteleri evrelemek için kullanılır.

Ekoendoskoplar, 5-20 MHz arasında geniş bir frekans aralığında çalışır ve penetrasyon derinliği ve görüntü çözünürlüğü spektrumuna izin verir. 20-30 MHz'de çalışan yüksek frekanslı kateter EUS, gastrointestinal duvarın daha ayrıntılı bir ultrason görüntüsünü sağlar. Bu sayede GIS duvarında, pankreasta, safra kanallarında vb. 1-2 mm kadar küçük lezyonlar görüntülenebilir<sup>(1)</sup>.

3 farklı EUS cihazı bulunmaktadır. Radyal ve miniprob EUS diyagnostik amaçlı, lineer EUS ise hem diyagnostik hem de terapötik amaçlı kullanılmaktadır.

1980'li yılların başında geliştirilen EUS'un ülkemize girişi de 1990 yılında Prof. Dr. Ahmet Alper sayesinde olmuştur. İlk Gülhane Askeri Tıp Akademisi ve Türkiye Yüksek İhtisas Hastanesi'nde mevcut olan EUS, geçici bir heves olduğunu iddia edenlere inat yaşanan teknolojik gelişmeler ile girişimsel ve terapötik endikasyonları artarak son yıllarda ülkemizde birçok merkezde kullanılmaya başlanmıştır.



Resim 1. EUS kulesi

<sup>1</sup> Uzm. Dr., Karadeniz Teknik Üniversitesi Tıp Fakültesi, Gastroenteroloji BD. serdardurak@gmail.com



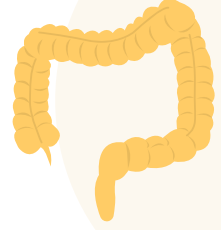
komplikasyonların erken tanınması ve hızlı müdahale edilmesi morbidite ve mortalite riskini azaltabilir.

## Sonuç

EUS kullanımı özellikle pankreatiko-biliyer hastalıklar başta olmak üzere birçok gastrointestinal sistem hastalığı için altın standart olarak kabul edilmektedir. EUS'un klinik uygulanabilirliği, teşhis amaçlı kullanımlara ilaveten terapötik uygulamaları da içerecek şekilde genişlemiştir ve bunlardan bazıları büyük umut vaat etmektedir.

## Kaynaklar

1. De Angelis C, Martini M, Recipi A, et al. Instruments and accessories for diagnostic endoscopic ultrasound (radial scanning and miniprbes). *Minerva Med.* 2007;98:253–60.
2. Seewald S, Ang TL, Soehendra N. Basic technique of handling the linear echoendoscope and how it differs from the radial echoendoscope. *Gastrointest Endosc.* 2009;69:S78–80.
3. Brugge WR. EUS. *Gastrointest Endosc* 2013; 78: 413-9
4. Dershaw DD, Enker WE, Cohen AM, et al. Transrectal ultrasonography of rectal carcinoma. *Cancer* 1990;66:2336–2340.
5. Eloubeidi MA, Tamhane A, Lopes TL, et al. Cervical esophageal perforations at the time of endoscopic ultrasound: a prospective evaluation of frequency, outcomes, and patient management. *Am J Gastroenterol* 2009; 104(1):53–56. doi:10.1038/ajg.2008.21
6. Wang KX, Ben QW, Jin ZD, et al. Assessment of morbidity and mortality associated with EUS-guided FNA: a systematic review. *Gastrointest Endosc* 2011; 73(2):283–290. doi:10.1016/j.gie.2010.10.045
7. Gress F, Michael H, Gelrud D, et al. EUS-guided fine-needle aspiration of the pancreas: evaluation of pancreatitis as a complication. *Gastrointest Endosc* 2002; 56(6):864–867.
8. Touchefeu Y, Le Rhun M, Coron E, et al. Endoscopic ultrasound-guided fine-needle aspiration for the diagnosis of solid pancreatic masses: the impact on patient-management strategy. *Aliment Pharmacol Ther* 2009; 30(10):1070–1077. doi:10.1111/j.1365-2036.2009.04138.x
9. Wilson JL, Kalade A, Prasad S, et al. Diagnosis of solid pancreatic masses by endoscopic ultrasound-guided fine-needle aspiration. *Intern Med J* 2009; 39(1):32–37. doi:10.1111/j.1445-5994.2008.01633.x
10. Hirota WK, Petersen K, Baron TH, et al; Standards of Practice Committee of the American Society for Gastrointestinal Endoscopy. Guidelines for antibiotic prophylaxis for GI endoscopy. *Gastrointest Endosc* 2003; 58(4):475–482. doi:10.1067/s0016-5107(03)01883-2
11. Ryan AG, Zamvar V, Roberts SA. Iatrogenic candidal infection of a mediastinal foregut cyst following endoscopic ultrasound-guided fine-needle aspiration. *Endoscopy* 2002; 34(10):838–839. doi:10.1055/s-2002-34262
12. Gress F, Schmitt C, Sherman S, et al. Endoscopic ultrasound-guided celiac plexus block for managing abdominal pain associated with chronic pancreatitis: a prospective single center experience. *Am J Gastroenterol* 2001; 96(2):409–416. doi:10.1111/j.1572-0241.2001.03551.x



## BÖLÜM 22

### Enteroklizis

Gülçin AKKAVAK PALAZALI<sup>1</sup>

#### Giriş

İnce ve kalın barsak hastalıklarının teşhisinde genellikle endoskopi veya kolonoskopik tetkikleri yapılarak hastalıkların teşhisleri konulmaktadır. Ancak bazı durumlarda bu tetkikler tam anlamıyla teşhisin konulmasına yardımcı olamazlar. Günümüzde radyoloji alanında birçok teknolojik yenilikler, görüntüleme cihazları ve bunlara bağlı geliştirilen uygulamalar hızlıca yaygınlaşmaktadır. Dolayısıyla bunlar bir öncekilerden çok daha gelişmiş olmaları açısından hastanın kısa sürede teşhisinin konulması ve tedavisinin en kısa sürede başlanması açısından zaman kaybını ortadan kaldırmaktadır.

**Enteroklizis** çekiminde bağırsaklara burundan kateter ile girilerek duodenuma kateter yerleştirilir. Kateterden baryum/ metil selülöz adı verilen kontrast maddelerden biri enjekte edilir ve görüntüleme yapılarak barsağın boyutları, dokusu ve herhangi bir tümör olup olmadığının anlaşılmasında faydalıdır

**Enteroklizis** 3 farklı şekilde uygulanır. Bu farklı uygulama biçimleri hastaya ve hastalığın durumuna göre klinisyen ve radyolog tarafından birlikte belirlenir. Klasik enteroklizis, MR (manyetik rezonans görüntüleme) enteroklizis ve BT (bilgisayarlı tomografi) enteroklizis şeklinde 3 tür uygulama mevcuttur.

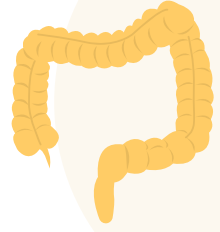
Enteroklizisin tercih edileceği klinik durumlar: İnflamatuvar barsak hastalıkları (Crohn hastalığı, ülseratif kolit), Mide-barsak kaynaklı gastrointesitnal kanamalar, ince barsak polip ve tümörleri, ince barsak tıkanıklıkları, İnce barsak emilim bozuklukları (malabsorbsiyon sendromları; Çölyak hastalığı, Whipple hastalığı vb.), karın ağrısı, ishal, gizli kanama, kilo kaybı gibi açıklanamayan gastrointestinal şikayetler, kapsül endoskopi öncesi ince barsak darlıklarının dışlanması

Enteroklizisin invaziv bir teknik olması nedeniyle günümüzde enteroklizis yerine daha çok non-invaziv BT (bilgisayarlı tomografi) veya MR (manyetik rezonans görüntüleme) enterografi tetnikleri tercih edilmektedir.

<sup>1</sup> Uzm. Dr. Antalya Serik Devlet Hastanesi Radyoloji Kliniği, gulcinakkavak@gmail.com

## Kaynaklar

1. Mullan CP, Siewert B, Eisenberg RL. Small bowel obstruction. *AJR Am J Roentgenol* 2012; 198:W105.
2. Shrake PD, Rex DK, Lappas JC, et al. Radiographic evaluation of suspected small bowel obstruction. *Am J Gastroenterol* 1991; 86:175.
3. Kohli MD, Maglinte DD. CT enteroclysis in incomplete small bowel obstruction. *Abdom Imaging* 2009; 34:321.
4. Caroline DF, Herlinger H, Laufer I, et al. Small-bowel enema in the diagnosis of adhesive obstructions. *AJR Am J Roentgenol* 1984; 142:1133.
5. Paulsen SR, Huprich JE, Fletcher JG, et al. CT enterography as a diagnostic tool in evaluating small bowel disorders: review of clinical experience with over 700 cases. *Radiographics* 2006; 26:641.
6. Mullan CP, Siewert B, Eisenberg RL. Small bowel obstruction. *AJR Am J Roentgenol* 2012; 198:W105.
7. Fidler JL, Guimaraes L, Einstein DM. MR imaging of the small bowel. *Radiographics* 2009; 29:1811.
8. 51. American College of Radiology (ACR) Appropriateness Criteria on suspected small-bowel obstruction. Available at: <https://acsearch.acr.org/docs/69476/Narrative/> (Accessed on July 24, 2019).
9. Bender GN, Timmons JH, Williard WC, et al. Computed tomographic enteroclysis: one methodology. *Invest Radiol* 1996; 31:43.
10. Maglinte DD, Bender GN, Heitkamp DE, et al. Multidetector-row helical CT enteroclysis. *Radiol Clin North Am* 2003; 41:249.
11. Schmidt S, Lepori D, Meuwly JY, et al. Prospective comparison of MR enteroclysis with multidetector spiral-CT enteroclysis: interobserver agreement and sensitivity by means of "sign-by-sign" correlation. *Eur Radiol* 2003; 13:1303.
12. Nolan DJ. The true yield of the small-intestinal barium study. *Endoscopy* 1997; 29:447.
13. Bessette JR, Maglinte DD, Kelvin FM, et al. Primary malignant tumors in the small bowel: a comparison of the small-bowel enema and conventional follow-through examination. *AJR Am J Roentgenol* 1989; 153:741.
14. Maglinte DDT, Lappas JC, Kelvin FM, et al. Small bowel radiography: how, when and why? *Radiology* 1987;163:297-305
15. Van Weyenberg SJ, Meijerink MR, Jacobs MA, et al. MR enteroclysis in the diagnosis of small-bowel neoplasms. *Radiology* 2010; 254:765.
16. Boudiaf M, Jaff A, Soyer P, et al. Small-bowel diseases: prospective evaluation of multi-detector row helical CT enteroclysis in 107 consecutive patients. *Radiology* 2004; 233:338.
17. Bender GN, Maglinte DD, Klöppel VR, et al. CT enteroclysis: a superfluous diagnostic procedure or valuable when investigating small-bowel disease? *AJR Am J Roentgenol* 1999; 172:373.
18. Orjollet-Lecoanet C, Ménard Y, Martins A, et al. [CT enteroclysis for detection of small bowel tumors]. *J Radiol* 2000; 81:618.
19. Maglinte DD, Bender GN, Heitkamp DE, et al. Multidetector-row helical CT enteroclysis. *Radiol Clin North Am* 2003; 41:249.
20. Pilleul F, Penigaud M, Milot L, et al. Possible small-bowel neoplasms: contrast-enhanced and water-enhanced multidetector CT enteroclysis. *Radiology* 2006; 241:796.



## BÖLÜM 23

### Kapsül Endoskopi

Nedim AKGÜL<sup>1</sup>  
Direnç YİĞİT<sup>2</sup>

Kablosuz kapsül endoskopi veya video kapsül endoskopi olarak da bilinen kapsül endoskopi, bağırsak lümeninden görüntüleri almak için bir hap kamerası kullanan gastrointestinal bir çalışmadır. İlk kapsül endoskopi 1999'da yapıldı ve FDA tarafından 2001'de Amerika Birleşik Devletleri'nde kullanımı onaylandı.

Kapsül endoskopi, bir tanı prosedürü olup terapötik bir işlevi bulunmamaktadır. Özofagus, mide, ince barsak ve kolondaki lezyonları lokalize edebilir ancak tedavi ya da biyopsi için kullanılamaz. En sık, geleneksel endoskopik prosedürler bir kanama kaynağı tespit edemedikten sonra tekrarlayan ve lokalizasyonu belirsiz gastrointestinal kanamalar için kullanılır. Anjiyografi, cerrahi veya daha ileri endoskopik prosedürlerden önce bir lezyonu lokalize etmek için faydalı bir çalışma olabilir. Kapsül endoskopinin tanısal verimi, ince bağırsak baryum çalışmaları, BT enteroklizis, anjiyografi ve push enteroskopiden daha yüksek bulunmuştur <sup>(1-3)</sup>.

#### Teknik

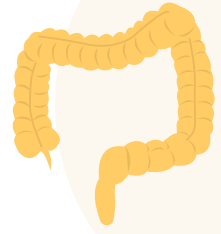
Video kapsülünün alınmasından önce hastaya, kapsülün iletilen görüntülerini toplayan bir sensör kayışı-kemeri takılır. Kapsülden bir mıknatıs çıkarıldığında, aktive olur ve hasta dik konumdayken kapsülü yutabilir. Yukarıda bahsedildiği gibi kapsül endoskopik olarak mide veya on iki parmak bağırsağına da yerleştirilebilir. Hastalara sensör kayışının kopmasına neden olabilecek herhangi bir aktiviteye katılmamaları tavsiye edilir. Hasta, kapsül alımından 2 saat sonra berrak sıvı diyeteye devam edebilir. Yuttuktan 4 saat sonra küçük bir öğün yiyebilirler. Özofagus kapsül endoskopisi yapılan hastaların işleminden sadece 2 saat önce aç kalmaları ve kapsül alımından hemen önce 100 mL su tüketmeleri gerekecektir. Hasta sırtüstü yatarken kapsülü yutar ve 5 dakikalık bir süre içinde hafif dik oturma pozisyonunda durur <sup>(4-6)</sup>.

<sup>1</sup> Uzm. Dr., Antalya Eğitim ve Araştırma Hastanesi, Genel Cerrahi Kliniği, nedimakgul@yahoo.com

<sup>2</sup> Uzm. Dr., Bursa Şehir Hastanesi, Gastroenteroloji Cerrahisi, direncyigit@gmail.com

## Kaynaklar

1. Beg S, Parra-Blanco A, Rangunath K. Optimising the performance and interpretation of small bowel capsule endoscopy. *Frontline Gastroenterol.* 2018; 4:300-308.
2. Nakajima F, Furumatsu Y, Yurugi T, et al. Investigation of small intestinal lesions in dialysis patients using capsule endoscopy. *Hemodial Int.* 2019; 23(1):77-80.
3. Trigo Salado C, Leo Carnerero E, de la Cruz Ramirez MD. Crohn's disease and cystic fibrosis: there is still a lot to learn. *Rev Esp Enferm Dig.* 2018;110(12):835-836.
4. Kim SH, Yang DH, Kim JS. Current Status of Interpretation of Small Bowel Capsule Endoscopy. *Clin Endosc.* 2018; 51(4):329-333.
5. Mitselos IV, Christodoulou DK. What defines quality in small bowel capsule endoscopy. *Ann Transl Med.* 2018; 6(13):260.
6. Chetcuti Zammit S, Sanders DS, Sidhu R. A comprehensive review on the utility of capsule endoscopy in coeliac disease: From computational analysis to the bedside. *Comput Biol Med.* 2018; 102:300-314.
7. Rokkas T, Papaxoinis K, Triantafyllou K, et al. Does purgative preparation influence the diagnostic yield of small bowel video capsule endoscopy?: A meta-analysis. *Am J Gastroenterol.* 2009; 104:219-227.
8. Belsey J, Crosta C, Epstein O, et al. Meta-analysis: efficacy of small bowel preparation for small bowel video capsule endoscopy. *Curr Med Res Opin.* 2012; 28:1883-1890.
9. Hookey L, Louw J, Wiepjes M, et al. Lack of benefit of active preparation compared with a clear fluid-only diet in small-bowel visualization for video capsule endoscopy: results of a randomized, blinded, controlled trial. *Gastrointest Endosc.* 2017; 85:187-193.
10. Magalhães-Costa P, Carmo J, Bispo M, et al. Superiority of the split-dose peg regimen for small-bowel capsule endoscopy: a randomized controlled trial. *J Clin Gastroenterol.* 2016; 50:e65-70.
11. Di Nardo G, Calabrese C, Conti Nibali R, et al. Enteroscopy in children. *United European Gastroenterol J.* 2018; 6(7):961-969.
12. Esaki M, Matsumoto T, Ohmiya N, et al. Capsule endoscopy findings for the diagnosis of Crohn's disease: a nationwide case-control study. *J Gastroenterol.* 2019; 54(3):249-260.
13. Chetcuti Zammit S, McAlindon ME, Hale MF, et al. Small Bowel Ulcers on Capsule Endoscopy and Their Significance. *Inflamm Bowel Dis.* 2019; 25(5): e55.
14. Enns RA, Hookey L, Armstrong D, et al. Clinical Practice Guidelines for the Use of Video Capsule Endoscopy. *Gastroenterology.* 2017; 152(3):497-514.
15. Jawaid S, Marya N, Gondal B, et al. Lower Endoscopic Diagnostic Yields Observed in Non-hematemesis Gastrointestinal Bleeding Patients. *Dig Dis Sci.* 2018; 63(12):3448- 3456.
16. Sanchez-Mete L, Stigliano V. Update on small bowel surveillance in hereditary colorectal cancer syndromes. *Tumori.* 2019;105(1):12-21.



## BÖLÜM 24


### Kolonoskopi

Serdar DURAK<sup>1</sup>

#### Giriş

İlk olarak 1963 yılında ABD’de anal yoldan kullanılan fiberoskop ile başlayan kolonoskopi işlemi rektum, kolon ve terminal ileumun incelenmesine olanak sağlayan, hem tanısal

hem de terapötik olarak kullanılan bir işlemdir. Kolonoskoplar, gastroskoplardan daha fleksibldır ve uzunlukları 130-170 cm arasında, kalınlıkları ise 11-14 mm arasında değişir ve yüksek çözünürlüklü beyaz ışıklara sahiptirler (Resim 1).



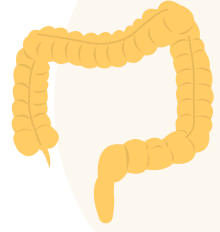
**Resim 1.** Kolonoskopi kulesi ve kolonoskop

<sup>1</sup> Uzm. Dr., Karadeniz Teknik Üniversitesi Tıp Fakültesi, Gastroenteroloji BD., serdardurak@gmail.com

## Kaynaklar

1. Froehlich F, Wietlisbach V, Gonvers JJ, et al. Impact of colonic cleansing on quality and diagnostic yield of colonoscopy: the European Panel of Appropriateness of Gastrointestinal Endoscopy European multicenter study. *Gastrointest Endosc* 2005; 61:378.
2. Harewood GC, Sharma VK, de Garmo P. Impact of colonoscopy preparation quality on detection of suspected colonic neoplasia. *Gastrointest Endosc* 2003; 58:76.
3. Hassan C, Fuccio L, Bruno M, et al. A predictive model identifies patients most likely to have inadequate bowel preparation for colonoscopy. *Clin Gastroenterol Hepatol* 2012; 10:501.
4. Lebwohl B, Wang TC, Neugut AI. Socioeconomic and other predictors of colonoscopy preparation quality. *Dig Dis Sci* 2010; 55:2014.
5. Ness RM, Manam R, Hoen H, Chalasani N. Predictors of inadequate bowel preparation for colonoscopy. *Am J Gastroenterol* 2001; 96:1797.
6. Faigel DO, Eisen GM, Baron TH, et al. Preparation of patients for GI endoscopy. *Gastrointest Endosc* 2003; 57:446.
7. ASGE Standards of Practice Committee, Anderson MA, Ben-Menachem T, et al. Management of antithrombotic agents for endoscopic procedures. *Gastrointest Endosc* 2009; 70:1060.
8. ASGE Technology Committee, Lo SK, Fujii-Lau LL, et al. The use of carbon dioxide in gastrointestinal endoscopy. *Gastrointest Endosc* 2016; 83:857.
9. Leung FW, Harker JO, Jackson G, et al. A proof-of-principle, prospective, randomized, controlled trial demonstrating improved outcomes in scheduled unsedated colonoscopy by the water method. *Gastrointest Endosc* 2010; 72:693.
10. Hafner S, Zolk K, Radaelli F, et al. Water infusion versus air insufflation for colonoscopy. *Cochrane Database Syst Rev* 2015; :CD009863.
11. Leung J, Mann S, Siao-Salera R, et al. A randomized, controlled trial to confirm the beneficial effects of the water method on U.S. veterans undergoing colonoscopy with the option of on-demand sedation. *Gastrointest Endosc* 2011; 73:103.
12. Leung FW, Amato A, Ell C, et al. Water-aided colonoscopy: a systematic review. *Gastrointest Endosc* 2012; 76:657.
13. Rex DK, Petrini JL, Baron TH, et al. Quality indicators for colonoscopy. *Gastrointest Endosc* 2006; 63:S16.
14. Whitlock EP, Lin JS, Liles E, et al. Screening for colorectal cancer: a targeted, updated systematic review for the U.S. Preventive Services Task Force. *Ann Intern Med* 2008; 149:638.
15. Reumkens A, Rondagh EJ, Bakker CM, et al. Post-Colonoscopy Complications: A Systematic Review, Time Trends, and Meta-Analysis of Population-Based Studies. *Am J Gastroenterol* 2016; 111:1092.
16. ASGE Standards of Practice Committee, Fisher DA, Maple JT, et al. Complications of colonoscopy. *Gastrointest Endosc* 2011; 74:745.





## BÖLÜM 25

### Rektoskopi

İsa Caner AYDIN<sup>1</sup>

#### Giriş

Alt gastrointestinal sistem incelemesi için anal muayene ve rektal spatula kullanımının tarihesi incelendiğinde Pompeii dönemine kadar kayıtlar mevcuttur (1). 1895'e kadar bu amaçla kullanılan cihazların temel mekanizma ve prensipleri aynı kalmıştır. 1895'te Howard Kelly tarafından ilk 30 cm'lik rijid sigmoidoskop geliştirilmiştir. Dönemin şartlarında modern insuflasyon cihazları mevcut değildi ve lümen aydınlatılması için gün ışığı kullanılmaktaydı (2). 1968'de Bergein Overholt tarafından ilk fleksible sigmoidoskop geliştirilerek alt gastrointestinal sistemin daha proksimal kısımlarının incelenmesi sağlanmıştır. 1960'ların sonuna doğru zamanla modern kolonoskopi cihazlarının gelişmesiyle de; rektoskopi ve sigmoidoskopi cihazların kullanımı günden güne azalmıştır (3).

#### Endikasyonlar

Günümüzde modern kolonoskopi cihazlarının geliştirilmesi ile rektoskopi kullanımı büyük ölçüde azalmıştır (3). Günümüzde;

- Anorektal patoloji düşündüreren kanser, kanama, striktür, fistül, hemoroid gibi hastalık bulgularında
- Anorektal girişimler öncesinde
- Anal striktür muayene ve tedavisinde
- Cihazın ulaşabileceği mesafedeki lezyon örneklemelerinde
- Rektal kanserlerin net mesafelerinin belirlenmesinde
- Sigmoid volvulusun köprüleme tedavisi gibi durumlarda kullanılabilmektedir (4-10). Tablo 1'de liste halinde verilmiştir.

<sup>1</sup> Op. Dr., İstanbul Kartal Koşuyolu Yüksek İhtisas Eğitim ve Araştırma Hastanesi, Genel Cerrahi Kliniği, isacaneraydin@outlook.com



anatomisine hakim olmak gerekmektedir. 4 cm sonrası rektum posteriora, sakruma oyduğunda ilerleyen puborektal kas planına doğru açılanma yapar. Bu nedenle 4 cm sonrası öne doğru olan açılanma posteriora doğru kaydırılmalıdır. İlerleme esnasında aralıklı hava verilerek cihazın önündeki rektum lümeni dilate edilir. Lümen dilate edildikten sonra ekspansiyon olan segmentin ortası direk görüldükten sonra cihaz ilerletilir. Bu esnada patolojik olan her alan incelenir. Houston Valve'lerine ilerlendiğinde ise hafif lateral açılanma yapılarak ilerlenir. 12 cm'ye varıldığında sakral promontorium rektum anterioruna doğru keskin bir açılanma yaptığından bu noktadan itibaren anterosuperior alana yönelinmelidir. İşlem sırasında ortalama 15-20 cm mesafe rahatlıkla incelenebilmektedir. Herhangi aşırı bir ağrı varlığında işlemi sonlandırmak gerekmektedir. Daha ileri mesafelerin değerlendirilmesi için Fleksible sigmoidoskop kullanılması gerekmektedir. Skop çıkarılırken aynı işlemler tekrar edilir. Dairesel hareketler uygulanarak muayenin daha sağlıklı yapılması sağlanabilir.

Skopun tamamen çıkarılmasının ardından hastanın perianal alanı silinerek hastaya daha konforlu bir pozisyon verilir. İşlemi gerçekleştiren hekimin hastanın anüsünden 5-20 cm mesafede olması ve işlem sırasında hava verilmesi nedeniyle hastanın gaz kaçırdığı sırada hekimin, hastanın fekal florası ile kontamine olabileceği endişeleri belirtilmiş; fakat yapılan bir çalışmada klinik olarak anlamlı bir kontaminasyon gelişmediği gösterilmiştir (17).

## Komplikasyonlar

Rijid rekroskopi veya sigmoidoskopi eğitilmiş klinisyenler tarafından uygulanır ve hastalarda çoğunlukla komplikasyon gelişmez; fakat bazı yan etkiler ve komplikasyonlar oluşabilmektedir. İşlem sonrası %60 hastada yan etki

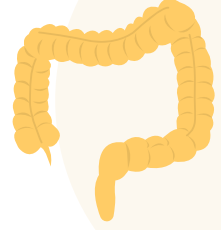
geliştiği kayıt edilmiştir. Bunların büyük bir çoğunluğunun düşük dereceli olduğu gösterilmiştir (18). Hastaların %30 ile 60'ı işlem sırasında orta ile şiddetli rahatsızlık hissettiklerini beyan etmiştir (19). Rahatsızlık olarak beyan edilen semptomlar sıklık olarak ağrı (%33), rektal temizlik sırasındaki huzursuzluk (%13), defekasyon hissiyatı (%8) ve pozisyonel huzursuzluk (%4) bildirilmiştir.

Rektosigmoid köşenin dönüldüğü yaklaşık 20 cm'lik derinlik hastaların ana huzursuzluklarını yaşadığı bölge olarak gösterilmiştir. Ayrıca rektumun insuflasyonunda hastalarda rahatsızlık hissi oluşturduğu belirtilmiştir (20). Transfüzyon veya daha ileri tedavi gerektiren kanamalar neredeyse %0,01'lik oranlara denk gelmektedir (20). Bu komplikasyon genelde işlem sırasında biyopsi alınması sonrasında gerçekleşmektedir (21). İşlem sonrasında nötropeni olan hastaların %5'inde ise bakteremi gerçekleşebildiğinden nötropenik hastalarda mümkünse kullanılması önerilmektedir (22).

## Kaynaklar

1. Mettler CCA. *The History of Medicine*. Philadelphia. The Blakiston Company., 1947, p. 818.
2. Kelly HA. VI. A New Method of Examination and Treatment of Diseases of the Rectum and Sigmoid Flexure. *Annals of Surgery*. 1895;21(4):468-478. doi: 10.1097/00000658-189521060-00042. PMID: 17860159; PMCID: PMC1494165.
3. Overholt BF. Clinical experience with the fibersigmoidoscope. *Gastrointest Endoscopy*. 1968;15(1):27..
4. Wadman M, Werner M, Lundgren D, Rutegård M, Karling P. Var femte rektalcancer missas efter rektoskopi i primärvården [Low diagnostic accuracy of rigid sigmoidoscopy in the investigation of rectal cancer]. *Lakartidningen*. 2020;117:FWEZ. Published 2020 Apr 20.
5. Chon HK, Shin IS, Kim SW, et al. High grade anorectal stricture complicating Crohn's disease: endoscopic treatment using insulated-tip knife. *Intestinal Research*. 2016;14(3):285-8. doi: 10.5217/ir.2016.14.3.285.
6. National Institutes of Health. *Rectal Cancer*. 2021 (01.03.2022 tarihinde <https://www.ncbi.nlm.nih.gov/books/NBK493202/> adresinden ulaşılmıştır.

7. Chung E, Kang D, Lee HS, et al. Accuracy of pelvic MRI in measuring tumor height in rectal cancer patients with or without preoperative chemoradiotherapy. *European Journal of Surgical Oncology*. 2019;45(3):324-330. doi: 10.1016/j.ejso.2018.08.029. Epub 2018 Oct 9. PMID: 30327166.
8. Atamanalp SS, Atamanalp RS. The role of sigmoidoscopy in the diagnosis and treatment of sigmoid volvulus. *Pakistan Journal of Medical Science*. 2016;32(1):244-248. doi:10.12669/pjms.321.8410
9. Fagan PV, Stanfield B, Nur T, Henderson N, El-Haddawi F, Kyle S. Management of acute sigmoid volvulus in a provincial centre-a 20-year experience. *New Zealand Medical Journal*. 2019;132(1493):38-43.
10. Taviloğlu, K. Rektoskopi, Korhan Taviloğlu (Ed.), *Kolorektal Hastalıklar ve Proktoloji Güncel tanı ve tedavi içinde İstanbul: Cinius yayınları;2016. p.155-158*
11. DeRoo A, Byrn JC. Anoscopy and rigid sigmoidoscopy. Baron TH, Law RJ, (eds). *Handbook of Gastroenterologic Procedures içinde*. Philadelphia: Wolters Kluwer; 2021. Chap 20.
12. Hardcastle JD. Proctoscopy and sigmoidoscopy. Fielding LP, Goldberg SM, eds. *Rob & Smith's Operative Surgery*. 5th ed. London: Butterworths; 1983. 124-6.
13. Cappell MS, Friedel D. The role of sigmoidoscopy and colonoscopy in the diagnosis and management of lower gastrointestinal disorders: technique, indications, and contraindications. *Medical Clinics of North America*. 2002 Nov;86(6):1217-52. doi: 10.1016/s0025-7125(02)00076-7. PMID: 12510453.
14. Otto P, Ewe K. *Atlas of Rectoscopy and Colonoscopy*. (Clowdus B. Çev. Ed.) Almanya, Springer Berlin Heidelberg 1979..
15. Wallace, Michael B. et al.: *Gastroenterological Endoscopy* (3) ABD; Thieme; 2018 DOI: 10.1055/b-0038-149316.
16. Mann CV, Gallagher P, Frecker PB. Rigid sigmoidoscopy: an evaluation of three parameters regarding diagnostic accuracy. *British Journal of Surgery*. 1988 May;75(5):425-7. doi: 10.1002/bjs.1800750510. PMID: 3390671.
17. Skittrall JP, Eid-Arimoku L, Joshi M, et al. Rigid sigmoidoscopy: no contamination of the sigmoidoscopist's face with faecal flora in a small study. *Journal of Hospital Infections*. 2016 May;93(1):112-3. doi: 10.1016/j.jhin.2016.01.017. Epub 2016 Feb 10. PMID: 26996086.
18. Takahashi T, Zarate X, Velasco L, et al. Rigid rectosigmoidoscopy: still a well-tolerated diagnostic tool. *Revista de Investigacion Clinica*. 2003 Nov-Dec;55(6):616-20. PMID: 15011729.
19. Winawer SJ, Miller C, Lightdale C, et al. Patient response to sigmoidoscopy. A randomized, controlled trial of rigid and flexible sigmoidoscopy. *Cancer*. 1987;60(8):1905-1908. doi:10.1002/1097-0142(19871015)60:8<1905::aid-cncr2820600839>3.0.co;2-k
20. Rao VS, Ahmad N, Al-Mukhtar A, et al. Comparison of rigid vs flexible sigmoidoscopy in detection of significant anorectal lesions. *Colorectal Disease*. 2005 Jan;7(1):61-4. doi: 10.1111/j.1463-1318.2004.00701.x. PMID: 15606587.
21. Robinson RJ, Stone M, Mayberry JF. Sigmoidoscopy and rectal biopsy: a survey of current UK practice. *European Journal of Gastroenterology & Hepatology*. 1996 Feb;8(2):149-51. doi: 10.1097/00042737-199602000-00011. PMID: 8723420.
22. Wong JCT, Sung JYJ Colonoscopy: Preparation, Instrumentation, and Technique Wallace MB, Fockens P, Sung J-YJ, et al. (ed) *Gastroenterological Endoscopy içinde Almanya: Thieme 2018. p. 101-110*



## BÖLÜM 26

### Sanal Kolonoskopi

Melahat KUL<sup>1</sup>  
Diğdem KURU ÖZ<sup>2</sup>

#### Giriş

Kolorektal kanser, önemli morbidite ve mortaliteye neden olabilen sık görülen bir malignitedir. Kanser kaynaklı ölümlerde 2. en sık neden olarak yer almaktadır. Amerikan Kanser Derneği (AKD), ortalama riskli hastalar için 45 yaşından itibaren kolorektal tarama yapılmasını önermektedir (1).

Kolorektal kanser taramasının prensibi, adenomdan karsinom gelişimi teorisine dayanmaktadır (2,3). Çapı 1 cm'den küçük olan adenomlarda malignite olasılığı yaklaşık %1 iken, 1-2 cm çapındaki adenomlarda %10, 2 cm'den büyük olanlarda ise %40'tan fazladır (4-6). Bu nedenle, herhangi bir tanı testinin kolorektal kanser tarama aracı olarak başarısı, 1 cm ve daha büyük polipleri doğru bir şekilde saptayabilmesinin yanı sıra erken kolorektal kanserleri tespit edebilme yeteneğine dayanmaktadır.

Konvansiyonel kolonoskopi, kolorektal kanser ve poliplerin tanısında yüksek duyarlılık ve seçicilik ile kolon değerlendirilmesinde standart tarama testi olarak kabul edilmektedir. Sedasyon gerektiren ve invaziv bir yöntem olan kolonoskopinin, perforasyon ve kanama gibi düşük olasılıklı ancak önemli komplikasyon riskleri mevcuttur.

Geleneksel bir yöntem olan çift kontrast baryumlu kolon grafisinin, 1 cm'den büyük polipler için bile duyarlılığının düşük olması ve prospektif çalışmalarda duyarlılığının %50'nin altında olduğu gösterilmiş olması nedeni ile kolorektal kanser şüphesi olan hastaların görüntülenmesinde kullanımı güncelliğini yitirmiştir (5,7,8).

Sanal kolonoskopi veya Bilgisayarlı Tomografi (BT) kolonoskopi, aynı tekniği tanımlamak için kullanılan farklı terimlerdir. Sanal kolonoskopi konvansiyonel kolonoskopiye alternatif minimal invaziv tarama görün-

<sup>1</sup> Öğr. Gör. Dr., Ankara Üniversitesi Tıp Fakültesi Radyoloji AD., melahatkul@yahoo.com

<sup>2</sup> Öğr. Gör. Dr., Ankara Üniversitesi Tıp Fakültesi Radyoloji AD., digdemkuruoz@gmail.com

Rektuma yerleştirilen kateter veya sonda balonu komşuluğundaki sekresyon veya feçes, özellikle 3-boyutlu görüntülerde polip benzeri görünüme neden olabilir. Ancak 2-boyutlu görüntüler kullanılarak kolaylıkla polip ile ayırımı yapılabilir.

Rektal katlantılar rektumu çepeçevre katetmeyip yalnızca 1/3-1/2'ini sardığından saplı polip ile karışabilirler (36). Ancak kenar yapısının düzgün olması ve kresentrik şekilli görünümü ile sapsız poliplerden ayrılabilir.

Yeterli distansiyonun sağlanmadığı durumlarda kollabe bağırsak ansı malign striktür ile karışabilir. Bağırsak duvarından komşu yağ dokuya uzanan yumuşak dokuların olmaması, perikolonik yağ dokunun temiz olması ve eşlik eden lenfadenopatinin olmaması ayırıcı yardımcı bulgulardır. Benzer şekilde spazmlar da yanıltıcı olabilmektedir. Ancak spazmlar genellikle kısa segmentlerde ve kısa süreli olduğundan ardışık alınan görüntülerde genellikle kayboldukları izlenir (37).

Bağırsak anslarında en sık hepatik veya splenik fleksurada izlenen katlantı düzeylerinde, bağırsak duvarı üst üste bindiğinden duvar kalınlaşmasına benzer yalancı görünüm ortaya çıkabilir. Yeterli kolon distansiyonu sağlanarak bu yanıltıcı görünümünden kaçınılabilir.

İleoçekal valv polipoid lezyon ile karışabilir. Ancak ileum ile devamlılığının görülmesi ve genellikle yağ dansitesinde olması ile ayırımı yapılabilir (37).

## Sonuç

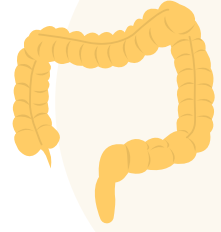
Sanal kolonoskopi, tüm kolonun kapsamlı bir şekilde değerlendirmesine olanak tanıyan tanısal radyolojik görüntüleme yöntemidir. Son çalışmalar, sanal kolonoskopinin uygun şekilde yapıldığında ve değerlendirildiğinde, klinik olarak anlamlı polip ve kolorektal kanser için yüksek tanısal doğruluğa sahip olduğunu

göstermektedir. Günümüzde özellikle konvansiyonel kolonoskopinin yapılamadığı veya eksik kaldığı durumlarda alternatif görüntüleme yöntemi olarak kullanılan sanal kolonoskopinin kolorektal kanser tarama ve tanısında kullanımının yakın gelecekte artması muhtemeldir.

## Kaynaklar

1. Wolf AMD, Fontham ETH, Church TR, et al. Colorectal cancer screening for average-risk adults: 2018 guideline update from the American Cancer Society. *CA Cancer J Clin.* 2018;68:250–281. doi: 10.3322/caac.21457
2. Day DW, Morson BC. The adenoma-carcinoma sequence. *Major Probl Pathol.* 1978;10: 58-71.
3. Morson BC. The evolution of colorectal carcinoma. *Clin Radiol.* 1984; 35: 425-431. doi:10.1016/S0009-9260(84)80033-1.
4. Toribara NW, Sleisenger MH. Screening for colorectal cancer. *N Engl J Med.* 1995; 332: 861-867. doi:10.1056/NEJM199503303321306.
5. Winawer SJ, Zauber AG, Diaz B. The national polyp study: temporal sequence of evolving colorectal cancer from the normal colon. *Gastrointest Endosc.* 1987; 33:167.
6. Muto T, Bussey HJR, Morson BC. The evolution of cancer of the colon and rectum. *Cancer.* 1975; 36:2251-2270.
7. Vogelstein B, Fearon ER, Hamilton SR, et al. Genetic alterations during colorectal-tumor development. *N Engl J Med.* 1988; 319: 525-532. doi: 10.1056/NEJM198809013190901.
8. Rockey DC, Paulson E, Niedzwiecki D, et al. Analysis of air contrast barium enema, computed tomographic colonography, and colonoscopy: prospective comparison. *Lancet.* 2005; 365: 305-311. doi: 10.1016/S0140-6736(05)17784-8.
9. Vining DJ, Gelfand DW, Bechthold RE, et al. Technical feasibility of colon imaging with helical CT and virtual reality (abst). *AJR.* 1994; 162(suppl):104.
10. Pickhardt PJ, Hassan C, Halligan S, et al. Colorectal cancer: CT colonography and colonoscopy for detection—systematic review and meta-analysis. *Radiology.* 2011;259:393–405. doi: 10.1148/radiol.11101887
11. Mang TCP, Lefere P. International implementation. In: Dachman AH, Laghi A, editors. *Atlas of Virtual Colonoscopy.* New York: Springer, 2010: 9-48.
12. Halligan S, Altman DG, Taylor SA, et al. CT colonography in the detection of colorectal polyps and cancer: systematic review, metaanalysis, and proposed minimum data set for study level reporting. *Radiology.* 2005;237:893-904. doi: 10.1148/radiol.2373050176.

13. Levin B, Lieberman DA, McFarland B, et al. Screening and surveillance for the early detection of colorectal cancer and adenomatous polyps, 2008: a joint guideline from the American Cancer Society, the US Multi-Society Task Force on Colorectal Cancer, and the American College of Radiology. *Gastroenterology*. 2008;134:1570-1595. doi: 10.1053/j.gastro.2008.02.002.
14. McFarland EG, Fletcher JG, Pickhardt P, et al. Colon Cancer Committee white paper: status of CT colonography 2009. *J Am Coll Radiol*. 2009; 6: 756-772.e4.
15. McFarland EG, Levin B, Lieberman DA, et al. Revised colorectal screening guidelines: joint effort of the American Cancer Society, U.S. Multisociety Task Force on Colorectal Cancer, and American College of Radiology. *Radiology*. 2008;248:717-20. doi:10.1148/radiol.2483080842.
16. Neerincx M, Terhaar sive Droste JS, Mulder CJ, et al. Colonic work-up after incomplete colonoscopy: significant new findings during follow-up. *Endoscopy*. 2010; 42: 730-735. doi: 10.1055/s-0030-1255523.
17. Macari M, Berman P, Dicker M, et al. Usefulness of CT colonography in patients with incomplete colonoscopy. *AJR*. 1999; 173: 561-564.
18. Finan PJ, Ritchie JK, Hawley PR. Synchronous and early metachronous carcinomas of the colon and rectum. *Br J Surg*. 1987;74:945-7.
19. Iafrate F, Hassan C, Zullo A, et al. CT colonography with reduced bowel preparation alter incomplete colonoscopy in the elderly. *Eur Radiol*. 2008;18:1385-95. doi: 10.1007/s00330-008-0892-2.
20. Hanly P, Skally M, Fenlon H, et al. Cost-effectiveness of computed tomography colonography in colorectal cancer screening: a systematic review. *Int J Technol Assess Health Care*. 2012; 28: 415-423. doi: 10.1017/S0266462312000542.
21. Pickhardt PJ. Incidence of colonic perforation at CT colonography: review of existing data and implications for screening of asymptomatic adults. *Radiology*. 2006; 239: 313-316. doi: 10.1148/radiol.2392052002.
22. Boone D, Halligan S, Taylor SA. Evidence review and status update on computed tomography colonography. *Curr Gastroenterol Rep*. 2011; 13: 486-494. doi: 10.1007/s11894-011-0217-5.
23. Berrington de Gonzalez A, Kim KP, Yee J. CT colonography: perforation rates and potential radiation risks. *Gastrointest Endosc Clin N Am*. 2010;20:279-291. doi: 10.1016/j.giec.2010.02.003.
24. Cha EY, Park SH, Lee SS, et al. CT colonography after metallic stent placement for acute malignant colonic obstruction. *Radiology*. 2010; 254: 774-782. doi: 10.1148/radiol.09090842.
25. Coccetta M, Migliaccio C, La Mura F, et al. Virtual colonoscopy in stenosing colorectal cancer. *Ann Surg Innov Res*. 2009; 3: 11. doi: 10.1186/1750-1164-3-11.
26. Ota Y, Matsui T, Ono H, et al. Value of virtual computed tomographic colonography for Crohn's colitis: comparison with endoscopy and barium enema. *Abdom Imaging*. 2003; 28: 778-783. doi: 10.1007/s00261-003-0023-0.
27. Macari M, Lavell M, Pedrosa I. Effect of different preparations on residual fluid at CT colonography. *Radiology*. 2001; 218:274-277. doi: 10.1148/radiology.218.1.r01ja31274.
28. Pineau BC, Paskett ED, Chen GJ, et al. Virtual colonoscopy using oral contrast compared with colonoscopy for the detection of patients with colorectal polyps. *Gastroenterology*. 2003; 125:304-310. doi: 10.1016/s0016-5085(03)00885-0.
29. Luboldt W, Fletcher JG, Vogl TJ. Colonography: current status, research directions and challenges: update 2002. *Eur Radiol*. 2002; 12:502-524. doi: 10.1007/s003300101116.
30. McFarland EG. Reader strategies for CT colonography. *Abdom Imaging*. 2002; 27:275-283. doi: 10.1007/s00261-001-0169-6.
31. Geenen RW, Hussain SM, Cademartiri F, et al. CT and MR colonography: scanning techniques, postprocessing, and emphasis on polyp detection. *Radiographics*. 2004; 24:e18. doi: 10.1148/rg.e18
32. Morrin MM, Farrel RJ, Kruskal JB, et al. Utility of intravenously administered contrast material at CT colonography. *Radiology*. 2000;217:765-771. doi: 10.1148/radiology.217.3.r00nv42765
33. Tomandl BF, Hastreiter P, Rezk-Salama C, et al. Local and remote visualization techniques for interactive direct volume rendering in neuroradiology. *RadioGraphics*. 2001; 21:1561-1572. doi: 10.1148/radiographics.21.6.g01nv241561.
34. Vos F, Serlie I, Van Gelder R, et al. A review of technical advances in virtual colonoscopy. *Medinfo*. 2001; 10:938-942.
35. Ricci ZJ, Mazzariol FS, Kobi M, et al. CT Colonography: Improving Interpretive Skill by Avoiding Pitfalls. *Radiographics*. 2020;40:98-119. doi: 10.1148/rg.2020190078. Epub 2019 Dec 6. Erratum in: *Radiographics*. 2020;40:608.
36. Bortz J. Potential pitfalls in the anorectal region during CT colonography: a discussion and pictorial overview of common pitfalls. *S Afr J Radiol*. 2017;21:a1108.
37. Mang T, Maier A, Plank C, et al. Pitfalls in multi-detector row CT colonography: a systematic approach. *RadioGraphics*. 2007;27:431-454. doi:10.1148/rg.272065081



## BÖLÜM 27

# Sigmoidoskopi

Nurhan DEMİR<sup>1</sup>

### Giriş

Sigmoidoskopi, kalın barsağın son 60 cm'lik kısmı olan anüs, rektum, sigmoid kolon ve sol kolonun içini örten tabakanın (mukozanın) tamamının görsel yolla güvenli ve etkili olarak incelenmesidir. Splenik fleksura distalinde kalan sol kolon bölümünün incelenmesini sağlayan, bir çeşit yarım kolonoskopi denebilecek alt gastrointestinal endoskopi tekniğidir. Flexible sigmoidoskopi (FS) işleminin en yaygın endikasyonu kolorektal kanser (KRK) taramasıdır. Rijit sigmoidoskoplar sadece rektumun ve sigmoid kolonun distal 10 cm kısmının incelenmesine imkân verdiğinden dolayı tercih edilmez (1). Flexible sigmoidoskopi, standart kolonoskopi cihazı ya da sigmoidoskop denilen aynı teknik özelliklere sahip ancak daha kısa olan cihazlarla yapılır.

Flexible sigmoidoskopi çoğu zaman sedasyon gerektirmemesi, daha kısa sürmesi ve işlemin daha iyi tolere edilmesi, barsak hazırlı-

ğının daha kolay olması, distal kolondaki akut kolit, kronik kolit ve rektal kanama gibi hastalık durumlarıyla ilgili önemli klinik sorunlara yanıt verebilmesi nedeni ile sol kolon patolojileri düşünülen ya da kolonoskopi toleransı düşük olabilecek hastalarda tercih edilebilir. Bu işlem sırasında görüntülemenin yanı sıra biyopsi alınabilir ve bazı tedavi edici işlemler uygulanabilir.

### 1. Sigmoidoskopinin Tarihçesi ve Teknolojik Gelişimi

Rektum ve kolonun incelenmesi ve değerlendirilmesi ihtiyacı yüzyıllardır var olmuştur. Hipokrat, anal bozuklukların tanı ve tedavisinde rektal spekulumun kullanılmasından bahsetmiştir. Bağırsağın distal kısmının enstrümantasyonu, ışık eksikliği nedeniyle engellenmiştir. Endoskopik aydınlatma üzerine bazı deneyler yapılmıştır ancak Almanya'dan Max Nitze (1879) ve Amerika Birleşik Devlet-

<sup>1</sup> Uzm. Dr., SBÜ Haseki Eğitim ve Araştırma Hastanesi, Gastroenteroloji Kliniği, İstanbul, Türkiye, nolandemir@gmail.com



(karın ağrısı,kramp, tenesmus,rektal kanama ) genellikle işlemden sonraki 48 saat içinde sinsi bir şekilde gelişir ve bir süre bağırsak istirahatı ve semptomatik tedavi sonrasında düzelir. Kimyasal kolitten kaçınmak için uygun endoskopi problemleri dezenfektan ile temizlendikten sonra uygun şekilde durulanmalıdır

## 7.7. Vazovagal Refleksin Tetiklenmesi

Sigmoidoskop ile anal stimülasyon ve/veya hava ile kolon distansiyona bağlı oluşabilir. Endoskopi uzmanı bunun farkında olmalı, fazla havanın emilmesi veya skopun geri çekilmesi ile durumu düzeltebileceğini anlamalıdır.

## Sonuç

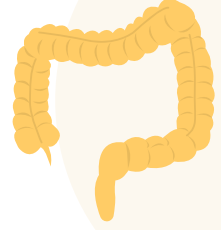
Kolonoskopi kalın barsak kanseri taramalarında kullanılabilecek en etkin test olarak gözükmekle birlikte esnek sigmoidoskopi, gastrointestinal tanıda önemli bir rol oynamaya devam etmektedir. Kolonoskopiye göre daha ucuz bir yöntemdir ve düzenli aralıklarla uygulandığında kalın barsak kanserinden ölümleri %60-80 oranında azalttığı gösterilmiştir. Hemoroid, anal fissür, darlık, proktit, vasküler anomaliler, divertiküloz, sol kolon polipleri ve kanserleri, bu nispeten basit prosedür kullanılarak, kolay hazırlık ve genellikle sedasyon olmadan kesin olarak teşhis edilebilir. sigmoidoskopinin dezavantajları ileri yaşlarda daha sık görülen proksimal kolon lezyonlarının değerlendirilememesine ek olarak sigmoidoskopiye saptanan lezyonlar sonrası total kolonoskopi yapılması gerekir.

## Kaynaklar

1. Rao VS, Ahmad N, Al-Mukhtar A, et al. Comparison of rigid vs flexible sigmoidoscopy in detection of significant anorectal lesions. *Colorectal Dis.* 2005;7 (1):61-4.
2. Haycock A, Cohen C, Saunders B, et al. (2014) *Cotton and Williams' Practical Gastrointestinal Endoscopy: The Fundamentals.* 7th ed. Chichester, UK: John Wiley & Sons.
3. Hopkins HH, Kapany NS. A flexible fibrescope, using static scanning. *Nature.* 1954;173(4392):39-41.
4. Schroy PC, 3rd, Wilson S, Afdhal N. Feasibility of high-volume screening sigmoidoscopy using a flexible fiberoptic endoscope and a disposable sheath system. *Am J Gastroenterol.* 1996;91(7):1331-1337.
5. Brown AR, DiPalma JA. Bowel preparation for gastrointestinal procedures. *Curr Gastroenterol Rep* 2004; 6:395.
6. Ori Y, Rozen-Zvi B, Chagnac A, et al. Fatalities and severe metabolic disorders associated with the use of sodium phosphate enemas: a single center's experience. *Arch Intern Med* 2012; 172:263.
7. Lawrance IC, Willert RP, Murray K. Bowel cleansing for colonoscopy: prospective randomized assessment of efficacy and of induced mucosal abnormality with three preparation agents. *Endoscopy* 2011; 43:412.
8. A consensus document on bowel preparation before colonoscopy: Prepared by a Task Force From The American Society of Colon and Rectal Surgeons (ASCRS), the American Society for Gastrointestinal Endoscopy (ASGE), and the Society of American Gastrointestinal and Endoscopic Surgeons (SAGES). *Gastrointest Endosc* 2006;63:894-909.
9. Shaukat A, Kahi CJ, Burke CA, et al. ACG Klinik Kılavuzları: Kolorektal Kanser Taraması 2021. *Am J Gastroenterol* 2021; 116:458.
10. US Preventive Services Task Force, Bibbins-Domingo K, Grossman DC, et al. Screening for Colorectal Cancer: US Preventive Services Task Force Recommendation Statement. *JAMA* 2016; 315:2564.
11. Wilt TJ, Harris RP, Qaseem A, High Value Care Task Force of the American College of Physicians. Screening for cancer: advice for high-value care from the American College of Physicians. *Ann Intern Med* 2015; 162:718.
12. US Preventive Services Task Force, Davidson KW, Barry MJ, et al. Screening for Colorectal Cancer: US Preventive Services Task Force Recommendation Statement. *JAMA* 2021; 325:1965.



13. Aasma S, Kahi, CJ, Burke CA. Et al. Clinical Guidelines: Colorectal Cancer Screening 2021, The American Journal of Gastroenterology: March 2021;116:458-479 doi: 10.14309/ajg.0000000000001122
14. SEER\*Stat Database: Incidence - SEER 21 Regs Limited-Field Research Data + Hurricane Katrina Impacted Louisiana Cases, Nov 2018 Sub (2000-2016) <Katrina/Rita Population Adjustment> - Linked To County Attributes - Total U.S., 1969-2017 Counties, National Cancer Institute, DCCPS, Surveillance Research Program, released April 2019, based on the November 2018 submission. <https://seer.cancer.gov/data/> (Accessed on June 05, 2019).
15. Schoenfeld P, Cash B, Flood A, et al. Colonoscopic screening of average-risk women for colorectal neoplasia. *N Engl J Med* 2005; 352:2061–2068
16. Lopes G, Stern MC, Temin S, et al. Early Detection for Colorectal Cancer: ASCO Resource-Stratified Guideline *Journal of Global Oncology* 2019;5, 1-22
17. Nikpour S, Ali Asgari A. Colonoscopic evaluation of minimal rectal bleeding in average-risk patients for colorectal cancer. *World J Gastroenterol.* 2008 Nov 14;14(42):6536-40. doi: 10.3748/wjg.14.6536. PMID: 19030208; PMCID: PMC2773342
18. Pasha SF, Shergill A, et al. ASGE Standards of Practice Committee, The role of endoscopy in the patient with lower GI bleeding. *Gastrointest Endosc* 2014; 79:875.
19. Gonvers JJ, De Bosset V, Froehlich F, et al. Appropriateness of colonoscopy: hematochezia. *Endoscopy* 1999; 31:631.
20. Tehseen I, DuPont H. Approach to the patient with infectious colitis: clinical features, study and treatment, *Current Opinion in Gastroenterology*: January 2021;37:66-75 doi: 10.1097 / MOG.0000000000000693
21. B. Shen, Khan K, Ikenberry SO, et al. “The role of endoscopy in the management of patients with diarrhea, *Gastrointest. Endosc.*, 2009;71: 887–892 doi: <https://doi.org/10.1016/j.gie.11.025>.
22. Farraye FA, Odze RD, Eaden J, et al; AGA Institute Medical Position Panel on Diagnosis and Management of Colorectal Neoplasia in Inflammatory Bowel Disease. AGA medical position statement on the diagnosis and management of colorectal neoplasia in inflammatory bowel disease. *Gastroenterology* 2010;138:738-45.
23. Greenstein AJ, Sachar DB, Smith H, et al. Cancer in universal and left-sided ulcerative colitis: factors determining risk. *Gastroenterology* 1979; 77:290.
24. Priyanka K, Grimmitt J, Champine M et al. Hereditary colorectal polyposis and cancer syndromes: a primer on diagnosis and management. *American College of Gastroenterology| ACG 112.10 2017: 1509-1525.*
25. Rodriguez-Bigas MA, Vasen HF, O'Malley L, et al. Health, life, and disability insurance and hereditary nonpolyposis colorectal cancer. *Am J Hum Genet.* 1998 Mar. 62(3):736-7.
26. Hanson B, MacDonald R, Shaikat A. Endoscopic and medical therapy for chronic radiation proctopathy: a systematic review. *Dis Colon Rectum* 2012; 55:1081.
27. Vasant DH, Paine PA, Black CJ, et al British Society of Gastroenterology guidelines on the management of irritable bowel syndrome *Gut* 2021;70:1214-1240.
28. Peery AF, Shaikat A, Strate LL. AGA Clinical Practice Update on Medical Management of Colonic Diverticulitis: Expert Review. *Gastroenterology.* 2021 Feb;160(3):906-911.e1. doi: 10.1053/j.gastro.2020.09.059. Epub 2020 Dec 3. PMID: 33279517; PMCID: PMC7878331.
29. Bhagatwala J, Singhal A, Aldrugh S, et al (December 2nd 2015). Colonoscopy — Indications and Contraindications, Screening for Colorectal Cancer with Colonoscopy, Rajunor Ettarh, IntechOpen, DOI: 10.5772/61097.
30. Qureshi WA, Rajan E, Adler DG, et al. American Society for Gastrointestinal Endoscopy. ASGE Guideline: Guidelines for endoscopy in pregnant and lactating women. *Gastrointest Endosc* 2005;6:357–62
31. Frühmorgen P, Demling L. Complications of diagnostic and therapeutic colonoscopy in the Federal Republic of Germany. Results of an inquiry. *Endoscopy* 1979; 11:146.
32. Complications of screening flexible sigmoidoscopy. *Levin TR, Conell C, Shapiro JA, Chazan SG, Nadel MR, Selby JV Gastroenterology.* 2002 Dec; 123(6):1786-92.
33. Diagnosis and management of iatrogenic endoscopic perforations: European Society of Gastrointestinal Endoscopy (ESGE) Position Statement – Update 2020
34. Ladas SD, Karamanolis G, Ben-Soussan E. Colonic gas explosion during therapeutic colonoscopy with electrocautery. *World J Gastroenterol* 2007;13(40):5295-8.



## BÖLÜM 28

### Akut Apendisit

Saygın ALTINER<sup>1</sup>  
Bedri Burak SUCU<sup>2</sup>

Apendikse bağlı hastalıklar acil servislerde hastaneye en sık başvuru sebepleri arasındadır ve apendektomi günümüzde en sık gerçekleştirilen acil cerrahi ameliyatların başında yer alır.

#### Tarihçe

Tarihte bilinen ilk apendektomi Cladius Amyand tarafından 1736 yılında Londra'da gerçekleştirilmiştir. Fekal fistülü ve skrotal hernisi olan 11 yaşındaki bir erkek çocuk ameliyat edilmiş, herni kesesinin içinde omentum ile çevrelenmiş perforate bir apendiks saptanmıştır(1). 1961 yılının nisan ayında Antartika'daki izole bir istasyonda 13 kişilik bir ekibin tek doktoru olarak görev yapan Leonid Rogozov, başlayan sağ alt kadran ağrısı sebebiyle kendi kendine akut apandisit tanısı koymuş, bir ayna ve %0.5 lik novocain yardımıyla kendine apendektomi yaparak tarihe geçmiştir(2). Günümüzde akut apandisitinin tedavisi cerrahi olarak kabul edilse de komplike olma-

yan apandisit vakalarında medikal tedavinin de kullanılabilir olduğu ile alakalı yayınlar literatürde mevcuttur.

#### Anatomi

Apendiks vermiformiks çekumun tabanında tenia kolinin çekum üzerinde ileoçekal valvin yakınında bulunur(3). Apendiks çekumun gerçek bir divertikülü olarak da adlandırılabilir. Ayrıca apendiks kolon duvarının mukosa, submukosa, muskularis ve seroza olmak üzere tüm katmanlarını da içerir (4). Apendiks erişkinlerde ortalama 6-9 cm arasında uzunluğa sahiptir. Dış çapı 3-8 mm arasında değişirken lümen çapı 1-3 mm olabilir(5).

Apendiks orifisi çekuma açılır. Apendiksin kanlanmasını ileokolik arterin terminal dalı sağlar(6). Venöz ve lenfatik yapılar arteriyel dolaşımı takip eder. Süperior çölyak pleksustan geçen vagus sinirinin liflerinden otonomik parasempatik innervasyon alır. Sempatik lifler, torasik omurilikten splanknik sinir

1 Uzm. Dr., Ankara Eğitim ve Araştırma Hastanesi Genel Cerrahi Kliniği, sygn0607@gmail.com

2 Op. Dr., Ankara Eğitim ve Araştırma Hastanesi Genel Cerrahi Kliniği, bedriburaksucu@gmail.com

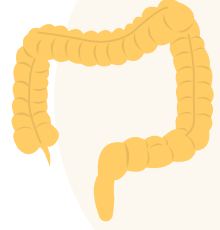
içerisinde yayılması ile oluşan nadir bir durumdur. Bu nedenle tanı anında ya da apendektomi sırasında mukosel ya da müsinöz neoplazi varlığından şüphelenildiğinde rüptüre olmaması için büyük özen gösterilmelidir.

PMP 'de tedavi tutulan organların sitoreduktif cerrahi ile birlikte karın içi sıcak kemo-terapidir(60).

## Kaynaklar

1. Eliis H. Appendix. In: SchwartzSI,ed. Maingot's Abdominal Operations, 8th ed, vol. 2. Norwalk: Appleton-Century-Crofts; 1985:1255.
2. May Day of 1961 and Self-appendectomy with Novocaine in Antarctica: Leonid Rogozov's 0.5% Solution?. *Anesthesiology*. 2019;131(4):768. doi:10.1097/ALN.0000000000002980
3. Jaffe BM, Berger DH. The appendix. In: Schwartz's Principles of Surgery, 8th ed, Schwartz SI, Brunicaudi CF (Eds), McGraw-Hill Companies, New York 2005
4. Mulholland MW, Lillemoe KD, Doherty GM, et al. Greenfield's Surgery: Scientific Principles and Practice, 4th ed, Lippincott Williams & Wilkins, Philadelphia 2005
5. Brunicaudi, F, et al. (2014) Schwartz's Principles of Surgery. 10th Edition, McGraw-Hill Education, New York. p:1241-1262
6. Buschard K, Kjaeldgaard A. Investigation and analysis of the position, fixation, length and embryology of the vermiform appendix. *Acta Chir Scand*. 1973;139(3):293-298.
7. Ilves I, Paajanen HE, Herzig KH, et al. Changing incidence of acute appendicitis and nonspecific abdominal pain between 1987 and 2007 in Finland. *World J Surg* 2011; 35:731.
8. Addiss DG, Shaffer N, Fowler BS, et al. The epidemiology of appendicitis and appendectomy in the United States. *Am J Epidemiol* 1990; 132:910.
9. Golz RA, Flum DR, Sanchez SE, et al. Geographic Association Between Incidence of Acute Appendicitis and Socioeconomic Status. *JAMA Surg* 2020; 155:330.
10. Stringer MD. Acute appendicitis. *J Paediatr Child Health*. 2017;53(11):1071-1076. doi:10.1111/jpc.13737
11. ErtekinC.(2009).AcilCerrahi,İstanbul. NobelTıpKitabevi
12. Berry J, Malt RA. Appendicitis near its centenary. *AnnSurg*.1984;200:567-575.
13. Taviloğlu K: (2002) Akut Apendisit ve Apendiks Hastalıkları. In: Kalaycı G, Acarlı K, Demirkol K, Ertekin C, Özmen V, Sökücü N, Editörler. Genel Cerrahi. İstanbul. Nobel tıp kitabevi: s. 259-70
14. Prystowsky JB, Pugh CM, Nagle AP: Current problems in surgery. Appendicitis. *CurrProblSurg*42:688-742, 2005.
15. Wray CJ, Kao LS, Millas SG, et al: Acute appendicitis: Con- troversies in diagnosis and management. *CurrProblSurg*50:54-86, 2013.
16. Birkhahn RH, Briggs M, Van Deusen SK, et al: Classifying patients suspected or appendicitis with regard to likelihood. *American J Sure*. 141(4): 2006.
17. Ünal Y. A newandearly marker in thediagnosis of acutecomplicatedappendicitis: immaturegranulocytes. *Ulus Travma Acil Cerrahi Derg*. 2018;24(5):434-439. doi:10.5505/tjtes.2018.91661
18. Parks NA, Schroepel TJ: Update on imaging for acute appendicitis. *Surg Clin North Am* 91:141-154, 2011.
19. Birnbaum BA, Wilson SR: Appendicitis at the millennium. *Radiology*215:337-348, 2000.
20. Brown MA: Imaging acute appendicitis. *Semin Ultrasound CT MR* 29:293-307, 2008.
21. Jones K, Pena AA, Dunn EL, et al: Are negative appendectomies still acceptable? *Am J Surg*: 188(6): 2004
22. Antoniou SA, Mavridis D, Kontouli KM, et al. EAES rapid guideline: appendicitis in the elderly. *Surg Endosc* 2021; 35:3233.
23. Fan SM, Grigorian A, Smith BR, et al. Geriatric patients undergoing appendectomy have increased risk of intraoperative perforation and/or abscess. *Surgery* 2020; 168:322.
24. Paajanen H, Kettunen J, Kostianen S. Emergency appendectomies in patients over 80 years. *Am Surg* 1994; 60:950.
25. Harrell AG, Lincourt AE, Novitsky YW, et al. Advantages of laparoscopic appendectomy in the elderly. *Am Surg* 2006; 72:474.
26. Guller U, Hervey S, Purves H, et al. Laparoscopic versus open appendectomy: outcomes comparison based on a large administrative database. *Ann Surg* 2004; 239:43.
27. Carpenter SG, Chapital AB, Merritt MV, et al. Increased risk of neoplasm in appendicitis treated with interval appendectomy: single-institution experience and literature review. *Am Surg* 2012; 78:339.
28. Flum DR, Steinberg SD, Sarkis AY, et al. Appendicitis in patients with acquired immunodeficiency syndrome. *J Am Coll Surg* 1997; 184:481.
29. Bova R, Meagher A. Appendicitis in HIV-positive patients. *Aust N Z J Surg* 1998; 68:337.
30. Whitney TM, Macho JR, Russell TR, et al. Appendicitis in acquired immunodeficiency syndrome. *Am J Surg* 1992; 164:467.
31. Ciarrocchi A, Amicucci G. Laparoscopic versus open appendectomy in obese patients: A meta-analysis of prospective and retrospective studies. *J Minim Access Surg* 2014; 10:4.
32. Tamir IL, Bongard FS, Klein SR. Gebe hastada akut apandisit. *Ben J Surg* 1990; 160:571.
33. Mourad J, Elliott JP, Erickson L, et al. Hamilelikte apandisit: uzun süredir devam eden klinik inançlarla çelişen yeni bilgiler. *J ObstetGynecol* 2000; 182:1027.
34. Hodjati H, Kazerooni T. Gravid hastada apendiksini yeri: yerleşik kavramın yeniden değerlendirilmesi. *Int J GynaecolObstet* 2003; 81:245.

35. Popkin CA, Lopez PP, Cohn SM, et al. Apendisitli hamile kadınlar için tercih edilen insizyon, McBurney'in görüşüdür. *Ben J Surg* 2002; 183:20.
36. Mahmoodian S. Gebeliği komplike eden apandisit. *Güney Med J* 1992; 85:19.
37. Andersen B, Nielsen TF. Appendicitis in pregnancy: diagnosis, management and complications. *Acta Obstet Gynecol Scand* 1999; 78:758.
38. Al-Fozan H, Tulandi T. Safety and risks of laparoscopy in pregnancy. *Curr Opin Obstet Gynecol* 2002; 14:375.
39. Treves F. A series of cases of relapsing typhlitis treated by operation. *BMJ*. 1893.
40. Varadhan KK, Neal KR, Lobo DN. Safety and efficacy of antibiotics compared with appendectomy for treatment of uncomplicated acute appendicitis: meta-analysis of randomised controlled trials. *BMJ* 2012; 344: e2156.
41. Drake FT, Mottey NE, Farrokhi ET, et al. Time to appendectomy and risk of perforation in acute appendicitis. *JAMA Surg* 2014; 149: 837-44.
42. Lefrancois M, Lefevre JH, Chafai N, et al. Management of acute appendicitis in ambulatory surgery: is it possible? How to select patients? *Ann Surg* 2015; 261: 1167-72.
43. Willemsen PJ, Hoorntje LE, Eddes EH, et al: The need for interval appendectomy after resolution of an appendiceal mass questioned. *DigSurg* 19:216-220, discussion 221, 2002.
44. Furman MJ, Cahan M, Cohen P, et al: Increased risk of mucinous neoplasm of the appendix in adults undergoing interval appendectomy. *JAMA Surg* 148:703-706, 2013.
45. Humes DJ, Simpson J: Acute appendicitis. *BMJ*: 333: 530-534, 2006.
46. Fisher KS, Ross DS. Guidelines for therapeutic decision in incidental appendectomy. *SurgGynecolObstet*. 1990;171:95-98.
47. Semm K. Endoscopic appendectomy. *Endoscopy*. 1983;15(2):59-64. doi:10.1055/s-2007-1021466
48. Frazee RC, Roberts JW, Symmonds RE, et al. A prospective randomized trial comparing open versus laparoscopic appendectomy. *AnnSurg*. 1994;219(6):725-728; discussion 728-731.
49. Martin LC, Puente I, Sosa JL, et al. Open versus laparoscopic appendectomy. A prospective randomized comparison. *AnnSurg*. 1995;222(3):256-261; discussion 261-262.
50. McCall JL, Sharples K, Jadallah F. Systematic review of randomized controlled trials comparing laparoscopic with open appendectomy. *Br J Surg*. 1997;84(8):1045-1050.
51. Golub R, Siddiqui F, Pohl D. Laparoscopic versus open appendectomy: a metaanalysis. *J Am Coll Surg*. 1998;186(5):545-553.
52. Sauerland S, Lefering R, Neugebauer E. Laparoscopic versus open surgery for suspected appendicitis. *Cochrane Database Syst Rev*. 2004;(4):CD001546
53. Di Saverio S. Emergency laparoscopy: a new emerging discipline for treating abdominal emergencies attempting to minimize costs and invasiveness and maximize outcomes and patients' comfort. *J TraumaAcuteCareSurg* 2014; 77: 338-50.
54. Chen JM, Geng W, Xie SX, et al. Single-incision versus conventional three-port laparoscopic appendectomy: a meta-analysis of randomized controlled trials. *Minim Invasive Ther Allied Technol* 2015; published online Jan 20. DOI:10.3109/13645706.2014.995675.
55. Mui LM, Ng CS, Wong SK, et al. Optimum duration of prophylactic antibiotics in acute non-perforated appendicitis. *ANZ J Surg*. 2005;75:425-428.
56. Taylor E, Berjis A, Bosch T, et al. The efficacy of postoperative oral antibiotics in appendicitis: a randomized prospective double-blinded study. *Am Surg*. 2004;70:858-862.
57. Teixeira PG, Demetriades D: Appendicitis: Changing perspectives. *AdvSurg* 47:119-140, 2013.
58. Townsend, J. C. M., Beauchamp, R. D., Evers, B. M., & Mattox, K. L. (2016). *Sabiston textbook of surgery* (20th ed.). Elsevier -HealthSciencesDivision. p:1296-1311
59. McCusker ME, Cote TR, Clegg LX, et al. Primary malignant neoplasms of the appendix: a population-based study from the Surveillance, Epidemiology and End Results program, 1973-1998. *Cancer*. 2002;94:3307-3312.
60. Sugarbaker PH, Bijelic L, Chang D, et al: Neoadjuvant FOLFOX chemotherapy in 34 consecutive patients with mucinous peritoneal carcinomatosis of appendiceal origin. *J Surg Oncol* 102:576-581, 2010.



## BÖLÜM 29

### Akut Apandajit

Murat DEMİR<sup>1</sup>

#### Giriş

Akut apandajit, epiploik apendiks dokusunun çoğunlukla iskemiye bağlı enflamasyonudur ve bu terim ilk olarak Dockerty ve ark. tarafından kullanılmıştır <sup>(1)</sup>. Akut epiploik apandajit olarak da adlandırılmaktadır. Epiploik apandajitin patofizyolojisi ise ilk Hunt tarafından 1919 yılında tanımlanmıştır <sup>(2)</sup>.

#### Anatomi

Epiploik apendiks; kolonun anti-mezenenterik yüzeyinde bulunan, seroza tabakasından köken alan 0,5-5 cm kalınlıkta, içleri yağ dolu, saplı peritoneal yapılardır. İlk olarak Vesalius tarafından 1543 yılında tanımlanmıştır <sup>(3-5)</sup>.

Çekumdan rektosigmoid bileşkeye kadar, çoğu sigmoid kolon ve çekumda olmak üzere yaklaşık 50-100 adet epiploik apendiks vardır. Kolon üzerinde tenia libera coli medialinde ve tenia omentalis colinin lateralinde olmak üzere iki sıra halinde dizilidir <sup>(3, 6, 7)</sup>.

#### Fizyoloji

Epiploik apendikslerin kolona mekanik destek sağladığı, absorpsiyona yardımcı olduğu ve ayrıca immünolojik rolleri olduğu öne sürülmüş olsa da kesin işlevleri henüz bilinmemektedir <sup>(8)</sup>.

#### Etiyoloji

Epiploik apendikslerin kanlanması, bir veya iki arteriol ve bir venül tarafından sağlanmaktadır <sup>(9)</sup>. Kanlanmanın kesilmesi veya azalması akut apandajit tablosunu tetikler. Bu durum sıklıkla epiploik apendiksın kendi eksenine etrafında torsiyone olmasıyla olabileceği gibi, bazen de venöz tromboz ve epiploik apendiksın herni kesesine inkarserasyonundan kaynaklanabilir <sup>(10)</sup>. Thomas ve ark'nın 208 epiploik apandajit vakası üzerinde yapmış oldukları çalışmada vakaların %73'ünün torsiyona, %18'inin fitik inkarserasyonuna, %8'inin de intestinal obstrüksiyona bağlı geliştiği göste-

<sup>1</sup> Op. Dr., Başakşehir Çam ve Sakura Şehir Hastanesi, Genel Cerrahi Kliniği, muratdemir57@gmail.com

## Ayırıcı Tanı

Klinik tablo divertikülit veya akut apandisit taklit edebildiğinden sıklıkla bu iki hastalıkla karışabilmektedir. Divertikülit olduğu şüphelenilen tüm hastaların %2-7'sinin, akut apandisit olduğu düşünülen hastaların da %0,3-1'inin akut epiploik apandajit olduğu bildirilmiştir <sup>(16, 17)</sup>. Diffüz ağrının aksine ani başlangıçlı lokalize ağrının varlığı, akut epiploik apandajiti ön plana çıkarabilir. Ayrıca akut apandisit ve divertikülitte yaygın olarak izlenen ateş, bulantı, kusma, iştahsızlık, rebound ve lökositoz gibi bulgular akut apandajitte nadir olarak görülmektedir.

Ayırıcı tanıda ayrıca akut omental infarkt, akut kolesistit, mezenterik pannikülit ve yağ doku içeren tümörler bulunmaktadır <sup>(7)</sup>. Akut omental infarkt, akut apandajit ile benzer patofizyolojiye ve klinik semptomlara sahip olsa da radyolojik görüntülemelerde epiploik apandajite göre daha büyük boyutta izlenir, sıklıkla çekum ve çıkan kolon medialinde yerleşimlidir ve daha çok pediatrik yaş grubunda (%15) görülür <sup>(16)</sup>. Ayrıca kadınlarda over torsiyonu, over kist rüptürü, ve ektopik gebelik de ayırıcı tanıda akla gelmelidir, bu durumları epiploik apandajitten ayırmak için en değerli yöntem BT'dir <sup>(7, 19)</sup>.

## Tedavi

Akut apandajit kendini sınırlayan lokal bir enflamasyondur. Konservatif tedavi uygulanır. Anti-inflamatuar ilaçlar ile hastaların %92'sinin hastane yatışı gerekmeksizin ayakta tedavi edildiği gösterilmiştir <sup>(16, 23)</sup>. Cerrahi işlem veya antibiyotik tedavisi gerektirmez <sup>(3, 30)</sup>. Ancak sık tekrarlayan akut apandajit atakları olduğunda veya kesin tanıdan emin olunamayan durumlarda tanısal laparoskopi düşünülebilir.

Akut apandajitte semptomlar genelde birkaç gün içinde düzelmektedir. Enflamasyonun tam gerilemesi ise 7-14 gün sürmektedir <sup>(3)</sup>.

Sekonder epiploik apandajit ise çevre dokuların veya yaygın batın içi enflamasyonun epiploik apendikslerde enflamasyona sebep olması durumudur ve primer nedene yönelik tedavi uygulanmalıdır.

## Komplikasyonları

Nadiren komplikasyon görülmektedir. İntestinal obstrüksiyon, batın içi adezyon, invajinasyon ve apse gibi komplikasyonlar nadiren gelişebilmekte ve invaziv tedavi yöntemleri gerekebilmektedir <sup>(7, 31)</sup>.

## Sonuç

Akut apandajit nadir görülen bir klinik tablo olup, spesifik bir klinik ve laboratuvar bulgusu olmaması, sol ve sağ alt kadran karın ağrısının en sık semptomu olması nedeniyle divertikülit ve akut apandisit ile karışabilmektedir. Bu durum da gereksiz hastane yatışı, antibiyoterapi ve cerrahi işleme neden olmakta, sağlık harcamalarını ve hastaların stres düzeyini arttırmaktadır. Karın ağrısı şikayeti ile gelen hastalarda sık karşılaşılan hastalıkların yanında akut epiploik apandajit tanısı da akılda bulundurulmalı, tanısal görüntüleme bulguları iyi bilinmelidir.

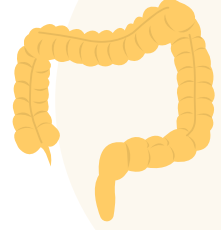
## Kaynaklar

1. Dockerty MB, Lynn TE, Waugh JM. A clinicopathologic study of the epiploic appendages. *Surg Gynecol Obstet.* 1956;103(4):423-433.
2. Hunt VC. Torsion of Appendices Epiploicae. *Ann Surg.* 1919;69(1):31-46. doi:10.1097/00000658-191901000-00008
3. Tintinalli JE, Stapczynski JS, Ma OJ, et al. (2016) *Tintinalli's Emergency Medicine: A Comprehensive Study Guide.* 8th ed. New York, NY: McGraw-Hill.



4. Sand M, Gelos M, Bechara FG, et al. Epiploic appendagitis--clinical characteristics of an uncommon surgical diagnosis. *BMC Surg.* 2007;7:11. Published 2007 Jul 1. doi:10.1186/1471-2482-7-11
5. Vesalius A. (1543) *De humanis corporis fabrica libri septem*. Basel: Ex officina Joannis Oporini.
6. Di Blasi A, Zulli L, Viscomi A, et al. Epiploic appendages' inflammation: Appendagitis. report of two cases and literature overview. *Emergency Care Journal.* 2018;13(2). doi:10.4081/ecj.2017.6775
7. Singh AK, Gervais DA, Hahn PF, et al. Acute epiploic appendagitis and its mimics. *Radiographics.* 2005;25(6):1521-1534. doi:10.1148/rg.256055030
8. Vinson DR. Epiploic appendagitis: a new diagnosis for the emergency physician. Two case reports and a review. *J Emerg Med.* 1999;17(5):827-832. doi:10.1016/s0736-4679(99)00090-6
9. Gourgiotis S, Oikonomou C, Veloudis G, et al. The Diagnostic Dilemma of Primary Epiploic Appendagitis and How to Establish a Diagnosis. *Oman Med J.* 2016;31(3):235-237. doi:10.5001/omj.2016.45
10. Xie C, Cox P, Bratby M. Epiploic appendagitis. *BMJ.* Published online March 29, 2017;j757. doi:10.1136/bmj.j757
11. Thomas JH, Rosato FE, Patterson LT. Epiploic appendagitis. *Surg Gynecol Obstet.* 1974;138(1):23-25.
12. Sharma P, Chkhikvadze T, Sharma P. Epiploic appendagitis: A self-limiting cause of abdominal pain. *Journal of Natural Science, Biology and Medicine.* 2018;9(2):282. doi:10.4103/jnsbm.jnsbm\_173\_17
13. Persaud V. Pseudolipoma of Glisson's capsule. *Arch Pathol.* 1969;88(5):555-556.
14. Rolleston HD. Lipoma of liver. *Pathol Soc Lond Trans.* 1891;42:160-161
15. Chu EA, Kaminer E. Epiploic appendagitis: A rare cause of acute abdomen. *Radiol Case Rep.* 2018;13(3):599-601. Published 2018 Mar 23. doi:10.1016/j.radcr.2018.02.022
16. Schnedl WJ, Krause R, Tafeit E, et al. Insights into epiploic appendagitis. *Nature Reviews Gastroenterology & Hepatology.* 2010;8(1):45-49. doi:10.1038/nrgastro.2010.189
17. Yang PJ, Lee YS, Chuang CH. Primary Epiploic Appendagitis. *West J Emerg Med.* 2015;16(7):1183-1184. doi:10.5811/westjem.2015.8.27997
18. de Brito P, Gomez MA, Besson M, et al. Fréquence et épidémiologie descriptive de l'appendicite épiploïque primitive par l'exploration tomodensitométrique des douleurs abdominales de l'adulte [Frequency and epidemiology of primary epiploic appendagitis on CT in adults with abdominal pain]. *J Radiol.* 2008;89(2):235-243. doi:10.1016/s0221-0363(08)70399-8
19. Patel H, Abdelbaki A, Steenberg P, et al. Know the name: acute epiploic appendagitis-CT findings and review of literature. *AME Case Rep.* 2018;2:8. Published 2018 Mar 7. doi:10.21037/acr.2018.02.02
20. Nugent JP, Ouellette HA, O'Leary DP, et al. Epiploic appendagitis: 7-year experience and relationship with visceral obesity. *Abdom Radiol (NY).* 2018;43(7):1552-1557. doi:10.1007/s00261-017-1355-5
21. Carmichael DH, Organ CH Jr. Epiploic disorders. Conditions of the epiploic appendages. *Arch Surg.* 1985;120(10):1167-1172. doi:10.1001/archsurg.1985.01390340063012
22. van Breda Vriesman AC, de Mol van Otterloo JC, Puylaert JB. Appendagitis epiploica: een onderbelichte zelflimiterende acute buikaandoening [Epiploic appendagitis: an underestimated self-limiting acute abdominal condition]. *Ned Tijdschr Geneesk.* 2003;147(23):1113-1118.
23. Vázquez GM, Manzotti ME, Alessandrini G, et al. Apendagitis epiploica primaria. Clínica y evolución de 73 casos [Primary epiploic appendagitis: clinical features in 73 cases]. *Medicina (B Aires).* 2014;74(6):448-450.
24. Chan E, El-Banna A. A case report of epiploic appendagitis as a mimic of acute cholecystitis. *Int J Surg Case Rep.* 2018;53:327-329. doi:10.1016/j.ijscr.2018.11.003
25. Rioux M, Langis P. Primary epiploic appendagitis: clinical, US, and CT findings in 14 cases. *Radiology.* 1994;191(2):523-526. doi:10.1148/radiology.191.2.8153333
26. Danse EM, Van Beers BE, Baudrez V, et al. Epiploic appendagitis: color Doppler sonographic findings. *Eur Radiol.* 2001;11(2):183-186. doi:10.1007/s0033000000672
27. Danielson K, Chernin MM, Amberg JR, et al. Epiploic appendicitis: CT characteristics. *J Comput Assist Tomogr.* 1986;10(1):142-143. doi:10.1097/00004728-198601000-00032
28. Hwang JA, Kim SM, Song HJ, et al. Differential diagnosis of left-sided abdominal pain: primary epiploic appendagitis vs colonic diverticulitis. *World J Gastroenterol.* 2013;19(40):6842-6848. doi:10.3748/wjg.v19.i40.6842
29. Almeida AT, Melão L, Viamonte B, et al. Epiploic appendagitis: an entity frequently unknown to clinicians--diagnostic imaging, pitfalls, and look-alikes. *AJR Am J Roentgenol.* 2009;193(5):1243-1251. doi:10.2214/AJR.08.2071
30. Suresh Kumar VC, Mani KK, Alwakka H, et al. Epiploic Appendagitis: An Often Misdiagnosed Cause of Acute Abdomen. *Case Rep Gastroenterol.* 2019;13(3):364-368. Published 2019 Sep 5. doi:10.1159/000502683
31. Bonnefoy S, Corberand D, Sinayoko L, et al. Appendagite épiploïque primitive : à propos d'un cas [Epiploic appendagitis: report of a case]. *Gastroenterol Clin Biol.* 2008;32(12):1092-1094. doi:10.1016/j.gcb.2008.05.016





## BÖLÜM 30

# Divertiküler Kolon Hastalığı

Harun KARABACAK<sup>1</sup>

### Giriş

Divertikül terimi ilk kez 1700 yılında bir Fransız cerrah Litre, tarafından kolonda kese şeklinde dışarı doğru cepleşme olarak tanımlanmasına rağmen, divertikül terimi ilk kez 1815'te Fleischman tarafından kullanılmıştır. Divertiküler hastalık nedeniyle ilk cerrahi işlem 1907'de Mayo tarafından yapılmıştır(1).

Divertiküloz; kolonda bir yada daha fazla divertikül olduğu ifade etmek için kullanılan anatomik tanımlamadır. Divertikülit divertiküllerin inflamasyonunun klinik olarak saptanmasıdır. Komplike olmayan divertikülit kolon duvarındaki lokal abseyi içerir. Komplike divertikülit ise obstrüksiyon, yaygın pürülan veya fekal peritonit yada fistül gibi bir komplikasyon durumunu ifade eder.

### Epidemiyoloji

Divertiküloz prevalansı <40 yaş bireylerde çok düşük ve >65 yaş bireylerde yüksektir, ancak

günümüzde özellikle genç bireylerde (<40 yaş) artmaktadır(2). Divertiküler hastalık son yıllarda küreselleşmenin artması ve beslenme tarzının Batı ülkelerine benzemesi nedeniyle gelişmekte olan ülkelerde görülme sıklığı artmaktadır (3). Batı ülkelerinde divertiküloz vakaların %90'ında sigmoid veya sol kolonda saptanırken, Japonya ve Güney Kore'de divertiküloz çıkan veya sağ kolonda (vakaların %75-85'i) daha sık bulunur(4,5).

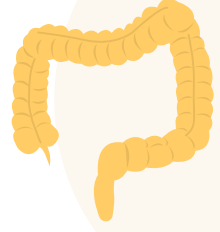
### Patogenez

Divertikülozun patogenezini ve divertiküler hastalığın çeşitli belirtilerini açıklamak için bir takım hipotezler öne sürülmüştür. Divertiküler hastalığın etiolojisinin çok faktörlü olması muhtemeldir ve mekanizmaların farklı hastalık belirtileri için farklı olması muhtemeldir(6). Divertikülozun patofizyoloji ile ilgili olarak en çok kabul görmüş hipotezler; kolon duvar direncindeki değişiklikler, kolon motilite bozuklukları ve diyetle özellikle lifli gıdaların eksikliği şeklinde sıralanabilir (7).

<sup>1</sup> Uzm. Dr., SBÜ Ankara Dışkapı Yıldırım Beyazıt EAH, drharunkarabacak@gmail.com

## Kaynaklar

- Sökücü N. 2019, Divertiküler hastalık. K Alemderoğlu, T Akçal, D Buğra. Kolon-Rektum ve Anal Bölge Hastalıkları (621-674) Ankara
- Tursi A Diverticulosis today: unfashionable and still under-researched. *Therapeutic Advances in Gastroenterology* 9, 2015: 213–228.
- Faucheron J-L, Roblin X, Bichard P & Heluwaert F The prevalence of right-sided colonic diverticulosis and diverticular haemorrhage. *Colorectal Disease* 15, 2013: e266–e270.
- Yamamichi N et al. Trend and Risk Factors of Diverticulosis in Japan: Age, Gender, and Lifestyle/Metabolic-Related Factors May Cooperatively Affect on the Colorectal Diverticula Formation. *PLOS ONE* 10, 2015: e0123688.
- Song, J. H., Kim, Y. S., Lee, J. H., et al. Clinical Characteristics of Colonic Diverticulosis in Korea: A Prospective Study. *The Korean Journal of Internal Medicine* 2010; 25, 140.
- Wess L, Eastwood MA, Edwards CA, et al. Collagen alteration in an animal model of colonic diverticulosis. 1998; 38, 701–706
- Stollman N, Raskin JB. Diverticular disease of the colon. *Lancet* 2004;363:631-9
- Di Mario F, Comparato G, et al. Use of mesalazine in diverticular disease. *J Clin Gastroenterol* 2006;40:155-9.
- Beighton PH, Murdoch JL & Votteler T Gastrointestinal complications of the Ehlers-Danlos syndrome. *Gut* 10, 1004–1008
- Suster SM Diverticulosis Coli in Association With Marfan's Syndrome. *Archives of Internal Medicine* 144, 203
- Strate LL et al. Heritability and familial aggregation of diverticular disease: a population-based study of twins and siblings. *Gastroenterology* 144, 736–742.e1; quiz e14
- Konvolinka CW. Acute diverticulitis under age forty. *Am J Surg.* 1994;167(6):562-565
- Halligan S, Saunders B. Imaging diverticular disease. *Best Pract Res Clin Gastroenterol.* 2002;16(4):595-610.
- Laméris W, van Randen A, Bipat et al compression ultrasonography and computed tomography in acute colonic diverticulitis: meta-analysis of test accuracy. *Eur Radiol.* 2008;18(11): 2498-2511.
- EJ, Schaal PG, Richards GK. Treatment of perforated diverticular disease of the colon. *Adv Surg.* 1978;12: 85-109.
- O, Geoghegan T, O'Riordain DS, et al. Computed tomography in the imaging of colonic diverticulitis. *Clin Radiol.* 2004;59(11):977-983
- Biondo S, Golda T, Kreisler E, et al. Outpatient versus hospitalization management for uncomplicated diverticulitis: a prospective, multicenter randomized clinical trial (DIVER Trial). *Ann Surg.* 2014;259(1):38-44
- Lamb MN, Kaiser AM. Elective resection versus observation after nonoperative management of complicated diverticulitis with abscess: a systematic review and meta-analysis. *Dis Colon Rectum.* 2014;57(12):1430-1440.
- Reinus JF, Brandt LJ. Vascular ectasias and diverticulosis: common causes of lower intestinal bleeding. *Gastroenterol Clin North Am* 1994; 23: 1–20.
- Wong SK, Ho YH, Leong AP, et al. Clinical behavior of complicated right-sided and left-sided diverticulosis. *Dis Colon Rectum* 1997; 40: 344–48.
- Mc Guire Jr. HH. Bleeding colonic diverticula : a reappraisal of natural history and management. *Ann Surg* 1994;220: 653-6
- NH Stollman JB Raskin. Diagnosis and management of diverticular disease of the colon in adults. *Am J Gastroenterol* 1999 Nov; 94(11):3110-21.
- TR Smith et al. Comparison of computed tomography and contrast enema evaluation of diverticulitis. *Dis Colon Rectum* 1990 Jan;33(1):1-6.
- Everhart JE & Ruhl CE Burden of Digestive Diseases in the United States Part II: Lower Gastrointestinal Diseases. *Gastroenterology* 2009 136, 741–754.
- Bharucha AE, Parthasarathy G, Ditah I, et al. Temporal Trends in the Incidence and Natural History of Diverticulitis: A Population-Based
- Am J Gastroenterol* 2015;110:1589-96. doi:10.1038/ajg.2015.302
- Jovani M, Ma W, Joshi AD, et al. Menopausal Hormone Therapy and Risk of Diverticulitis. *Am J Gastroenterol* 2019;114:315-21. doi:10.14309/ajg.0000000000000054
- Strate LL, et al. Obesity increases the risks of diverticulitis and diverticular bleeding. *Gastroenterology* 2009;136:115-122. doi:10.1053/j.gastro.2008.09.025
- Liu PH, Cao Y, Keeley BR, et al. Adherence to a Healthy Lifestyle is Associated With a Lower Risk of Diverticulitis among Men. *Am J Gastroenterol* 2017;112:1868-76. doi:10.1038/ajg.2017.398
- Kvasnovsky CL, Papagrigroriadis S, Bjarnason I. Increased diverticular complications with nonsteroidal anti-inflammatory drugs and other medications: a systematic review and meta-analysis. *Colorectal Dis* 2014;16:O189-96. doi:10.1111/codi.12516
- Hwang SS, Cannom RR, Abbas MA, et al. Diverticulitis in transplant patients and patients on chronic corticosteroid therapy: a systematic review. *Dis Colon Rectum* 2010;53:1699-707. doi:10.1007/DCR.0b013e3181f5643c
- Broersen LHA, Horváth-Puhó E, Pereira AM, et al. Corticosteroid use and mortality risk in patients with perforated colonic diverticular disease: a population-based cohort study. *BMJ Open Gastroenterol* 2017;4:e000136. doi:10.1136/bmjgast-2017-000136
- Peery AF, Shaukat A, Strate LL. AGA Clinical Practice Update on Medical Management of Colonic Diverticulitis: Expert Review. *Gastroenterology* 2020;S0016-5085(20)35512-8.
- Andeweg CS, Mulder IM, Felt-Bersma RJ, et al, Netherlands Society of Surgery, Working group from Netherlands Societies of Internal Medicine, Gastroenterologists, Radiology, Health Technology Assessment and Dieticians. Guidelines of diagnostics and treatment of acute left-sided colonic diverticulitis. *Dig Surg* 2013;30:278-92. doi:10.1159/000354035
- Strate LL, Peery AF, Neumann I. American Gastroenterological Association Institute Technical Review on the Management of Acute Diverticulitis. *Gastroenterology* 2015;149:1950-1976 doi:10.1053/j.gastro.2015.10.001
- Francis NK, Sylla P, Abou-Khalil M, et al. EAES and SAGES 2018 consensus conference on acute diverticulitis management: evidence based recommendations for clinical practice. *Surg Endosc* 2019;33:2726-41. doi:10.1007/s00464-019-06882
- Andeweg CS, et al. Patientreported Outcomes After Conservative or Surgical Management of Recurrent and Chronic Complaints of Diverticulitis: Systematic Review and Meta-analysis. *Clin Gastroenterol Hepatol* 2016;14:183-90



## BÖLÜM 31

# İntestinal Fistül

Mehmet KARAHAN<sup>1</sup>

### Giriş

Fistül, iki endotel veya epitel yüzeyi arasındaki anormal bağlantı olarak tanımlanır. Bu tanımın istisnaları vardır. Örneğin, bir enteroatmosferik fistülün enterik epitelinin hava veya granülasyon dokusuna bağlanması istisnadır (1). İntestinal fistüller, ciddi morbidite ve mortalite ile cerrahideki mücadelelerden biridir. Uzm. Dr.nlaşmış merkezlerde bile ölüm oranları yüksektir ve % 5.5 ile % 33 arasında rapor edilir (2).

Fistül iki farklı yüzeyi veya lümeni birbirine bağlar. Genellikle problem olan taraftan başlar ve bitişik bir lümen veya yüzeye doğru yol alır. Fistülün adı sıklıkla fistülün kökeninden başlar ve bağlı komşu organda biter. Örneğin, bir enterokutan fistül ince bağırsaktan başlar ve deride biter (3). Bu nedenle, intestinal fistül, ince bağırsağı çeşitli bitişik organlara veya yüzeylere bağlayan bir fistüldür. Bağırsak fistüllerinin yaygın örnekleri enterokutan fistül, entero-enterik fistül, enterovezi-

kal fistül, enterokolik fistül, enteroatmosferik ve koledokoenterik fistüldür (4). Burada intestinal fistüllerin sınıflandırması, klinik özellikleri, teşhisi ve tedavisi gözden geçirilmiştir.

### Sınıflandırma

İntestinal fistüller kaynağına, çıktığı hacmine ve etiyolojisine göre sınıflandırılabilir.

**Kaynağa göre:** Bir fistülü tanımlamanın en yaygın yöntemi, köken aldığı organ ve bitiş noktasıdır. Bununla birlikte ilgili bağırsağın spesifik segmenti genellikle bilinmez ve fistülün anatomisi tasvir edilene kadar daha geniş bir tanımlama kullanılır.

Farklı organ sistemlerinden kaynaklanan fistüllerin çok farklı çıktıkları olacaktır. Elektrolit ve beslenme kayıpları, köken aldığı organlar arasında büyük farklılıklar gösterebilir. Örnek olarak, gastrik fistül daha yüksek bir asitliğe sahiptir.

<sup>1</sup> Uzm. Dr., Kartal Dr Lütfi Kırdar Şehir Hastanesi Başasistanı, mehmetkarahan1987@gmail.com

verilmeden önce bu alanların her biri değerlendirilmelidir. İleoçekal kapağın olup olmasına ve kolonun kalan uzunluğuna bağlı olarak, 100 cm'den daha az canlı ince bağırsak kaldığında malabsorpsiyon ve kısa bağırsak sendromu sorunları ortaya çıkabilir.

**Fistül rezeksiyonu** - Fistül ve birincil patoloji (yani enfeksiyon/tıkanma kaynağı) açıkça tanımlandıktan sonra, fistülün kaynağını içeren bağırsak segmenti rezeke edilir ve gastrointestinal devamlılık yeniden sağlanır.

**Karın duvarının kapatılması veya rekonstrüksiyonu** - Bir intestinal fistül rezeke edildikten ve gastrointestinal devamlılık geri yüklendikten sonra, aşırı gerginliğe neden olmaması kaydıyla, karın standart teknikler kullanılarak kapatılmalıdır.

İntestinal fistüllerle ilişkili büyük veya karmaşık karın duvarı defektlerinin kapatılması, ilerletme flebi tekniklerini gerektirebilir. Karın kapatma için bir seçenek, rektus abdominis kasının sağlam kalması koşuluyla bileşen ayırma tekniğidir (32). Üst karında 10 cm, orta karında 20 cm, alt karında 8 cm'ye kadar olan kusurlar bu teknikle kapatılabilir. Diğer seçenekler, rastgele, pediküllü veya mikrovasküler rekonstrüksiyonlu serbest flepleri içerebilir.

## Mortalite

Tarihsel olarak, bir intestinal fistül geliştirdikten sonra ölüm oranları bazı serilerde yüzde 65 kadar yüksekti. Sepsis, vaka ölümlerinin yüzde 70'inden sorumludur (33). Bununla birlikte, uzmanlaşmış bakım merkezleri morbidite ve mortaliteyi büyük ölçüde azaltabilmiştir. Modern yönetim stratejileriyle, çoğu modern seri yüzde 10 ila 20 arasında bir ölüm oranı bildiriyor (9,34–36).

## Sonuç

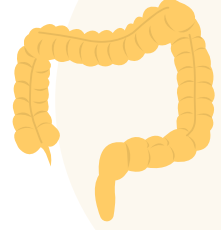
İntestinal fistül, gelişmiş ülkelerde cerrahi müdahalenin en yaygın neden olduğu karmaşık bir klinik hastalıktır. Ameliyatlı bir yaklaşım düşünülmeden önce ameliyatsız bir yaklaşım denenmelidir. Sepsisle mücadele, beslenme desteği, cilt koruması ve anatominin tanımlanması amacıyla hastalık sürecinin erken dönemlerinde multidisipliner bir ekip yaklaşımı başlatılmalıdır. Operatif yaklaşım, kesin yönetim sağlar ve genellikle ameliyatsız yönetimin başarısızlığından sonra denir.

## Kaynaklar

1. Di Saverio S, Tarasconi A, Walczak DA et al. Classification, prevention and management of enterocutaneous fistula: a state-of-the-art review. *Langenbecks Arch Surg.* Şubat 2016;401(1):1-13.
2. Gribovskaja-Rupp I, Melton GB. Enterocutaneous fistula: proven strategies and updates. *Clin Colon Rectal Surg.* 2016;29(02):130-7.
3. Nicodemi S, Corelli S, Sacchi M et al. Recurrent incisional hernia, enterocutaneous fistula and loss of the substance of the abdominal wall: plastic with organic prosthesis, skin graft and VAC therapy. *Clinical case. Ann Ital Chir.* Nisan 2015;86(2):172-6.
4. Farooqi N, Tuma F. Intestinal Fistula. İçinde: *StatPearls [Internet]. Treasure Island (FL): StatPearls Publishing; 2021 [a.yer 28 Kasım 2021]. Erişim adresi: <http://www.ncbi.nlm.nih.gov/books/NBK534208/>*
5. Wang YN, Li XQ, Guo F et al. The 465th case: intestinal obstruction, gastrointestinal hemorrhage and duodenal fistula. *Zhonghua Nei Ke Za Zhi.* 2018;57(8):614-6.
6. Owen RM, Love TP, Perez SD et al. Definitive surgical treatment of enterocutaneous fistula: outcomes of a 23-year experience. *JAMA Surg.* Şubat 2013;148(2):118-26.
7. Bouassida M, Mighri MM, Trigui K et al. Meckel's diverticulum: an exceptional cause of vesicoenteric fistula: case report and literature review. *Pan Afr Med J.* 2013;15:9.
8. Burlew CC, Moore EE, Cuschieri J et al. Sew it up! A Western Trauma Association multi-institutional study of enteric injury management in the postinjury open abdomen. *J Trauma Acute Care Surg.* 2011;70(2):273-7.
9. Schecter WP, Hirshberg A, Chang DS et al. Enteric fistulas: principles of management. *J Am Coll Surg.* 2009;209(4):484-91.

10. Michelassi F, Stella M, Balestracci T et al. Incidence, diagnosis, and treatment of enteric and colorectal fistulae in patients with Crohn's disease. *Ann Surg.* 1993;218(5):660.
11. Schwartz DA, Loftus Jr EV, Tremaine WJ et al. The natural history of fistulizing Crohn's disease in Olmsted County, Minnesota. *Gastroenterology.* 2002;122(4):875-80.
12. Kachaamy T, Weber J, Weitz D et al. Successful endoscopic management of a malignant ileovesicular fistula. *Gastrointest Endosc.* Eylül 2016;84(3):536-7.
13. Iwamuro M, Hasegawa K, Hanayama Y et al. Enterovaginal and colovesical fistulas as late complications of pelvic radiotherapy. *J Gen Fam Med.* Eylül 2018;19(5):166-9.
14. Yanai K, Ueda Y, Minato S et al. Delayed peritoneal dialysis catheter-intestinal fistula. *Nephrol Carlton Vic.* Eylül 2018;23(9):890-1.
15. Ferreira Cardoso M, Carneiro C, Carvalho Lourenço L et al. Actinomycosis Causing Recurrent Perianal Fistulae. *ACG Case Rep J.* 2017;4:e82.
16. Tozer PJ, Lung P, Lobo AJ et al. Review article: pathogenesis of Crohn's perianal fistula-understanding factors impacting on success and failure of treatment strategies. *Aliment Pharmacol Ther.* Ağustos 2018;48(3):260-9.
17. Zhang D, Ren J, Arafeh M-O et al. The Significance of Interleukin-6 in the Early Detection of Surgical Site Infections after Definitive Operation for Gastrointestinal Fistulae. *Surg Infect.* Temmuz 2018;19(5):523-8.
18. Sarr MG, Fishman EK, Goldman SM et al. Enterovesical fistula. *Surg Gynecol Obstet.* Ocak 1987;164(1):41-8.
19. Lowry AC, Thorson AG, Rothenberger DA et al. Repair of simple rectovaginal fistulas. Influence of previous repairs. *Dis Colon Rectum.* Eylül 1988;31(9):676-8.
20. Hallisey SD, Greenwood JC. Beyond Mean Arterial Pressure and Lactate: Perfusion End Points for Managing the Shocked Patient. *Emerg Med Clin North Am.* Ağustos 2019;37(3):395-408.
21. Gauci J, Sammut L, Sciberras M et al. Small bowel imaging in Crohn's disease patients. *Ann Gastroenterol.* Ağustos 2018;31(4):395-405.
22. Ohtsuka K, Takenaka K, Kitazume Y et al. Magnetic resonance enterography for the evaluation of the deep small intestine in Crohn's disease. *Intest Res.* Nisan 2016;14(2):120-6.
23. Rolandelli R, Roslyn JJ. Surgical management and treatment of sepsis associated with gastrointestinal fistulas. *Surg Clin North Am.* Ekim 1996;76(5):1111-22.
24. Bingham JR, Johnson EK. Enterocutaneous and Enteratmospheric Fistula. İçinde: *Clinical Decision Making in Colorectal Surgery.* Springer; 2020. s. 573-81.
25. Dellinger RP, Levy MM, Carlet JM et al. Surviving Sepsis Campaign: international guidelines for management of severe sepsis and septic shock: 2008. *Intensive Care Med.* 2008;34(1):17-60.
26. Garale MN, Takalkar YP, Venkatramani K. Clinical study of enterocutaneous fistula. *Int Surg J.* 2017;4(9):2972-6.
27. Lynch AC, Delaney CP, Senagore AJ et al. Clinical outcome and factors predictive of recurrence after enterocutaneous fistula surgery. *Ann Surg.* 2004;240(5):825.
28. Chapman R, Foran R, Dunphy JE. Management of intestinal fistulas. *Am J Surg.* 1964;108(2):157-64.
29. Boulanger K, Lemaire V, Jacquemin D. Vacuum-assisted closure of enterocutaneous fistula. *Acta Chir Belg.* Aralık 2007;107(6):703-5.
30. Bleier JIS, Hedrick T. Metabolic support of the enterocutaneous fistula patient. *Clin Colon Rectal Surg.* Eylül 2010;23(3):142-8.
31. Marinis A, Gkiokas G, Argyra E et al. "Enteratmospheric fistulae"--gastrointestinal openings in the open abdomen: a review and recent proposal of a surgical technique. *Scand J Surg SJS Off Organ Finn Surg Soc Scand Surg Soc.* 2013;102(2):61-8.
32. Shestak KC, Edington HJ, Johnson RR. The separation of anatomic components technique for the reconstruction of massive midline abdominal wall defects: anatomy, surgical technique, applications, and limitations revisited. *Plast Reconstr Surg.* Şubat 2000;105(2):731-8; quiz 739.
33. Hollington P, Mawdsley J, Lim W et al. An 11-year experience of enterocutaneous fistula. *Br J Surg.* Aralık 2004;91(12):1646-51.
34. Osborn C, Fischer JE. How I do it: gastrointestinal cutaneous fistulas. *J Gastrointest Surg Off J Soc Surg Aliment Tract.* Kasım 2009;13(11):2068-73.
35. Irving M, White R, Tresadern J. Three years' experience with an intestinal failure unit. *Ann R Coll Surg Engl.* Ocak 1985;67(1):2-5.
36. Visschers RGJ, van Gemert WG, Winkens B et al. Guided treatment improves outcome of patients with enterocutaneous fistulas. *World J Surg.* Ekim 2012;36(10):2341-8.





## BÖLÜM 32

# İntestinal Adezyonlar

Sedat TAN<sup>1</sup>

### Giriş

Abdominal adezyonlar iki ya da daha fazla karın içi organ veya periton arasında oluşan fibröz bantlardır (1). Geçmiş yayınlar cerrahi sonrası oluşan adezyonları skar dokusu olarak tanımlasa da günümüz bilgisi immun yanıt ile karakterize dinamik ve rejeneratif bir süreç olduğunu göstermektedir (2).

Adezyonlar doğumsal ve kazanılmış olarak sınıflandırılır. Vitellointestinal bantlar ve lesser sac etrafı yapışıklıklar doğumsal olanlara örnek olarak verilebilir. Kazanılmış adezyonlar ise inflamatuvar ve postoperatif olarak ayrılırlar (3). Appendisit, divertikülit, pelvik inflamatuvar hastalık, rejyonel enterit, inflamatuvar barsak hastalıkları, peritoneal diyaliz ve rahim içi araçlar inflamatuvar nedenler arasında gösterilebilir(3,4). Karın içi adezyonların en sık nedeni geçirilmiş operasyonlardır. Perioperatif nedenler olarak da travma, iskemi, infeksiyon, intestinal bulaş ve yabancı cisimler (talk pudrası) gösterilebilir(3). Yapı-

lan çalışmalarda karın operasyonları sonrası adezyon oluşma oranı %93 bulunmuştur. Bu oran operasyon geçirmeyenlerde %10.4 olarak saptanmıştır(5).

Postoperatif adezyonların hastalar, cerrahlar ve sağlık sistemi üzerinde çok önemli sonuçları vardır. Abdominal ve pelvik cerrahi sonrası oluşan adezyonlar peritoneal yüzeylerin normal bir cevabıdır. Birtakım faydalı etkileri olsa da ince barsak obstrüksiyonu, kadın infertilitesi, kronik karın ağrısına neden olan ve sonraki cerrahiler zorlaştıran önemli bir morbidite nedenidir(6). Yapılan çalışmalarda ince barsak obstrüksiyonlarının %85 nedeninin adezyonlar olduğu gösterilmiştir(7)

Günlük pratikte sık karşılaşılmasına rağmen birçok cerrah tarafından öncelikli problemlerden biri olarak değerlendirilmez. Çalışmalarda hastaların ancak %25-39'u operasyon önce adezyon ve adezyolizis konusunda bilgilendirildiği gösterilmiştir (8,9). Yapılan cerrahi zamanı ile adezyon ilişkili komplikasyon oluşma zamanı arasında çok uzun süre olabil-

<sup>1</sup> Uzm. Dr., S.B.Ü. İzmir Bozyaka Eğitim ve Araştırma Hastanesi, Genel Cerrahi Kliniği, sedattan78@gmail.com

kir. Tanı ve tedavi konusunda fikir birliği yoktur. Bu nedenle yönetim kısıtlı literatür bilgisi ile klinik tecrübeye dayanır.

Halen adezyonun tedavisi oldukça güçtür. Bu nedenle oluşmaması için azami özennin operasyon sırasında gösterilmesi gerekir. Minimal invaziv cerrahi girişimlerin gittikçe yaygınlaşması adezyon önlenmesi açısından önemlidir.

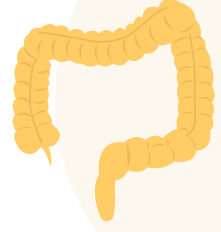
Karın içi adezyonlar halen yüksek oranda morbidite, mortalite ve maliyete neden olmaktadır. Şu ana kadar yapılan çalışmalarda adezyonları azaltma konusunda oldukça yol alınsa da tam olarak ortadan kaldırma konusunda daha çok prospektif randomize kontrollü çalışmaya ihtiyaç vardır.

## Kaynaklar

1. Tabibian N, Swehli E, Boyd A, et al. *Abdominal adhesions: A practical review of an often overlooked entity*. [Online] *Annals of Medicine and Surgery*. Elsevier Ltd; 2017. p. 9–13. doi:10.1016/j.amsu.2017.01.021
2. Hassanabad AF, Zarzycki AN, Jeon K, et al. Post-operative adhesions: A comprehensive review of mechanisms. *Biomedicines*. MDPI AG; 2021;9(8). doi:10.3390/biomedicines9080867
3. Liakakos T, Thomakos N, Fine PM, et al. Peritoneal Adhesions: Etiology, Pathophysiology, and. *Digestive Surgery*. 2001;14233: 260–273.
4. Diamond MP, Freeman ML. Clinical implications of postsurgical adhesions. *Human Reproduction Update*. 2001;7(6): 567–576. doi:10.1093/humupd/7.6.567
5. Menzies D, Ellis H. Intestinal obstruction from adhesions - How big is the problem? *Annals of the Royal College of Surgeons of England*. 1990;72(1): 60–63.
6. Ten Broek RPG, Stommel MWJ, Strik C, et al. Benefits and harms of adhesion barriers for abdominal surgery: A systematic review and meta-analysis. *The Lancet*. Elsevier Ltd; 2014;383(9911): 48–59. doi:10.1016/S0140-6736(13)61687-6
7. Connor DBO, Winter DC. The role of laparoscopy in the management of acute small-bowel obstruction : a review of over 2, 000 cases. *Surg Endosc*. 2012;26: 12–17. doi:10.1007/s00464-011-1885-9
8. A. Hirschelmann, Wallwiener CW, Wallwiener M, et al. Is Patient Education About Adhesions a Requirement in Abdominopelvic Surgery? *Geburtsh Frauenheilk*. 2012;72: 299–304.
9. Parker MC, Ellis H, Moran BJ, et al. Obtaining informed consent: patient awareness of adhesions. *adhesion news and views*. 2003;(4): 10–12.
10. Parker MC, Ellis H, Moran BJ, et al. Postoperative Adhesions: Ten-Year Follow-Up of 12,584 Patients Undergoing Lower Abdominal Surgery. *Dis Colon Rectum*. 2001;44(6): 822–829.
11. Fortin CN, Saed GM, Diamond MP. Predisposing factors to post-operative adhesion development. *Human Reproduction Update*. 2014;21(4): 536–551. doi:10.1093/humupd/dmv021
12. Mutsaers SE, Wilkosz S. Structure and function of mesothelial cells. *Cancer treatment and research*. 2007;134: 1–19.
13. Diamond MP, El-Hammady E, Wang R, et al. Regulation of expression of tissue plasminogen activator and plasminogen activator inhibitor-1 by dichloroacetic acid in human fibroblasts from normal peritoneum and adhesions. *American Journal of Obstetrics and Gynecology*. 2004;190(4): 926–933. doi:10.1016/j.ajog.2004.02.009
14. Lorenz EPM, Zuhlke H V, Lange R, et al. 1. 4 Pathophysiology and Classification of Adhesions. 1997;
15. Maglinte DD, Reyes BL, Harmon BH, et al. Reliability and role of plain film radiography and CT in the diagnosis of small-bowel obstruction. *American Journal of Roentgenology*. 1996;167: 1451–1455. 1996;167(1451): 1455.
16. Daneshmand S, CG H, SC. S. The utility and reliability of computed tomography scan in the diagnosis of small bowel obstruction. *Am Surg*. 1999;65(10):922–6. 99AD;65(10): 922–926.
17. Ceresoli M, Coccolini F, Catena F, et al. Water-soluble contrast agent in adhesive small bowel obstruction: A systematic review and meta-analysis of diagnostic and therapeutic value. *American Journal of Surgery*. Elsevier Inc; 2016;211(6): 1114–1125. doi:10.1016/j.amjsurg.2015.06.012
18. Branco BC, Barmparas G, Schnüriger B, et al. Systematic review and meta-analysis of the diagnostic and therapeutic role of water-soluble contrast agent in adhesive small bowel obstruction. *British Journal of Surgery*. 2010;97(4): 470–478. doi:10.1002/bjs.7019
19. Sarr MG, Bannon MP. Prospective, observational validation of a multivariate small-bowel obstruction model to predict the need for operative intervention. *Journal of the American College of Surgeons*. 2011;212(6): 1068–1076. doi:10.1016/j.jamcollsurg.2011.02.023
20. Baghdadi YMK, Morris DS, Choudhry AJ, et al. Validation of the anatomic severity score developed by the American Association for the Surgery of Trauma in small bowel obstruction. *Journal of Surgical Research*. Elsevier Inc; 2016;204(2): 428–434. doi:10.1016/j.jss.2016.04.076
21. Hefny AF, Corr P, Abu-Zidan FM. The role of ultrasound in the management of intestinal obstruction. *Journal of Emergencies, Trauma and Shock*. 2012;5(1): 84–86. doi:10.4103/0974-2700.93109
22. Luijendijk RW, De Lange DCD, Wauters CCAP, et al. Foreign material in postoperative adhesions. *Annals of Surgery*. 1996;223(3): 242–248. doi:10.1097/00000658-199603000-00003



23. Ten Broek RPG, Wilbers J, Van Goor H. Electrocautery causes more ischemic peritoneal tissue damage than ultrasonic dissection. *Surgical Endoscopy*. 2011;25(6): 1827–1834. doi:10.1007/s00464-010-1474-3
24. Burns EM, Currie A, Bottle A, et al. Minimal-access colorectal surgery is associated with fewer adhesion-related admissions than open surgery. *British Journal of Surgery*. 2013;100(1): 152–159. doi:10.1002/bjs.8964
25. Krielen P, Stommel MWJ, Pargmae P, et al. *Adhesion-related readmissions after open and laparoscopic surgery: a retrospective cohort study (SCAR update)*. www.thelancet.com. 2020.
26. Davey AK, Maher PJ. Surgical adhesions: A timely update, a great challenge for the future. *Journal of Minimally Invasive Gynecology*. 2007;14(1): 15–22. doi:10.1016/j.jmig.2006.07.013
27. Zeng Q, Yu Z, You J, et al. Efficacy and safety of seprafilm for preventing postoperative abdominal adhesion: Systematic review and meta-analysis. *World Journal of Surgery*. 2007;31(11): 2125–2131. doi:10.1007/s00268-007-9242-9
28. Ergul E, Korukluoglu B. Peritoneal adhesions: Facing the enemy. *International Journal of Surgery*. 2008;6(3): 253–260. doi:10.1016/j.ijssu.2007.05.010
29. Brown CB, Luciano AA, Martin D, et al. Adept (icodextrin 4% solution) reduces adhesions after laparoscopic surgery for adhesiolysis: a double-blind, randomized, controlled study. *Fertility and Sterility*. 2007;88(5): 1413–1426. doi:10.1016/j.fertnstert.2006.12.084
30. Fevang BT, Jensen D, Svanes K, et al. Early operation or conservative management of patients with small bowel obstruction? *European Journal of Surgery*. 2002;168(8–9): 475–481. doi:10.1080/110241502321116488
31. Jeppesen M, Tolstrup MB, Gögenur I. Chronic Pain, Quality of Life, and Functional Impairment After Surgery Due to Small Bowel Obstruction. *World Journal of Surgery*. 2016;40(9): 2091–2097. doi:10.1007/s00268-016-3616-9
32. Ten Broek RPG, Strik C, Issa Y, et al. Adhesiolysis-related morbidity in abdominal surgery. *Annals of Surgery*. 2013;258(1): 98–106. doi:10.1097/SLA.0b013e31826f4969
33. ten Broek RPG, Krielen P, Di Saverio S, et al. Bologna guidelines for diagnosis and management of adhesive small bowel obstruction (ASBO): 2017 update of the evidence-based guidelines from the world society of emergency surgery ASBO working group. *World Journal of Emergency Surgery*. BioMed Central Ltd.; 2018;13(1). doi:10.1186/s13017-018-0185-2
34. Keenan JE, Turley RS, McCoy CC, et al. Trials of nonoperative management exceeding 3 days are associated with increased morbidity in patients undergoing surgery for uncomplicated adhesive small bowel obstruction. *Journal of Trauma and Acute Care Surgery*. 2014;76(6): 1367–1372. doi:10.1097/TA.0000000000000246
35. Sajid MS, Khawaja AH, Sains P, et al. *A systematic review comparing laparoscopic vs open adhesiolysis in patients with adhesional small bowel obstruction*. [Online] American Journal of Surgery. Elsevier Ltd; 2016. 138–150 p. doi:10.1016/j.amjsurg.2016.01.030
36. Farinella E, Cirocchi R, La Mura F, et al. Feasibility of laparoscopy for small bowel obstruction. *World Journal of Emergency Surgery*. 2009;4(1): 1–9. doi:10.1186/1749-7922-4-3



## BÖLÜM 33

### İleus

Mehmet Reşit SÖNMEZ<sup>1</sup>

#### Giriş

İleus, mekanik ya da paralitik nedenlere bağlı olarak barsak içeriği ve gazın barsak distaline doğru ilerlememesi olarak tanımlanır. Akut karın ağrısı nedeni ile yatırılan hastaların başlıca yatış nedenlerinden biridir. İleus olgularının büyük çoğunluğu ince barsak kaynaklıdır, mekanik veya paralitik nedenlerle oluşur. İnce barsakların en sık cerrahi gerektiren hastalığı mekanik ileus hastalığıdır.

Mekanik ileus vakalarının yaklaşık % 80'i ince barsakta yer alır (1). Mekanik ileusun en sık nedeni geçirilmiş batın cerrahisine bağlı adezyonlardır. Bunu tümörler ve fitikler takip eder. Mekanik tam obstrüksiyonda distale gaz veya sıvı geçişi olmaz. Perforasyon, nekroz gibi komplikasyonlar daha çabuk gelişir. Kısmi tıkanıklıkta ise gaz ve az miktarda sıvı barsak içeriği tıkanıklığın distaline geçebilir. Strangülasyon belirtileri olmayan adezyon şüphesi olan obstrüksiyon olgularında kon-

servatif tedavi tercih edilen yöntemdir, olguların büyük çoğunluğunda medikal tedavi ile düzelme olur. Düzelmeyen ve peritoneal iritasyon bulguları mevcut olan olgularda cerrahi müdahale yapılmalıdır.

Paralitik ileus barsak içeriğinin geçişine engel oluşturacak herhangi bir mekanik neden olmaksızın sindirim sisteminde transit geçişin olmamasıdır. Paralitik ileus en sık karın içi operasyonlarının postoperatif erken döneminde görülür. Diğer nadir nedenleri elektrolit bozuklukları, hipoproteinemi, renal kolik, peritonit, retroperitoneal kanama, ogilvie sendromudur. Postoperatif ileus, genelde ciddi sekel olmaksızın düzelir. Abdominal cerrahiyi takiben 72 saate kadar uzayabilen geçici barsak paralizisi görülebilir. Hastanın 3-5 günden fazla süren ileus semptomları ve bulgular olduğunda uzamış postoperatif ileus olduğu söylenebilir. İleusun uzun süre düzelmemesi, hastanede kalış süresinin uzamasına neden olur. Postoperatif ileus mekanik barsak obstrüksiyonu veya diğer postoperatif

<sup>1</sup> Uzm. Dr., Kartal Koşuyolu Yüksek İhtisas ve Eğitim Araştırma Hastanesi, Gastroenterolojik Cerrahisi, drresitsonmez@gmail.com

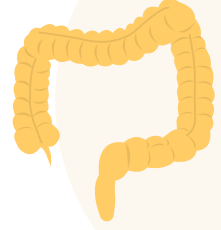
Ameliyat sırasında barsakların dekompresyonu NG ya da jejunal beslenme tüpleri ile yapılabilir. İnce barsaklar mideye doğru dekompresyone edilerek aspire edilir. Oral veya nazal yoldan gönderilen uzun bir jejunal tüp manuel olarak jejunuma geçiriler, ince barsaklar buraya doğru dekompresyone edilerek aspirasyonu sağlanır. Dekompresyon, operasyon sırasında barsakların kanlanması düzelme, batın insizyonunun daha rahat kapatılması, gerginliğin azalması ve postoperatif barsak motilitesinin geri dönmesinde katkıda bulunur. Akut olarak şişmiş ve iltihaplı barsağın dekompresyonu nazik olmalıdır. Serozal yaralanma ve aşırı manipülasyondan kaçınılmalıdır. Batın insizyonu kapatılırken malnütrisyon, kronik akciğer hastalığı, steroid ilaç kullanımı olan olgularda retansiyon sütürleri kullanılmalıdır.

Paralitik ileusta nedene yönelik tedavi yapılmalıdır. En sık paralitik ileus nedeni olan uzamış postoperatif ileus genellikle kendiliğinden düzelir. Laparotomi sonrası motilite en erken ince barsakta başlar. Kalın barsakta motilite 24-48 saat sonra geri döner. Batın dışı ameliyatlarda da 12-24 saate kadar uzayan motilite kaybı olabilir. Ancak ileusun daha da uzaması durumunda batın içi kanama, anastomoz sızdırması ve peritonit gibi nedenler düşünülmelidir. Postoperatif ileus bazen 1-2 haftaya kadar uzayabilir. Hastalara gerekli sıvı elektrolit tedavisi ve NG dekompresyon uygulanmalı. İnce barsaktaki şişkinlik NG ile giderilemediğinde uzun barsak tüpleri kullanılabilir. Rektal tüpler ile distal kolon distansiyonları etkili bir şekilde dekompresyone edilebilir. Paralitik ileusa sebep olabilecek tüm ilaç kullanımları durdurulmalı, sıvı elektrolit kayıpları düzeltilmeli, enfeksiyon bulguları varsa uygun antimikrobiyal tedavisi başlanmalıdır. Paralitik ileus barsak peristaltizmi için parasempatomimetik ajanlar (betanekol, neostigmin) ganglion blokerleri (guanetidin, betanidin), alfa adrenerejik antagonistler (fentolamin, klorpromazin, trifloperidol), beta adrenerejik antagonistler (propranolol) ve dopamin antagonistleri (Me-

toklopramid) kullanılabilir. Uzun süreli tedaviye rağmen ileus düzelmiyorsa cerrahi müdahale düşünülmelidir.

## Kaynaklar

1. Drożdż W, Budzyński P. Change in mechanical bowel obstruction demographic and etiological patterns during the past century: observations from one health care institution. *Arch Surg* 2012; 147:175.
2. Miller G, Boman J, Shrier I, Gordon PH. Natural history of patients with adhesive small bowel obstruction. *Br J Surg*. 2000 Sep;87(9):1240-7.
3. Cappell MS, Batke M. Mechanical obstruction of the small bowel and colon. *Med Clin North Am*. 2008 May;92(3):575-97, viii.
4. Gore RM, Silvers RI, Thakrar KH, et al. Bowel Obstruction. *Radiol Clin North Am* 2015; 53:1225.
5. Ten Broek RPG, Krielen P, Di Saverio S, et al. Bologna guidelines for diagnosis and management of adhesive small bowel obstruction (ASBO): 2017 update of the evidence-based guidelines from the world society of emergency surgery ASBO working group. *World J Emerg Surg* 2018; 13:24.
6. Marko Giannakis H, Messaris E, Dardamanis D, et al. Acute mechanical bowel obstruction: clinical presentation, etiology, management and outcome. *World J Gastroenterol* 2007; 13:432.
7. Aslar AK, Ozdemir S, Mahmoudi H, Kuzu MA. Analysis of 230 cases of emergent surgery for obstructing colon cancer--lessons learned. *J Gastrointest Surg*. 2011 Jan;15(1):110-9.
8. Iyer S, Saunders WB, Stenkowski S. The economic burden of colectomy-related postoperative ileus in the United States. *J Manag Care Pharmacy* 2009; 15:485.
9. Moghadamyeghaneh Z, Hwang GS, Hanna MH, et al. Risk factors for prolonged ileus following colon surgery. *Surg Endosc* 2016; 30:603.
10. Kasten KR, Midura EF, Davis BR, et al. Airhole colostomy for the emergency treatment of distal large bowel obstruction. *J Surg Res* 2014; 188:53.
11. Frago R, Ramirez E, Millan M, et al. Current management of acute malignant large bowel obstruction: a systematic review. *Ben J Surg* 2014; 207:127.
12. Taourel P, Fabre J-M, Pradel J, et al. Value of CT in the diagnosis and management of patients with suspected acute small-bowel obstruction. *AJR* 1995;165:1187-92.
13. Daneshmand S, Hedley CG, Stain SC. The utility and reliability of computed tomography scan in the diagnosis of small bowel obstruction. *Am Surg* 1999;5:922.
14. Hayakawa K, Tanikake M, Yoshida S, et al. Radiologic diagnosis of colonic obstruction: non-neoplastic etiology. *Jpn J Radiol* 2012; 30:541.
15. Atamanalp SS. Sigmoid volvulus: diagnosed in 938 patients over 45.5 years. *Technology Coloproctol* 2013; 17:419.
16. Kohli MD, Maglinte DD. CT enteroclysis in incomplete small bowel obstruction. *Abdominal Imaging* 2009; 34:321.
17. Lange H, Jäckel R. The utility of plasma lactate concentration in the diagnosis of acute abdominal disease. *Eur J Surg* 1994; 160:381.



## BÖLÜM 34

# İntestinal Anjiodisplazi

Murat SARIÇİÇEK<sup>1</sup>

### Giriş

Gastrointestinal sistemde (GİS) arteryel, venöz ve kapiller vasküler yapıda malformasyonlar sıklıkla saptanabilir. Benign ya da malign vasküler tümörler, konjenital ya da sistemik hastalıklarla ilişkili vasküler anomaliler de görülebilmekle birlikte edinilmiş ve sporadik olan vasküler anomaliler daha sık saptanmaktadır (1). Anjiodisplazi, gastrik antral vasküler ektazi, Dieulafoy lezyonu ve radyasyon ilişkili vasküler ektazi edinilmiş vasküler malformasyonlardır.

Vasküler anomaliye bağlı gastrointestinal kanama ilk defa 1839 yılında Phillips tarafından tarif edilmiş olup anjiodisplazi terimi ilk kez 1974'te kolondaki mukozal damarların anormal kümelenmesi olarak tanımlanmıştır (2, 3). Arteriovenöz malformasyon, anjioektazi ve vasküler ektazi şeklinde sinonimleri de kullanılmıştır. Anjiodisplaziler lokalizasyonu-

na göre GİS'te gastrik, duodenal, jejunal, ileal ve kolonik olarak sınıflandırılabilir.

### Epidemiyoloji

Anjiodisplazi GİS'te en sık görülen vasküler malformasyondur. Sıklıkla 60 yaş üstü hastalarda tespit edilir, kronik böbrek hastalığı olan hastalarda daha erken yaşta görülebilir (4). Anjiodisplazi 70 yaş üstü hastalarda en sık gastrointestinal kanama nedenidir (5). Anjiodisplazi; gastrointestinal traktüste her lokalizasyonda olabilmesine rağmen %80 oranında en sık kolonda (çoğunlukla sağ kolon), sıklıkla kolonoskopi sırasında insidental olarak görülmektedir (6). Ancak son dekatta kapsül enteroskopi ve çift balon enteroskopinin daha sık kullanılmasıyla ince barsakta anjiodisplazi tespit edilme oranı artmaktadır. GİS anjiodisplazilerinin prevalansı bilinmemektedir. Sağlıklı erişkinlerde yapılan tarama kolonoskopilerinde %0,8 saptanmıştır (4). Anjio-

<sup>1</sup> Uzm. Dr., Eskişehir Yunus Emre Devlet Hastanesi, Gastroenteroloji, muratsaricicek77@gmail.com,

lıkla multiple olabileceğinden doğru kanama lokalizasyonunu belirlemek cerrahi rezeksiyon öncesinde önem arz etmektedir.

#### 4. Farmakolojik Tedavi Yöntemleri

Özellikle APC ve bipolar elektrokoagulasyonla endoskopik olarak etkin tedavi yapılmasına rağmen GİS anjiodisplazisi bulunan hastalarda rekürren kanamalar oluşabilir, bu durumda medikal yöntemler ile tedavi desteklenebilir. Endoskopik ya da radyolojik yöntemlerle lokalize edilemeyen veya tedavi başarısızlığı olan hastalar cerrahi rezeksiyon için de uygun aday değilse medikal tedavi uygun bir seçenek olarak görülmektedir.

Östrojen ve progesteronun, çoğunlukla birlikte kullanılmalarıyla GİS anjiodisplazilerin transfüzyon ihtiyacını azaltmakta etkin olduğunu gösteren çalışmalar mevcuttur (33). Ancak etkin olmadığı yönünde sonuca ulaşan çalışmalar ve yan etki potansiyeli kullanımını sınırlandırmaktadır (17).

Vaka raporları ve az sayıda hasta serilerinden oluşan çalışmalar somatostatin analoglarının GİS anjiodisplazi kanamasında transfüzyon gereksinimini ve tekrar kanamayı azalttığı sonucuna varmıştır (34). Endoskopik, anjiografik ve cerrahi tedaviye uygun olmayan hastalarda tedavi seçeneği olabilecek medikal bir ajan olarak değerlendirilmektedir.

Talidomid'in; vasküler endotelial faktör (VEGF)'ü inhibe etmesi nedeniyle anjiodisplazi tedavisinde kullanımı, yine sınırlı sayıda hasta içeren çalışmalar ile gösterilmiştir. Diğer tedavilere yanıt vermeyen transfüzyon bağımlı GİS anjiodisplazi kanamalarında talidomid bir tedavi seçeneği olarak değerlendirilebilir (35). VEGF monoklonal antikoru olan Bevacizumab kullanımıyla anjiodisplazi tedavisinde başarılı sonuçlar alınan çalışmalar mevcuttur (36).

#### Sonuç

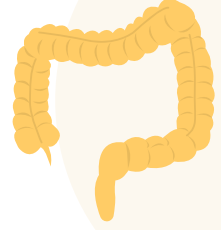
Anjiodisplazi GİS'in en sık görülen vasküler anomalisi olup 70 yaş üstü hastalarda en sık GİS kanama nedenidir. Sıklıkla asemptomatik olabileceği için tedavi gereksinimi hastanın kliniği ve laboratuvar değerleriyle değerlendirilmelidir, asemptomatikse tedavi edilmemelidir. Kronik böbrek hastalığı, aort stenozu ve von Willebrand sendromu, semptomatik anjiodisplazi ile ilişkili bulunmuştur. Endoskopik tedavi yöntemleri ve özellikle APC ve bipolar elektrokoagulasyon; anjiodisplazi tedavisinde başarılı sonuçlar vermektedir. Gastrointestinal traktüs kaynaklı gizli ya da aşikâr kanamada, tespit edilen dışında başka anjiodisplazi alanlarının da mevcut olması olasıdır ve özellikle radyolojik ve cerrahi tedavi planlanırken göz önünde bulundurulmalıdır. Endoskopik ve radyolojik tedaviyle transfüzyon gereksinimi kaybolmayan, cerrahi için aday olmayan hastalarda medikal tedavi seçenekleri; özellikle okreotid ve talidomid uygun olabilecek farmakolojik ajanlardır.

#### Kaynaklar

1. Gordon FH, Watkinson A, Hodgson H. Vascular malformations of the gastrointestinal tract. *Best Pract Res Clin Gastroenterol.* 2001;15(1):41-58.
2. B P. Letter to the editor *London Medical Gazette* 1839;1:514-517.
3. Athanasoulis CA, Galdabini JJ, Waltman AC, et al. Angiodysplasia of the colon: a cause of rectal bleeding. *Cardiovasc Radiol.* 1977;1(1):3-13.
4. Foutch PG, Rex DK, Lieberman DA. Prevalence and natural history of colonic angiodysplasia among healthy asymptomatic people. *Am J Gastroenterol.* 1995;90(4):564-567.
5. Boley SJ, Sammartano R, Adams A, et al. On the Nature and Etiology of Vascular Ectasias of the Colon: Degenerative lesions of aging. *Gastroenterology.* 1977;72(4, Part 1):650-660.
6. Dray X, Camus M, Coelho J, et al. Treatment of gastrointestinal angiodysplasia and unmet needs. *Dig Liver Dis.* 2011;43(7):515-522.
7. Moretó M, Figa M, Ojembarrena E, et al. Vascular malformations of the stomach and duodenum: an endoscopic classification. *Endoscopy.* 1986;18(6):227-229.



8. Tedesco FJ, Griffin JW, Jr., Khan AQ. Vascular ectasia of the colon: clinical, colonoscopic, and radiographic features. *J Clin Gastroenterol.* 1980;2(3):233-238.
9. Chalasani N, Cotsonis G, Wilcox CM. Upper gastrointestinal bleeding in patients with chronic renal failure: role of vascular ectasia. *Am J Gastroenterol.* 1996;91(11):2329-2332.
10. EC H. Gastrointestinal bleeding in aortic stenosis. *N Engl J Med.* 1958;259:196.
11. Cappell MS, Lebowitz O. Cessation of recurrent bleeding from gastrointestinal angiodysplasias after aortic valve replacement. *Ann Intern Med.* 1986;105(1):54-57.
12. Warkentin TE, Moore JC, Anand SS, et al. Gastrointestinal bleeding, angiodysplasia, cardiovascular disease, and acquired von Willebrand syndrome. *Transfus Med Rev.* 2003;17(4):272-286.
13. Demirozu ZT, Radovancevic R, Hochman LF, et al. Arteriovenous malformation and gastrointestinal bleeding in patients with the HeartMate II left ventricular assist device. *J Heart Lung Transplant.* 2011;30(8):849-853.
14. Weaver GA, Alpern HD, Davis JS, et al. Gastrointestinal Angiodysplasia Associated with Aortic Valve Disease: Part of a Spectrum of Angiodysplasia of the Gut. *Gastroenterology.* 1979;77(1):1-11.
15. Holleran G, Hall B, O'Regan M, et al. Expression of Angiogenic Factors in Patients With Sporadic Small Bowel Angiodysplasia. *J Clin Gastroenterol.* 2015;49(10):831-836.
16. Richter JM, Christensen MR, Colditz GA, et al. Angiodysplasia. Natural history and efficacy of therapeutic interventions. *Dig Dis Sci.* 1989;34(10):1542-1546.
17. Junquera F, Feu F, Papo M, et al. A multicenter, randomized, clinical trial of hormonal therapy in the prevention of rebleeding from gastrointestinal angiodysplasia. *Gastroenterology.* 2001;121(5):1073-1079.
18. Cappell MS, Gupta A. Changing epidemiology of gastrointestinal angiodysplasia with increasing recognition of clinically milder cases: angiodysplasia tend to produce mild chronic gastrointestinal bleeding in a study of 47 consecutive patients admitted from 1980-1989. *Am J Gastroenterol.* 1992;87(2):201-206.
19. Marwick T, Kerlin P. Angiodysplasia of the upper gastrointestinal tract. Clinical spectrum in 41 cases. *J Clin Gastroenterol.* 1986;8(4):404-407.
20. Gerson LB, Fidler JL, Cave DR, et al. ACG Clinical Guideline: Diagnosis and Management of Small Bowel Bleeding. *Am J Gastroenterol.* 2015;110(9):1265-1287; quiz 1288.
21. Pennazio M, Spada C, Eliakim R, et al. Small-bowel capsule endoscopy and device-assisted enteroscopy for diagnosis and treatment of small-bowel disorders: European Society of Gastrointestinal Endoscopy (ESGE) Clinical Guideline. *Endoscopy.* 2015;47(4):352-376.
22. May A, Färber M, Aschmoneit I, et al. Prospective multicenter trial comparing push-and-pull enteroscopy with the single- and double-balloon techniques in patients with small-bowel disorders. *Am J Gastroenterol.* 2010;105(3):575-581.
23. Tong MJ, el-Farra NS, Grew MI. Clinical manifestations of hepatitis A: recent experience in a community teaching hospital. *J Infect Dis.* 1995;171 Suppl 1:S15-18.
24. Feingold DL, Caliendo FJ, Chinn BT, et al. Does hemodynamic instability predict positive technetium-labeled red blood cell scintigraphy in patients with acute lower gastrointestinal bleeding? A review of 50 patients. *Dis Colon Rectum.* 2005;48(5):1001-1004.
25. Sami SS, Al-Araji SA, Ragunath K. Review article: gastrointestinal angiodysplasia - pathogenesis, diagnosis and management. *Aliment Pharmacol Ther.* 2014;39(1):15-34.
26. Höchter W, Weingart J, Kühner W, et al. Angiodysplasia in the colon and rectum. Endoscopic morphology, localisation and frequency. *Endoscopy.* 1985;17(5):182-185.
27. Canard JM, Védrenne B. Clinical application of argon plasma coagulation in gastrointestinal endoscopy: has the time come to replace the laser? *Endoscopy.* 2001;33(4):353-357.
28. Wahab PJ, Mulder CJ, den Hartog G, et al. Argon plasma coagulation in flexible gastrointestinal endoscopy: pilot experiences. *Endoscopy.* 1997;29(3):176-181.
29. Suzuki N, Arebi N, Saunders BP. A novel method of treating colonic angiodysplasia. *Gastrointest Endosc.* 2006;64(3):424-427.
30. Laine L. Therapeutic endoscopy and bleeding ulcers. Bipolar/multipolar electrocoagulation. *Gastrointest Endosc.* 1990;36(5 Suppl):S38-41.
31. Funaki B. Endovascular intervention for the treatment of acute arterial gastrointestinal hemorrhage. *Gastroenterol Clin North Am.* 2002;31(3):701-713.
32. Czymek R, Kempf A, Roblick UJ, et al. Surgical treatment concepts for acute lower gastrointestinal bleeding. *J Gastrointest Surg.* 2008;12(12):2212-2220.
33. Granieri R, Mazzulla JP, Yarborough GW. Estrogen-progesterone therapy for recurrent gastrointestinal bleeding secondary to gastrointestinal angiodysplasia. *Am J Gastroenterol.* 1988;83(5):556-558.
34. Blich M, Fruchter O, Edelstein S, et al. Somatostatin therapy ameliorates chronic and refractory gastrointestinal bleeding caused by diffuse angiodysplasia in a patient on anticoagulation therapy. *Scand J Gastroenterol.* 2003;38(7):801-803.
35. Kamalporn P, Saravanan R, Cirocco M, et al. Thalidomide for the treatment of chronic gastrointestinal bleeding from angiodysplasias: a case series. *Eur J Gastroenterol Hepatol.* 2009;21(12):1347-1350.
36. Kochanowski J, Sobieszcańska M, Tubek S, et al. Successful therapy with bevacizumab in a case of hereditary hemorrhagic telangiectasia. *Hum Vaccin Immunother.* 2015;11(3):680-681.



## BÖLÜM 35

# İrritabil Bağırsak Sendromu (İBS)

Bünyamin SARITAŞ<sup>1</sup>

### Giriş

İrritabil bağırsak sendromu (İBS), kronik, kişinin yaşam kalitesini bozan fonksiyonel bir hastalık olup karın ağrısı, karında şişkinlik, dışkılama sıklığı ve dışkı kıvamında değişikliklerle karakterize bir hastalıktır. Huzursuz barsak sendromu, spastik kolon, spastik barsak hastalığı gibi farklı isimleri de bulunmaktadır. Fonksiyonel bozukluklarda tanı, klinik bulgular yanı sıra diğer hastalıkların dışlanması ile konur.

İBS, yaşam kalitesini ve iş yerinde üretkenliği negatif olarak etkiler. İBS, Amerika Birleşik Devletleri'nde gastroenterologlara yönlendirilen hastaların %25-50'sini oluşturur(1).

### Epidemiyoloji

İBS, fonksiyonel bağırsak hastalıkları içinde en yaygın olanıdır. Prevalans tüm dünyada değişkendir. Prevalansının en fazla olduğu

bölge Güney Amerika (%21), en düşük olduğu bölge ise Güneydoğu Asya'dır(%7)(2). Ülkemizde yapılan çalışmalarda, İBS prevalansı %6,2-19,1 arasında değişmekte, kadınlarda ve düşük sosyoekonomik durumu olanlarda daha fazla görülmektedir(3).

İBS tanısı, birinci basamak hekim tanıları'nın %12'sini oluştururken, gastroenterolojiye yönlendirilen hastaların ise %28-36'sını oluşturur(4).

### Klinik Özellikleri

#### Öykü

#### Karın Ağrısı

Karın ağrısı olmadan İBS tanısı konmamalıdır(5). İBS'de karın ağrısı defakasyonla hafifleyebilir veya artabilir. Başlangıçlı dışkılama sıklığı veya dışkı kıvamında azalma veya artma ile ilişkilidir. Ağrı sıklıkla tam olarak lokalize edilemez, artma ve azalma gösterebilir,

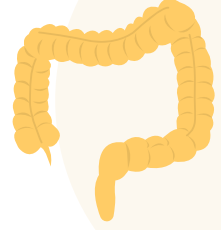
<sup>1</sup> Uzm. Dr., Adana Şehir Eğitim ve Araştırma Hastanesi, Başasistan, bunyamine@hotmail.com



## Kaynaklar

1. Everhart JE, Renault PF. Irritable bowel syndrome in office-based practice in the United States. *Gastroenterology*. 1991;100(4):998-1005.
2. Lovell RM, Ford AC. Global prevalence of and risk factors for irritable bowel syndrome: a meta-analysis. *Clin Gastroenterol Hepatol*. 2012;10(7):712-21 e4.
3. Celebi S, Acik Y, Deveci SE, et al. Epidemiological features of irritable bowel syndrome in a Turkish urban society. *J Gastroenterol Hepatol*. 2004;19(7):738-43.
4. Sandler RS. Epidemiology of irritable bowel syndrome in the United States. *Gastroenterology*. 1990;99(2):409-15.
5. Mearin F, Lacy BE, Chang L, et al. Bowel Disorders. *Gastroenterology*. 2016.
6. Tornblom H, Van Oudenhove L, Sadik R, et al. Colonic transit time and IBS symptoms: what's the link? *Am J Gastroenterol*. 2012;107(5):754-60.
7. Safaee A, Moghimi-Dehkordi B, Pourhoseingholi MA, et al. Bloating in irritable bowel syndrome. *Gastroenterol Hepatol Bed Bench*. 2011;4(2):86-90.
8. Kanazawa M, Miwa H, Nakagawa A, et al. Abdominal bloating is the most bothersome symptom in irritable bowel syndrome with constipation (IBS-C): a large population-based Internet survey in Japan. *Biopsychosoc Med*. 2016;10:19.
9. Lewis MJ, Reilly B, Houghton LA, et al. Ambulatory abdominal inductance plethysmography: towards objective assessment of abdominal distension in irritable bowel syndrome. *Gut*. 2001;48(2):216-20.
10. Klem F, Wadhwa A, Prokop LJ, et al. Prevalence, Risk Factors, and Outcomes of Irritable Bowel Syndrome After Infectious Enteritis: A Systematic Review and Meta-analysis. *Gastroenterology*. 2017;152(5):1042-54 e1.
11. Agrawal A, Houghton LA, Reilly B, et al. Bloating and distension in irritable bowel syndrome: the role of gastrointestinal transit. *Am J Gastroenterol*. 2009;104(8):1998-2004.
12. Chey WY, Jin HO, Lee MH, et al. Colonic motility abnormality in patients with irritable bowel syndrome exhibiting abdominal pain and diarrhea. *Am J Gastroenterol*. 2001;96(5):1499-506.
13. Caldarella MP, Serra J, Azpiroz F, et al. Prokinetic effects in patients with intestinal gas retention. *Gastroenterology*. 2002;122(7):1748-55.
14. Houghton LA, Lea R, Agrawal A, et al. Relationship of abdominal bloating to distention in irritable bowel syndrome and effect of bowel habit. *Gastroenterology*. 2006;131(4):1003-10.
15. Mearin F, Perello A, Balboa A, et al. Pathogenic mechanisms of postinfectious functional gastrointestinal disorders: results 3 years after gastroenteritis. *Scand J Gastroenterol*. 2009;44(10):1173-85.
16. Shulman RJ, Jarrett ME, Cain KC, et al. Associations among gut permeability, inflammatory markers, and symptoms in patients with irritable bowel syndrome. *J Gastroenterol*. 2014;49(11):1467-76.
17. Thijssen AY, Mujagic Z, Jonkers DM, et al. Alterations in serotonin metabolism in the irritable bowel syndrome. *Aliment Pharmacol Ther*. 2016;43(2):272-82.
18. Young E, Stoneham MD, Petrukevitch A, et al. A population study of food intolerance. *Lancet*. 1994;343(8906):1127-30.
19. Shepherd SJ, Parker FC, Muir JG, et al. Dietary triggers of abdominal symptoms in patients with irritable bowel syndrome: randomized placebo-controlled evidence. *Clin Gastroenterol Hepatol*. 2008;6(7):765-71.
20. Lacy BE, Pimentel M, Brenner DM, et al. ACG Clinical Guideline: Management of Irritable Bowel Syndrome. *Am J Gastroenterol*. 2021;116(1):17-44.
21. Sundin J, Rangel I, Fuentes S, et al. Altered faecal and mucosal microbial composition in post-infectious irritable bowel syndrome patients correlates with mucosal lymphocyte phenotypes and psychological distress. *Aliment Pharmacol Ther*. 2015;41(4):342-51.
22. Bratten JR, Spanier J, Jones MP. Lactulose breath testing does not discriminate patients with irritable bowel syndrome from healthy controls. *Am J Gastroenterol*. 2008;103(4):958-63.
23. Shin A, Camilleri M, Vijayvargiya P, et al. Bowel functions, fecal unconjugated primary and secondary bile acids, and colonic transit in patients with irritable bowel syndrome. *Clin Gastroenterol Hepatol*. 2013;11(10):1270-5 e1.
24. Drossman DA. Abuse, trauma, and GI illness: is there a link? *Am J Gastroenterol*. 2011;106(1):14-25.
25. Manning AP, Thompson WG, Heaton KW, et al. Towards positive diagnosis of the irritable bowel. *Br Med J*. 1978;2(6138):653-4.
26. Ford AC, Lacy BE, Talley NJ. Irritable Bowel Syndrome. *N Engl J Med*. 2017;376(26):2566-78.
27. Eswaran SL, Chey WD, Han-Markey T, et al. A Randomized Controlled Trial Comparing the Low FODMAP Diet vs. Modified NICE Guidelines in US Adults with IBS-D. *Am J Gastroenterol*. 2016;111(12):1824-32.
28. Staudacher HM, Lomer MCE, Farquharson FM, et al. A Diet Low in FODMAPs Reduces Symptoms in Patients With Irritable Bowel Syndrome and A Probiotic Restores Bifidobacterium Species: A Randomized Controlled Trial. *Gastroenterology*. 2017;153(4):936-47.
29. Ford AC, Moayyedi P, Lacy BE, et al. American College of Gastroenterology monograph on the management of irritable bowel syndrome and chronic idiopathic constipation. *Am J Gastroenterol*. 2014;109 Suppl 1:S2-26; quiz S7.
30. Zheng L, Lai Y, Lu W, et al. Pinaverium Reduces Symptoms of Irritable Bowel Syndrome in a Multicenter, Randomized, Controlled Trial. *Clin Gastroenterol Hepatol*. 2015;13(7):1285-92 e1.
31. Cash BD, Epstein MS, Shah SM. A Novel Delivery System of Peppermint Oil Is an Effective Therapy for Irritable Bowel Syndrome Symptoms. *Dig Dis Sci*. 2016;61(2):560-71.
32. Chapman RW, Stanghellini V, Geraint M, et al. Randomized clinical trial: macrogol/PEG 3350 plus electroly-

- tes for treatment of patients with constipation associated with irritable bowel syndrome. *Am J Gastroenterol.* 2013;108(9):1508-15.
33. Lacy BE, Levy LC. Lubiprostone: a chloride channel activator. *J Clin Gastroenterol.* 2007;41(4):345-51.
  34. Vakil N, Laine L, Talley NJ, et al. Tegaserod treatment for dysmotility-like functional dyspepsia: results of two randomized, controlled trials. *Am J Gastroenterol.* 2008;103(8):1906-19.
  35. Spencer AG, Labonte ED, Rosenbaum DP, et al. Intestinal inhibition of the Na<sup>+</sup>/H<sup>+</sup> exchanger 3 prevents cardiorenal damage in rats and inhibits Na<sup>+</sup> uptake in humans. *Sci Transl Med.* 2014;6(227):227ra36.
  36. Lembo AJ, Lacy BE, Zuckerman MJ, et al. Eluxadoline for Irritable Bowel Syndrome with Diarrhea. *N Engl J Med.* 2016;374(3):242-53.
  37. Delvaux M, Louvel D, Mamet JP, et al. Effect of alosetron on responses to colonic distension in patients with irritable bowel syndrome. *Aliment Pharmacol Ther.* 1998;12(9):849-55.
  38. Garsed K, Chernova J, Hastings M, et al. A randomised trial of ondansetron for the treatment of irritable bowel syndrome with diarrhoea. *Gut.* 2014;63(10):1617-25.
  39. Fadgyas Stanculete M, Dumitrascu DL, Drossman D. Neuromodulators in the Brain-Gut Axis: their Role in the Therapy of the Irritable Bowel Syndrome. *J Gastrointest Liver Dis.* 2021;30(4):517-25.
  40. Menees SB, Maneerattannaporn M, Kim HM, et al. The efficacy and safety of rifaximin for the irritable bowel syndrome: a systematic review and meta-analysis. *Am J Gastroenterol.* 2012;107(1):28-35; quiz 6.
  41. Peters SL, Yao CK, Philpott H, et al. Randomised clinical trial: the efficacy of gut-directed hypnotherapy is similar to that of the low FODMAP diet for the treatment of irritable bowel syndrome. *Aliment Pharmacol Ther.* 2016;44(5):447-59.
  42. Owens DM, Nelson DK, Talley NJ. The irritable bowel syndrome: long-term prognosis and the physician-patient interaction. *Ann Intern Med.* 1995;122(2):107-12.



## BÖLÜM 36

# İltihabi Barsak Hastalığı (İBH)

Selma ŞENGİZ ERHAN<sup>1</sup>

### GİRİŞ

Spesifik etkenler dışlandıktan sonra iltihabi barsak hastalığı formları içinde en yaygın görülenler ülseratif kolit (ÜK) ve Crohn hastalığıdır (CH). Bu hastalıkların patogenezi halen bilinmemektedir. Tanı koymaya yardımcı olabilecek spesifik klinik ve laboratuvar bulguları yoktur. Nonspesifik ancak karakteristik patolojik özelliklere sahip her iki hastalıkta tanı, biyopsi ve rezeksiyon materyallerinin patolojik incelemesine ek olarak klinik ve laboratuvar bulgularının birlikte değerlendirilmesi ile verilebilmektedir (1).

### Ülseratif Kolit

ÜK kolonda sınırlı, ataklarla seyreden, ağır olgular dışında mukoza ve submukozayı etkileyen iltihabi hastalıktır.

### Epidemiyoloji ve Patogenez

Erkeklerde ve genç erişkinlerde daha sık izlenir. Her yıl 100.000 kişiden 1-20'si ÜK tanısı almaktadır (2). Batı ülkelerinde (Kuzey Amerika, İngiltere, Kuzey Avrupa ülkeleri) ve farklı etnik gruplarda insidansı artmaktadır. Gelişmiş ülkelerde ve kentsel bölgelerde daha sık görülmektedir.

ÜK'in kesin etyolojisi halen bilinmemektedir. Hastalığın patogenezinde çevresel, immünolojik ve genetik faktörler birlikte rol oynamaktadır. İmmunregülasyonu ve mukozal bariyer fonksiyonlarında defekti olan kişilerde kronik inflamasyona yol açan bakteri, mantar ve virüslerin sürekli antijenik stimülasyonu yaygın kabul edilen çevresel faktörler arasındadır. Ayrıca CH'nın aksine ÜK'in sigara içmeyenlerde daha sık görüldüğü bildirilmektedir (3). Humoral ve hücreli aracılı immünolojik mekanizmalar ÜK'in pa-

<sup>1</sup> Uzm. Dr., İstanbul Prof. Dr. Cemil Taşcıoğlu Şehir Hastanesi, Patoloji Kliniği, selmaserhan@hotmail.com

da tanı zorluğuna sebep olabilmektedir. Dolayısıyla ÜK ve CH ayrımının yapılamadığı bu olgular 'indetermine kolit' olarak tanımlanır (1,71,72).

İndetermine kolitte genellikle rektumun korunduğu, derin ülserler ve şiddetli nonspesifik inflamasyon ile karakterli bir tablo mevcuttur. Klinik izleme dayalı olarak birçok olgu spesifik olarak kategorize edileceği için, indetermine koliti geçici patolojik tanı olarak tanımlamak uygun olur. Bir çalışmada indetermine kolit tanısı almış olguların %80'i 8 yıllık izlem sonrası ÜK ya da Crohn hastalığı olarak sınıflandırılmışlardır (73).

Endoskopik biyopsilerde indetermine tanısı kesinlikle verilmemelidir. Çünkü bu tanı fulminan kolit nedeniyle opere edilen olguların rezeksiyon materyallerinde verilmektedir. ÜK ya da CH tanısı verilemeyen endoskopik biyopsilerde, daha çok önerilen tanı 'iltihabi barsak hastalığı, sınıflandırılmayan' ya da 'non-spesifik iltihabi barsak hastalığı'dır (74).

## Sonuç

Ülseratif Kolit ve Crohn Hastalığı etyolojisi bilinmeyen, ataklarla seyreden kronik iltihabi barsak hastalıklarıdır. Ülseratif kolit diffüz kolorektal yayılım gösteren mukozal hastalık iken, Crohn hastalığı rektumun korunduğu segmental tutulum gösteren, transmural inflamasyon ve granulomların eşlik ettiği mukozal ve mural hastalıktır. Her iki hastalıkta karakteristik bulgular izlenmekle birlikte, spesifik değildir.

Ülseratif Kolit ve Crohn Hastalığı'nda klinik, laboratuvar, endoskopik ve patolojik bulgular tek başlarına tanısal değildir. Farklı tedavi protokolleri nedeniyle doğru tanının konması, hastanın kaliteli yaşam şansını artıracak, komplikasyonları en aza indirgeyecektir. Bu nedenle doğru tanıya ulaşmada hasta

bazlı sistemik yaklaşım ile tüm bulguların birlikte değerlendirilmesi önemli ve gereklidir.

Her iki hastalığa ait varyantların olduğu unutulmamalıdır.

Her iki hastalıkta farklı bulgular izlenirken, birbirleriyle örtüşen bulgular da görülebilmektedir. Ayırıcı tanıda öncelikle Ülseratif kolit için Crohn hastalığı ve Crohn hastalığı için Ülseratif kolit yer alırken, iskemik kolit, enfeksiyöz etkenler, radyasyon koliti, divertikül ilişkili kolit ve nonsteroid anti-inflamatuar ilaçlar gibi nedenlerin benzer morfolojik görünümlere yol açabileceği akılda tutulmalıdır.

Patolojik bulguların örtüşmesinden dolayı Ülseratif Kolit ve Crohn Hastalığı ayrımının yapılamadığı olgular indetermine kolit olarak tanımlanır. Fulminan kolit nedeniyle opere edilen bu vakaların rezeksiyon materyallerinde verilen indetermine tanısı, endoskopik biyopsilerde kesinlikle verilmemelidir.

Hastalığın seyrinde özellikle gelişebilecek displazi ve karsinom riskine karşı endoskopik takip önemli yer teşkil etmektedir.

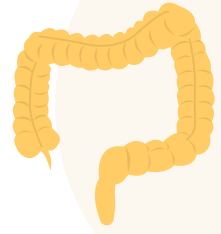
## Kaynaklar

1. Odze R. Diagnostic problems and advances in inflammatory bowel disease. *Mod Pathol* 2003;16(4):347-358.
2. Loftus EV. Clinical epidemiology of inflammatory bowel disease: incidence, prevalence, and environmental influences. *Gastroenterol* 2004;126:1504-1517.
3. Bridger S, Lee JC, Bjarnason I, et al. In siblings with similar genetic susceptibility for inflammatory bowel disease, smokers tend to develop Crohn's disease and non-smokers develop ulcerative colitis. *Gut* 2002;51:21-25.
4. Orholm M, Binder V, Sorensen TI, et al. Concordance of inflammatory bowel disease among Danish twins: results of nationwide study. *Scand J Gastroenterol* 2000;35:1075-1081.
5. Thompson NP, Driscoll R, Pounder RE, et al. Genetic versus environment in inflammatory bowel disease: results of British twin study. *Br Med J* 1996;312:95-96.
6. Parkes M, Barmada MM, Satsangi J, et al. The IBD locus shows linkage heterogeneity between ulcerative colitis and Crohn disease. *Am J Human Genet* 2000;67:1605-1610.

7. Patil DT, Greenson JK, Odze RD. (2015). Inflammatory disorders of the large intestine. In Odze RD, Goldblum JR (Eds). *Odze and Goldblum's surgical pathology of the GI tract, liver, biliary tract and pancreas* (3<sup>rd</sup> ed., pp. 436-511). Elsevier Saunders Philadelphia.
8. Reese GE, Constantinides VA, Simillis C, et al. Diagnostic precision of anti-Saccharomyces cerevisiae antibodies and perinuclear antineutrophil cytoplasmic antibodies in inflammatory bowel disease. *Am J Gastroenterol* 2006;101(10):2410-2422.
9. Carucci LR, Levine MS. Radiographic imaging of inflammatory bowel disease. *Gastroenterol Clin North Am.* 2002;31(1):93-117.
10. Elmas N. İnflamatuvar barsak hastalıklarında radyolojik bulgular. *Türkiye Klinikleri J Gastroenterohepatol-Special Topics.* 2012;5(3):58-62.
11. Göral V. Ülseratif kolitte endoskopik bulgular. *Türkiye Klinikleri J Gastroenterohepatol-Special Topics.* 2009;2(1):34-40.
12. Silverberg MS, Satsangi J, Ahmad T, et al. Toward an integrated clinical, molecular and serological classification of inflammatory bowel disease: report of a working party of the 2005 Montreal World Congress of Gastroenterology. *Can J Gastroenterol* 2005;19(suppl A):5-36.
13. Mutinga ML, Odze RD, Wang HH, et al. The clinical significance of right-sided colonic inflammation in patient with left-sided chronic ulcerative colitis. *İnflamm Bowel Dis* 2004;10:215-219.
14. İltar T, Oruç N. Filiform polyposis of ulcerative colitis. *Endoscopy* 2010;18(2):44-45.
15. DeRoche TC, Xiao S-Y, Liu X. Histological evaluation in ulcerative colitis. *Gastroenterol Report* 2014;178-192.
16. Pai RK, Jairath V, Castele NV, et al. The emerging role histologic disease activity assessment in ulcerative colitis. *Gastrointest Endoscopy* 2018;88(6):887-898.
17. Arkteğ CB, Sorbye SW, Riis LB, et al. Real-life evaluation of histologic scores for ulcerative colitis in remission. *Plos One* 2021;16(3):e0248224.
18. Bogomoletz WV, Flejou JF. Newly recognized forms of colitis: collagenous colitis, microscopic (lymphocytic) colitis, and lymphoid follicular proctitis. *Semin Diagn Pathol* 1991;8:178-189.
19. Odze R, Antonioli D, Peppercorn M, et al. Effect of topical 5-aminosalicylic acid (5-ASA) therapy on rectal mucosa biopsy morphology in chronic ulcerative colitis. *Am J Surg Pathol* 1993;17:869-875.
20. Patil DT, Odze RD. Biopsy diagnosis of colitis: an algorithmic approach. *Virchow Archiv* 2017;472(1):67-80.
21. Joo M, Odze RD. Rectal sparing and skip lesions in ulcerative colitis: a comparative study of endoscopic and histologic findings in patients who underwent proctocolectomy. *Am J Surg Pathol* 2010;34(5):689-696.
22. Andersson RE, Olaison G, Tysk C, et al. Appendectomy and protection against ulcerative colitis. *N Engl J Med* 2001;344:808-814.
23. Washington K, Greenson JK, Montgomery E, et al. Histopathology of ulcerative colitis in initial rectal biopsy in children. *Am J Surg Pathol* 2002;26:1441-1449.
24. Haskell H, Andrews CW, Reddy SI, et al. Pathological features and clinical significance of "backwash ileitis" in ulcerative colitis. *Am J Surg Pathol* 2005;29:1472-1481.
25. Heuschen UA, Hinz U, Allemeyer EH, et al. Backwash ileitis is strongly associated with colorectal carcinoma in ulcerative colitis. *Gastroenterol* 2001;120:841-847.
26. Honma J, Mitomi H, Murakami K, et al. Nodular duodenitis involving CD8+ cell infiltration in patients with ulcerative colitis. *Hepatogastroenterology* 2001;48:1604-1610.
27. Lin J, McKenna BJ, Appelman HD. Morphologic findings in upper gastrointestinal biopsies of patients with ulcerative colitis: a controlled study. *Am J Surg Pathol* 2010;34:1672-1677.
28. Yantiss RK, Sapp HL, Farraye FA, et al. Histologic predictors of pouchitis in patients with chronic ulcerative colitis. *Am J Surg Pathol* 2004;28:999-1006.
29. Geboes K. What Histologic features best differentiate Crohn's Disease from Ulcerative Colitis? *Inflamm Bowel Dis* 2008;14(S2):S168-S169.
30. Schofield JB, Haboubi N. Histopathological mimics of inflammatory bowel disease. *İnflamm Bowel Dis* 2019;20(20):1-15.
31. DiLauro S, Crum-Cianflone NF. Ileitis: When it is not Crohn's Disease. *Curr Gastroenterol Rep* 2010;12(4):249-258.
32. Bhaijee F, Arnold C, Lam-Himlin D, et al. Infectious mimics of inflammatory bowel disease. *Diagn Histopathol* 2015;21(1):267-275.
33. Risques RA, Lai LA, Himmetoğlu C, et al. Ulcerative colitis associated colorectal cancer arises in a field of short telomeres, senescence, and inflammation. *Cancer Res* 2011;71(5):1669-1679.
34. Dağlı Ü. Ülseratif kolitte displazi tespitinde ve tedavisinde gelişmeler. *Güncel Gastroenteroloji* 2018;22(3):141-147.
35. Üstündağ Y. Ülseratif kolitte tarama (Kolonoskopik Sürveyans) ve prognoz. *Türkiye Klinikleri J Gastroenterohepatol-Special Topics* 2009;2(1):67-72.
36. Tytgat GNJ, Dhir V, Gopinath N. Endoscopic appearance of dysplasia and cancer in inflammatory bowel disease. *Eur J Cancer* 1995;31(7):1174-1177.
37. Vieth M, Behrens H, Stolte M. Sporadic adenoma in ulcerative colitis: endoscopic resection is an adequate treatment. *Gut* 2006;55:1151-1155.
38. Gumaste V, Sachar DB, Greenstein AJ. Benign and malignant colorectal strictures in ulcerative colitis. *Gut* 1992;33:938-941.
39. Terzi C, Canda AE. Ülseratif kolit ve cerrahi tedavi. *SSK Tepecik Hast Derg* 2004;14(3):141-151.
40. Feuerstein JD, Cheifetz AS. Crohn disease epidemiology, diagnosis and management. *Mayo Clin Proc* 2017;92(7):1088-1103.
41. Laas MW, Roggenbuck D, Conrad K. Diagnosis and classification of Crohn's disease. *Autoimmun Rev* 2014;13(4-5):467-471.
42. Freeman JH. Natural history and long-term clinical course of Crohn's disease. *World J Gastroenterol* 2014;20(1):31-36.



43. Castro M, Papadatou B, Baldassare M, et al. Inflammatory bowel disease in children and adolescents in Italy: data from the pediatric national IBD register (1996-2003). *Inflamm Bowel Dis* 2008;14:1246-1252.
44. Teahon K, Smethurst P, Pearson M, et al. The effect of elemental diet on intestinal permeability and inflammation in Crohn's disease. *Gastroenterol* 1991;101:84-89.
45. Fiocchi C. Inflammatory bowel disease: etiology and pathogenesis. *Gastroenterol* 1998;115:182-205.
46. Cho JH, Brant SR. Recent insights into the genetics of inflammatory bowel disease. *Gastroenterol* 2011;140:1704-1712.
47. Permpoon V, Pongpirul K, Anuras S. Five-year clinical outcomes of Crohn's disease: a report of 287 multiethnic cases from an International Hospital in Thailand. *Clin Experim Gastroenterol* 2019;12:203-208.
48. Hugot JP, Laurent-Puig P, Gower-Rousseau C, et al. Mapping of a susceptibility locus for Crohn's disease on chromosome 16. *Nature* 1996;379:821-823.
49. Ohmen JD, Yang HY, Yamamoto KK, et al. Susceptibility locus for inflammatory bowel disease on chromosome 16 has a role in Crohn's disease, but not in ulcerative colitis. *Hum Mol Genet* 1996;5:1679-1683.
50. Ha F, Khalil H. Crohn's disease: a clinical update. *Ther Adv Gastroenterol* 2015;8(6):352-359.
51. Karlsten TH, Hampe J, Wiencke K, et al. Genetic polymorphisms associated with inflammatory bowel disease do not confer risk for primary sclerosing cholangitis. *Am J Gastroenterol* 2007;102:115-121.
52. Roggenbuck D, Hausdorf G, Martinez-Gamboa L, et al. Identification of GP2, the major zymogen granule membrane glycoprotein, as the autoantigen of pancreatic antibodies in Crohn's disease. *Gut* 2009;58:1620-1628.
53. Baumgart CD, Sandborn WJ. Crohn's disease. *Lancet* 2012;380:1590-1605.
54. Bodily KD, Fletcher JG, Solem CA, et al. Crohn disease: mural attenuation and thickness at contrast-enhanced CT enterography-correlation with endoscopic and histologic findings of inflammation. *Radiology* 2006;238:505-516.
55. Colombel JF, Solem CA, Sandborn WJ, et al. Quantitative measurement and visual assessment of ileal Crohn's disease activity by computed tomography enterography: correlation with endoscopic severity and C reactive protein. *Gut* 2006;55:1561-1567.
56. Hudesman D, Mazurek J, Swaminath A. Capsule endoscopy in Crohn's disease: Are we seeing any better? *World J Gastroenterol* 2014;20(36):13044-13051.
57. Khanna R, Bouguen G, Feagan BG, et al. A systematic review of measurement of endoscopic disease activity and mucosal healing in Crohn's disease: recommendations for clinical trial design. *Inflamm Bowel Dis* 2014;20(10):1850-1861.
58. Berg DE, Bahadursingh AM, Kaminiski DL, et al. Acute surgical emergencies in inflammatory bowel disease. *Am J Surg* 2002;184:45-51.
59. Denoya P, Canedo J, Berho M, et al. Granulomas in Crohn's disease: does progression through the bowel layers affect presentation or predict recurrence? *Colorectal Dis* 2011;13:1142-1147.
60. Mojtaheh A, Khanna R, Sandborn WJ, et al. Assessment of histological disease activity in Crohn's disease: A systematic review. *Inflamm Bowel Dis* 2014;20(11):2092-2103.
61. Harpaz N, Friedman S, George J. Superficial Crohn's colitis: pathological and clinical features including long-term follow up. *Mod Pathol* 2001;14:86A.
62. Soucy G, Wang HH, Farraye FA, et al. Clinical and pathological analysis of colonic Crohn's disease, including a subgroup with ulcerative colitis-like features. *Mod Pathol* 2012;25:295-307.
63. Yantiss RK, Odze RD. Diagnostic difficulties in inflammatory bowel disease pathology. *Histopathology* 2006;48:116-132.
64. Yantiss RK, Odze RD. Pitfalls in the interpretation of nonneoplastic mucosal biopsies in inflammatory bowel disease. *Am J Gastroenterol* 2007;102:1-15.
65. Ye Z, Lin Y, Cao Q, et al. Granulomas as the most useful histopathological feature in distinguishing between Crohn's disease and intestinal tuberculosis in endoscopic biopsy specimens. *Medicine* 2015;94(49):1-9.
66. Langholz E. Current trends in inflammatory bowel disease: the natural history. *Therap Adv Gastroenterol* 2010;3:77-86.
67. Farraye FA, Odze RD, Eaden J, et al. AGA technical review on the diagnosis and management of colorectal neoplasia in inflammatory bowel disease. *Gastroenterology* 2010;138:746-774.e4
68. Driessen A, Macken E, Moreels T, et al. Dysplasia in inflammatory bowel disease. *Acta Gastroenterol Belg* 2017;80:299-308.
69. Boltin D, Levi Z, Halpern M, et al. Concurrent small bowel adenocarcinoma and carcinoid tumor in Crohn's disease-case report and literature review. *J Crohn's Colitis* 2011;5(5):461-464.
70. Rufo PA. Inflammatory bowel disease and neoplasia in children. *Dig Dis* 2014;32(4):455-462.
71. Lapidus A, Hellers G. Recurrence after colectomy in Crohn's colitis. *Dis Colon Rectum* 2001;44:647-654.
72. Rudolph WG, Uthoff SM, McAuliffe TL, et al. Indeterminate colitis: the real story. *Dis Colon Rectum* 2002;45:1528-1534.
73. Geboes K, VanEyken P. Inflammatory bowel disease unclassified and indeterminate colitis: the role of the pathologist. *J Clin Pathol* 2009;62:201-205.
74. Meucci G, Bortoli A, Riccioli FA, et al. Frequency and clinical evolution of indeterminate colitis: a retrospective multi-center study in northern Italy. *Eur J Gastroenterol Hepatol* 1999;11:909-913.
75. Martland GT, Shepherd NA. Indeterminate colitis: definition, diagnosis, implications, and a plea for nosological sanity. *Histopathol* 2007;50:83-96.



## BÖLÜM 37

### Stomalar

Mehmet Reşit SÖNMEZ<sup>1</sup>

#### Giriş

Stoma, Yunanca bir kelime olup ağız ya da açıklık anlamına gelmektedir (1). Tıkanıklığı gidermek için tasarlanmış stoma raporları on sekizinci yüzyılda ortaya çıkmıştır (1,2). Stoma ya da ostomi, gastrointestinal veya üriner sistemin bir bölümü ile karın duvarının derisi arasında bir anastomozdur. Ostomi dışkıyı saptırmak ya da barsak dekompresyonunu sağlamak amacıyla yapılır. Gastrointestinal sistemin her bölümünden bir ostomi açılabilir. Ancak en sık ileum (ileostomi) ve kolondan (kolostomi) yapılır. Kalın barsak tıkanıklıkları, inflamatuvar barsak hastalığı, travmatik kolon yaralanmaları, konjenital anomaliler nedeniyle dışkıyı saptırmak için açılan stomalar kalıcı ya da geçici olabilir. Geçici stomalar belli bir süre sonra kapatılırken, kalıcı stomalar hayat boyu kalır. Stomanın açıldığı karın duvarındaki yeri, stoma bakımında çok önemlidir. Stoma yeri hasta tarafından kolayca görülebilir, kemik ve çıkıntılardan uzak bir

yer olmalıdır. İyi bir stoma bakımı ve uygun beslenme ile stomalı hastaların çoğu sağlıklı bir yaşam ve normal cinsel aktiviteye sahip olabilirler. Hasta preoperatif dönemde stomanın gerekliliği konusunda bilgilendirilmeli ve mümkünse bir enterostomal terapist bilgilendirmeye katılmalıdır. Kalıcı bir stomaya karşı oluşacak hasta direnci, bu stomanın faydalı yönleri anlatılarak giderilmelidir.

#### Stoma Endikasyonları

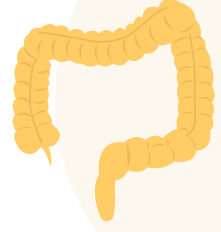
Günümüzde çeşitli barsak bozukluklarının cerrahi tedavisi yapılırken ileostomi ve kolostomi oluşturulmaktadır. Endikasyona, cerrahi tekniğe, acil ve elektif koşullara bağlı olarak stomalar geçici veya kalıcı olabilir. Barsak stomaları, kolorektal kanser, kronik inflamatuvar barsak hastalıkları, akut divertikülit, barsak perforasyonu, iskemik kolit, radyasyon koliti, fekal inkontinans, inatçı perianal sepsis ve rektovajinal fistüllerde acil ya da elektif şartlarda açılabilir. Amaç, distal tıkanıklığın

<sup>1</sup> Uzm. Dr., Kartal Koşuyolu yüksek ihtisas ve EAH-Gastroenterolojik Cerrahisi Bölümü, drresitsonmez@gmail.com



## Kaynaklar

1. Merriam-Webster. Online dictionary of the English language. Accessed 5 May 2010.
2. Truelove SC, Witts LJ. Cortisone in ulcerative colitis. Preliminary report on a therapeutic trial. *Br Med J*. 1954;2:375-8.
3. Terrone DG, Lepanto L, Billiard JS, et al. A primer to common major gastrointestinal post-surgical anatomy on CT-a pictorial review. *Insights Imaging*. 2011;2:631-638. DOI: 10.1007/s13244-011-0121-4.
4. Weinstein S, Osei-Bonsu S, Aslam R, Yee J. Multidetector CT of the postoperative colon: a review of normal appearances and common complications. *Radiographics*. 2013;33:515-532. DOI: 10.1148/rg.332125723.
5. Baykara ZG, Demir SG, Karadag A, et al. A multicenter, retrospective study to evaluate the effect of preoperative stoma site marking on stomal and peristomal complications. *Ostomy Wound Manage* 2014; 60:16.
6. Tan WS, Tang CL, Shi L, Eu KW. Meta-analysis of defunctioning stomas in low anterior resection for rectal cancer. *Br J Surg* 2009; 96:462.
7. Emmanuel A, Chohda E, Lapa C, Miles A, Haji A, El-lul J. Dysfunctional Stomas for Rectal Cancer Resulting in Much Shorter-Term Complications After Low Anterior Resection. *World J Surg*. 2018; 42:3755-3764. [ PMC free article ] [ PubMed ] [ Google Scholar ]
8. Cataldo PA. Intestinal stomas, 200 years of digging. *Dis Colon Rectum* 1999;42:137-42.
9. Robert, W. Beart, JR. (1996). Ileostomy and Its Alternatives. George D. Zuidema (Ed.), Shackelford's Surgery Of The Alimentary Tract (pp. 198-206). Philadelphia, Pennsylvania: W.B. Saunders Company
10. Gooszen AW, Geelkerken RH, Hermans J, et al. Quality of life with a temporary stoma: ileostomy vs. colostomy. *Dis Colon Rectum* 2000; 43:650.
11. Rullier E, Le Toux N, Laurent C, et al. Loop ileostomy versus loop colostomy for defunctioning low anastomosis during rectal cancer surgery. *World J Surg* 2001; 25:27.
12. Güenaga KF, Lustosa SA, Saad SS, et al. Ileostomy or colostomy for temporary decompression of colorectal anastomosis. *Cochrane Database Syst Rev* 2007; :CD004647.
13. Jugal S, McKain ES, Swarnkar K, et al. Laparoscopic or trephine fecal diversion: is there a preferred approach and why? *Colorectal Dis* 2005; 7:156.
14. Liu J, Bruch HP, Farke S, et al. Stoma formation for fecal diversion: a plea for the laparoscopic approach. *Tech Coloproctol* 2005; 9:9.
15. Young CJ, Evers AA, Solomon MJ. Defunctioning of the anorectum: a historically controlled study of laparoscopic vs. open procedures. *Dis Colon Rectum* 1998; 41:190.
16. Chunder A, Gachabayov M, Dyatlov A, Lee H, Essani R, Bergamaschi R. The effect of diverting loop ileostomy and colostomy on postoperative morbidity in restorative anterior resection for rectal cancer: a systematic review and meta-analysis. *Langenbecks Arch Surg*. 2019; 404:129-139.
17. Mileski WJ, Rege RV, Joehl RJ, Nahrwold DL. Rates of morbidity and mortality after the closure of loop end colostomy. *Surg Gynecol Obstet* 1990; 171: 17-21.
18. Miura T, Sakamoto Y, Morohashi H, Yoshida T, Sato K, Hakamada K. Risk factor for permanent stoma and incontinence quality of life after sphincter-sparing surgery for low rectal cancer without directing stoma. *Ann Gastroenterol Surgery*. 2017; 2:79-86.
19. Parmar KL, Zammit M, Smith A, Kenyon D, Lees NP; Greater Manchester and Cheshire Colorectal Cancer Network. A prospective audit of early stoma complications in colorectal cancer treatment throughout the Greater Manchester and Cheshire colorectal cancer network. *Colorectal Dis* 2011; 13 (08) 935-938
20. Park JJ, Del Pino A, Orsay CP, et al. Stoma complications: the Cook County Hospital experience. *Dis Colon Rectum* 1999; 42 (12) 1575-1580
21. Cairns BA, Herbst CA, Sartor BR, Briggaman RA, Koruda MJ. Peristomal pyoderma gangrenosum and inflammatory bowel disease. *Arch Surg* 1994; 129 (07) 769-772
22. Rubin MS, Bailey HR. Parastomal Hernias. In MacKeigan JM, Cataldo PA (Eds) *Intestinal Stomas. Principles, Techniques, and Management*. pp. 307-308, Quality Medical Publishing. St.Louis, 1993.
23. Ventham NT, Brady RR, Stewart RG, et al. Prophylactic mesh placement of permanent stomas at index operation for colorectal cancer. *Ann R Coll Surg Engl* 2012; 94:569.
24. Serra-Aracil X, Bombardo-Junca J, Moreno-Matias J, et al. Randomized, controlled, prospective trial of the use of a mesh to prevent parastomal hernia. *Ann Surg* 2009; 249:583.
25. Pennick MO, Artioukh DY. Management of parastomal varices: who re-bleeds and who does not? A systematic review of the literature. *Tech Coloproctol* 2013; 17 (02) 163-170
26. Nayar M, Saravanan R, Rowlands PC., et al. TIPSS in the treatment of ectopic variceal bleeding. *Hepatogastroenterology* 2006; 53 (70) 584-587.



## BÖLÜM 38

### Kolon Polipleri

Aziz Serkan SENER<sup>1</sup>

#### Tanımı ve Önemi

Gastrointestinal sistem mukozasında lümeneye doğru çıkıntı yapan tüm yapılar polip olarak adlandırılır(1). Normal mukozadan kolorektal kansere giden farklı yollar vardır, ancak hepsi polip olarak adlandırılan öncü lezyonları kapsar(2). Bu lezyonlar normal mukozada, lamina propria veya bağ dokusundaki hücrelerin proliferasyonu, farklılaşması veya apoptoz aşamalarındaki bir bozukluk sonucu olarak ortaya çıktığı düşünülmektedir(3,4).

Prevelansı ABD'de  $\geq 50$  yaş kişilerde %30'dur ve insidansı yaşla birlikte artar(5). Tarama kolonoskopisi yapılan 50 yaş üzeri asemptomatik kadınlarda adenom görülme sıklığı  $\geq 15$  iken erkeklerde ise  $\geq 25$ 'dir(6).

Polipler; endoskopideki görünümüne göre, klinikopatolojik ve histopatolojik özelliklerine ve boyutlarına göre ayrı ayrı sınıflandırılmıştır. Polip boyutu arttıkça ve villöz özellikleri arttıkça kanser gelişme potansiyeli artmaktadır(7,8).

Neoplastik polipler kanser gelişmesi potansiyeli açısından öneme sahiptir ve kolorektal kanser gelişen hastaların yaklaşık %75'inde prekürsör lezyondan kansere gidişte ortak yol adenom-karsinom sekansıdır(2). Bu nedenle bu poliplerin yeterince erken evrede tanınıp çıkartılması gereklidir(1).

Batı toplumlarında tarama yapılan popülasyonda (50-75 yaş arası) adenomatoz polip görülme prevelansı yaklaşık %40'tır. Adenomdan invaziv kansere ilerleme 5 yıl içinde de olabilir, 20 yıldan daha uzun da sürebilir(9).

#### Etiyoloji

Polip gelişmesinde yaş, cinsiyet, etnik köken, aile öyküsü gibi değiştirilemeyen; diyet, tütün ve alkol kullanımı, fiziksel inaktivite ve kilo gibi değiştirilebilen risk faktörleri bulunmaktadır(10). NSAİ ilaç ve statin grubu ilaç kullanımının da koruyucu etkisi olduğu gösterilmiştir(11).

<sup>1</sup> Uzm. Dr., Koşuyolu Yüksek İhtisas Eğitim ve Araştırma Hastanesi, Gastroenteroloji Cerrahisi, serkansenger@yahoo.com

Adenom sayısı >10 olan veya yaşam boyu >10 kümülatif adenomu olan hastalara genetik test yapılması düşünülebilir(28).

**Tablo 4. Adenomu olan ortalama riskli yetişkinlerde kolonoskopi sonrası takip için öneriler**

İlk kolonoskopi bulgusu	Takip zamanı
Normal	10 yıl
1-2 tübüler adenom <10 mm	7-10 yıl
3-4 tübüler adenom <10 mm	3-5 yıl
5-10 tübüler adenom <10 mm	3 yıl
Adenom ≥10 mm	3 yıl
Adenom-tubulovillöz veya villöz histoloji	3 yıl
Yüksek dereceli displazili adenom	3 yıl
Tek kolonoskopide >10 adenom	1 yıl
Adenomun parça parça rezeksiyonu ≥20 mm	6 ay

**Tablo 5. Serrated poliplitli ortalama riskli yetişkinlerde kolonoskopi sonrası takip önerileri**

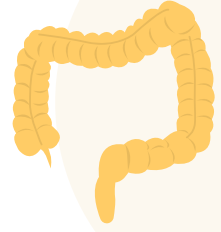
İlk kolonoskopi bulgusu	Takip zamanı
≤20 HP rektumda veya sigmoid kolonda <10 mm	10 yıl
≤20 HP proksimalden sigmoid kolona kadar <10 mm	10 yıl
1-2 SSP <10 mm	5-10 yıl
3-4 SSP <10 mm	3-5 yıl
5-10 SSP <10 mm	3 yıl
SSP ≥10 mm	3 yıl
Displaziye sahip SSP	3 yıl
HP ≥10 mm	3-5 yıl
TSA	3 yıl
SSP ≥20 mm'nin parça parça rezeksiyonu	6 ay

HP: Hiperplastik Polip, SSP: Sesil Serrated Polip, TSA: Tradisyonel Serrated adenom

## Kaynaklar

- Shussman N, Wexner SD. Colorectal polyps and polyposis syndromes. *Gastroenterol Rep (Oxf)*. 2014;2(1):1-15. doi:10.1093/gastro/got041,
- Øines M, Helsing LM, Bretthauer M, et al. Epidemiology and risk factors of colorectal polyps. *Best Pract Res Clin Gastroenterol*.2017;31(4):419-424. doi:10.1016/j.bpg.2017.06.004
- Ünal N.G., Ozturk A. Colorectal Polyps. Engin O. (ed) *Colon Polyps and the Prevention of Colorectal Cancer*. İzmir: Springer;2015. p.141-149. https://doi.org/10.1007/978-3-319-17993-3\_9
- Kang YK. Diminutive and Small Colorectal Polyps. *The Pathologist's Perspective. Clin Endosc*. 2014;47(5):404-408. doi:10.5946/ce.2014.47.5.404
- Meseha M, Attia M. Colon Polyps. In: *StatPearls*. Treasure Island (FL): StatPearls Publishing; August 15, 2021.
- Diamond SJ, Enestvedt BK, Jiang Z, et al. Adenoma detection rate increases with each decade of life after 50 years of age. *Gastrointest Endosc*. 2011;74(1):135-140. doi:10.1016/j.gie.2011.03.1178
- Weiss, J. M., Gupta, S., Burke, C. A., et al. NCCN Guidelines® Insights: Genetic/Familial High-Risk Assessment: Colorectal, Version 1.2021: Featured Updates to the NCCN Guidelines. *Journal of the National Comprehensive Cancer Network*, 2021; 19(10), 1122-1132.
- Nouraei M, Hosseinkhah F, Brim H, et al. Clinicopathological features of colon polyps from African-Americans. *Dig Dis Sci*. 2010;55(5):1442-1449. doi:10.1007/s10620-010-1133-5
- Bonnington SN, Rutter MD. Surveillance of colonic polyps: Are we getting it right?. *World J Gastroenterol*. 2016;22(6):1925-1934. doi:10.3748/wjg.v22.i6.1925
- Wong MC, Ding H, Wang J, et al. Prevalence and risk factors of colorectal cancer in Asia. *Intest Res*. 2019;17(3):317-329. doi:10.5217/ir.2019.00021
- Broughton T, Sington J, Beales IL. Statin use is associated with a reduced incidence of colorectal adenomatous polyps. *Int J Colorectal Dis*. 2013;28(4):469-476. doi:10.1007/s00384-012-1601-9
- Alptekin H.(2017). Diagnostic Methods in Colorectal Polyps, *Türkiye Klinikleri J Gen Surg-Special Topics*. 2017;10(4):264-8
- Cannizzaro R., Magris R., Maiero S., et al. (2018) Classification of Colon Polyps and Risk of Neoplastic Progression. In: Facciorusso A., Muscatiello N. (eds) *Colon Polypectomy*. Springer, Cham. https://doi.org/10.1007/978-3-319-59457-6\_1
- Hong W, Dong L, Stock S, et al. Prevalence and characteristics of colonic adenoma in mainland China. *Cancer Manag Res*. 2018;10:2743-2755. https://doi.org/10.2147/CMAR.S166186
- Klos CL, Dharmarajan S. Polyp Genetics. *Clin Colon Rectal Surg*. 2016;29(4):289-295. doi:10.1055/s-0036-1582442

16. Strum WB. Colorectal Adenomas. *N Engl J Med*. 2016;374(11):1065-1075. doi:10.1056/NEJM-ra1513581
17. R. Monreal-Robles, J.O. Jáquez-Quintana, D.E. Benavides-Salgado. Serrated polyps of the colon and rectum: a concise review. *Revista de Gastroenterología de México 2021. (English Edition, pp. 276-286)*. doi.org/10.1016/j.rgmxe.2021.06.001
18. Pan, J., Cen, L., Xu, L. et al. Prevalence and risk factors for colorectal polyps in a Chinese population: a retrospective study. *Sci Rep* 10, 6974 (2020). <https://doi.org/10.1038/s41598-020-63827-6>
19. Obuch JC, Pigott CM, Ahnen DJ. Sessile serrated polyps: detection, eradication, and prevention of the evil twin. *Curr Treat Options Gastroenterol*. 2015;13(1):156-170. doi:10.1007/s11938-015-0046-y
20. Bettington M, Walker N, Clouston A, et al. The serrated pathway to colorectal carcinoma: current concepts and challenges. *Histopathology*. 2013;62(3):367-386. doi:10.1111/his.12055
21. Jelsig AM. Hamartomatous polyps - a clinical and molecular genetic study. *Dan Med J*. 2016;63(8):B5280. Jelsig AM. Hamartomatous polyps - a clinical and molecular genetic study. *Dan Med J*. 2016;63(8):B5280.
22. Amin MB, Greene FL, Edge SB, et al. The Eighth Edition AJCC Cancer Staging Manual: Continuing to build a bridge from a population-based to a more “personalized” approach to cancer staging. *CA Cancer J Clin*. 2017;67(2):93-99. doi:10.3322/caac.21388
23. Aarons CB, Shanmugan S, Bleier JI. Management of malignant colon polyps: current status and controversies. *World J Gastroenterol*. 2014;20(43):16178-16183. doi:10.3748/wjg.v20.i43.16178
24. Fyock CJ, Draganov PV. Colonoscopic polypectomy and associated techniques. *World J Gastroenterol*. 2010;16(29):3630-3637. doi:10.3748/wjg.v16.i29.3630
25. Heiko P. (2019) Colonoscopic Polypectomy, Mucosal Resection, and Submucosal Dissection. Vinay Chandrasekhara(Ed.) *Clinical Gastrointestinal Endoscopy* Elsevier. 3<sup>rd</sup> ed., p. 402-424.
26. Akbaş, A. How to Treat Colorectal Polyp? *Türkiye Klinikleri J Gen Surg-Special Topics*, 2017;10(4):256-61
27. Zhang C, Cifu AS, Patel A. Recommendations for Follow-up Colonoscopy After Polypectomy. *JAMA*. 2020;324(21):2208-2209. doi:10.1001/jama.2020.15001
28. Gupta S, Lieberman D, Anderson JC, et al. Recommendations for Follow-Up After Colonoscopy and Polypectomy: A Consensus Update by the US Multi-Society Task Force on Colorectal Cancer. *Gastrointest Endosc*. 2020;91(3):463-485.e5. doi:10.1016/j.gie.2020.01.014
29. Hassan C., Antonelli G., Dumonceau JM., et al. “Post-polypectomy colonoscopy surveillance: European Society of Gastrointestinal Endoscopy (ESGE) guideline—update 2020.” *Endoscopy*. 2020; p. 687-700.
30. Belderbos TD, Leenders M, Moons LM, et al. Local recurrence after endoscopic mucosal resection of non-pedunculated colorectal lesions: systematic review and meta-analysis. *Endoscopy*. 2014;46(5):388-402. doi:10.1055/s-0034-1364970.



## BÖLÜM 39

### Kolon Kanseri

Cem Batuhan OFLUOĞLU<sup>1</sup>  
İsa Caner AYDIN<sup>2</sup>

#### Epidemioloji

Kolorektal kanser (KRK) dünya genelinde sık görülen ve ölümcül bir hastalık olmasının yanında gastrointestinal sistemin en sık görülen kanseridir. Amerika Birleşik Devletleri'nde yılda yaklaşık 150.000 kişide KRK vakası teşhis edilmektedir, bunların üçte ikisi kolon kaynaklıdır (1). KRK, Dünya Sağlık Örgütü (DSÖ) verilerine göre erkeklerde üçüncü, kadınlarda ikinci en sık görülen malignite iken, kanser sebepli ölümler arasında ikinci sırada yer alır (2).

#### Risk Faktörleri

İleri yaş, adenomatöz polip varlığı, aile öyküsü varlığı (FAP, Lynch sendromu, Gardner sendromu), ülseratif kolit varlığı (20 yılı aşkın süredir devam eden, sol kolon tutulumu, pankolit varlığı, primer sklerozan kolanjit varlığı,

backwash ileit varlığı), crohn hastalığı (bypass edilen segment, striktür gelişen alan), obezite, sigara, abdominal radyasyon öyküsü, üretero-kolik anastomoz öyküsü, kolesistektomi KRK gelişimi için risk faktörleridir.

Bitkisel ve lifli besinler, oleik asit (balık yağı, zeytin yağı), kalsiyum, selenyum, folinik asit, A, C, E vitaminleri, aspirin ve NSAİİ kullanımı KRK gelişimi için koruyucu faktörlerdir (3).

#### Kanser Gelişimi

KRK gelişimi %60 sporadik, %30 ailesel, %10 kalıtsal olarak ortaya çıkar. Genetik olarak kromozomal instabilite ve mikrosatellit instabilite (MIS) iki önemli yolaktır. Kromozomal instabilite %80 oranında görülür. Genelde distal kolon yerleşimlidir ve prognozu daha kötüdür. MIS %20 oranında görülür. Genelde proksimal kolon yerleşimli ve iyi prognozlu-

<sup>1</sup> Op. Dr., İstanbul Sancaktepe Şehit Prof. Dr. İlhan Varank Eğitim ve Araştırma Hastanesi, Gastroenterolojik Cerrahi Kliniği, dr.cemofluoglu@hotmail.com

<sup>2</sup> Op. Dr., İstanbul Kartal Koşuyolu Yüksek İhtisas Eğitim ve Araştırma Hastanesi, Genel Cerrahi Kliniği, isacaneraydin@outlook.com

yonuna yönelik total mezokolik eksizyon ile anastomoz uygulanmalıdır. Evre 1 hasta gruplarına cerrahi sonrası adjuvan kemoterapi uygulamasının sağkalımı arttırmadığı belirtilmiştir.

**Evre 2 kolon kanserlerinde (T3-4, N0, M0)** ise tümör lokalizasyonuna yönelik total mezokolik eksizyon ve anastomoz uygulanmalıdır. Hastalarda patolojik evrelemede de aynı bulguların saptanması halinde adjuvan kemoterapi, yüksek risk bulguları varlığında (lenfovasküler veya perinöral invazyon, tümör diferansiasyonu, gen profili, obstrüksiyon, perforasyon) uygulanır.

**Evre 3 kolon kanserlerinde (herhangi T, N1-2, M0)** lenf nodu tutulumu gündeme gelir. Özellikle 4 ve üzeri lenf nodu tutulumunun prognozu kötü etkilediği bilinmektedir. Hastalara total mezokolik eksizyon sonrasında adjuvan kemoterapi verilir. Yapılan birçok çalışma sonrasında 5-Florourasil (5-FU) + lökovorin + oksaliptin (FOLFOX) rejimi tüm dünyada standart haline gelmiştir. Ameliyat sonrasında hastalar 6 ay boyunca adjuvan kemoterapi alır.

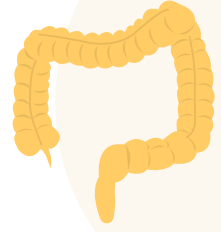
**Evre 4 kolon kanserleri (herhangi T, herhangi N, M1)** hastalarında uzak metastaz söz konusudur. Hastalara tanı konulduğunda %25-30 oranında metastatik hastalık mevcuttur. Bu aşamada hastaya uygulanacak tedaviler hayat kalitesini arttırmaya yöneliktir. Tedavi seçenekleri arasında cerrahi diversiyon, izole metastazlara yönelik cerrahi, palyatif kemoterapi, biyolojik tedavi, ağrı ve kanamaya sebep olan lezyonlara yönelik radyoterapi ve metastatik lezyonlara yönelik ablasyon tedavileri uygulanabilmektedir (4).

## Kaynaklar

1. Siegel RL, Miller KD, Fuchs HE, et al. Cancer Statistics, 2021. *CA Cancer J Clin* 2021; 71:7.
2. GLOBOCAN 2020 Database. <https://gco.iarc.fr/>
3. Moreno CC, Mittal PK, Sullivan PS, et al. Colorectal Cancer Initial Diagnosis: Screening Colonoscopy, Diagnostic Colonoscopy, or Emergent Surgery, and Tumor Stage and Size at Initial Presentation. *Clin Colorectal Cancer* 2016; 15:67.
4. Labianca R, Beretta GD, Kildani B, et al. Colon cancer. *Crit Rev Oncol Hematol*. 2010 May;74(2):106-33.
5. Moiel D, Thompson J. Early detection of colon cancer-the kaiser permanente northwest 30-year history: how do we measure success? Is it the test, the number of tests, the stage, or the percentage of screen-detected patients? *Perm J* 2011; 15:30.
6. Hamilton W, Round A, Sharp D, et al. Clinical features of colorectal cancer before diagnosis: a population-based case-control study. *Br J Cancer* 2005; 93:399.
7. Saidi HS, Karuri D, Nyaim EO. Correlation of clinical data, anatomical site and disease stage in colorectal cancer. *East Afr Med J* 2008; 85:259.
8. Goodman D, Irvin TT. Delay in the diagnosis and prognosis of carcinoma of the right colon. *Br J Surg* 1993; 80:1327.
9. Mulder SA, Kranse R, Damhuis RA, et al. Prevalence and prognosis of synchronous colorectal cancer: a Dutch population-based study. *Cancer Epidemiol* 2011; 35:442.
10. Atkin W, Dadswell E, Wooldrage K, et al. Computed tomographic colonography versus colonoscopy for investigation of patients with symptoms suggestive of colorectal cancer (SIGGAR): a multicentre randomised trial. *Lancet* 2013; 381:1194.
11. American Cancer Society Updates Colorectal Cancer Screening Guideline By The ASCO Post et al., *Colorectal Cancer*, 2018
12. National Comprehensive Cancer Network (NCCN). NCCN clinical practice guidelines in oncology. [https://www.nccn.org/professionals/physician\\_gls](https://www.nccn.org/professionals/physician_gls) (Accessed on November 09, 2021).
13. Horton KM, Abrams RA, Fishman EK. Spiral CT of colon cancer: imaging features and role in management. *Radiographics* 2000; 20:419.
14. Bruening W, Sullivan N, Paulson EC, et al. Imaging Tests for the Staging of Colorectal Cancer. 14-EH-C046-EF, AHRQ Comparative Effectiveness Reviews; Agency for Healthcare Research and Quality, Rockville, MD 2014.



15. Libutti SK, Alexander HR Jr, Choyke P, et al. A prospective study of 2-[18F] fluoro-2-deoxy-D-glucose/positron emission tomography scan, 99mTc-labeled arcitumomab (CEA-scan), and blind second-look laparotomy for detecting colon cancer recurrence in patients with increasing carcinoembryonic antigen levels. *Ann Surg Oncol* 2001; 8:779.
16. Serrano PE, Gu CS, Moulton CA, et al. Effect of PET-CT on disease recurrence and management in patients with potentially resectable colorectal cancer liver metastases. Long-term results of a randomized controlled trial. *J Surg Oncol* 2020; 121:1001.
17. Sahani DV, Bajwa MA, Andrabi Y, et al. Current status of imaging and emerging techniques to evaluate liver metastases from colorectal carcinoma. *Ann Surg* 2014; 259:861.
18. Konishi T, Shimada Y, Hsu M, et al. Association of Preoperative and Postoperative Serum Carcinoembryonic Antigen and Colon Cancer Outcome. *JAMA Oncol* 2018; 4:309.
19. Jessup JM, Goldberg RM, Aware EA, et al. Colon and Rectum. In: *AJCC Cancer Staging Manual*, 8th ed, Amin MB (Ed), AJCC, Chicago 2017. p.251. Corrected at 4th printing, 2018.
20. Sloothaak DA, Sahami S, van der Zaag-Loonen HJ, et al. The prognostic value of micrometastases and isolated tumour cells in histologically negative lymph nodes of patients with colorectal cancer: a systematic review and meta-analysis. *Eur J Surg Oncol* 2014; 40:263.
21. West NP, Hohenberger W, Weber K, et al. Complete mesocolic excision with central vascular ligation produces an oncologically superior specimen compared with standar surgery for carcinoma of the colon. *Journal of Clinical Oncology* 2010;28:272-8.
22. Bonjer HJ, Hop WC, Nelson H, et al. Laparoscopically assisted vs open colectomy for colon cancer: a meta-analysis. *Arch Surg* 2007; 142:298.
23. Jayne DG, Thorpe HC, Copeland J, et al. Five-year follow-up of the Medical Research Council CLASICC trial of laparoscopically assisted versus open surgery for colorectal cancer. *Br J Surg* 2010; 97:1638.
24. Rørvig S, Schlesinger N, Mårtensson NL, et al. Is the longitudinal margin of carcinoma-bearing colon resections a neglected parameter. *Clin Colorectal Cancer* 2014; 13:68.
25. Amri R, Bordeianou LG, Sylla P, et al. Association of Radial Margin Positivity With Colon Cancer. *JAMA Surg* 2015; 150:890.
26. Wolmark N, Wieand HS, Rockette HE, et al. The prognostic significance of tumor location and bowel obstruction in Dukes B and C colorectal cancer. Findings from the NSABP clinical trials. *Ann Surg* 1983;198:743-52.



## BÖLÜM 40

# Kolon ve Rektum Cerrahisi Sonrası Gelişen Komplikasyonlar

Metin YALÇIN<sup>1</sup>

### Giriş

Kolon ve rektum cerrahisi sonrasında gelişen komplikasyonlar yüksek morbidite ve mortaliteleri nedeni ile genel cerrahide önemli bir yer tutmakta olup en önemli nedeni alt gastrointestinal sistemin fekal bulaş yolu ile enfeksiyon kaynağı olması ile aynı zamanda özellikli cerrahi işlem gerektirmesidir.

En sık görülen komplikasyonlar kanama, ağrı, ateş, bakteriyemi, karaciğer apsesi, fekal inkontinans, strüktür oluşması, rekürrens, mortalite ve morbidite, anastomoz kaçağı, peritonit, fekal fistül, anastomoz kanaması, karın içi sepsis, tromboemboli, dalak yaralanması, presakral kanama, post op erken dönemde ince barsak obstrüksiyonu, üreter, mesane, üretra yaralanması, cerrahi alan enfeksiyonu, abdominal yara ayrışması, mesane disfonksiyonu, seksüel disfonksiyon, ileostomi ve kolostomi ile ilgili problemlerdir.

### 1. Benign Kolorektal Hastalıklarda İzlenen Komplikasyonlar

Rektal prolapsusoperasyonları sonrası nüks, gaz-gaita inkontinansı, mortalite, yara yeri enfeksiyonu, atelektazi, uzamış ileus, yara ayrışması, mesane yaralanması izlenebilmektedir (1-3).

Volvulus cerrahisi sonrasında yara yeri enfeksiyonu, akciğer, nörolojik ve kardiyak problemler ile ostomi nekrozu, evisserasyon, mortalite, anastomoz kaçağı izlenebilmektedir (4-6).

Kolon divertikülü cerrahisi sonrasında anastomoz kaçağı, yara yeri enfeksiyonu ve mortalite izlenebilmektedir (7-9).

İnflamatuvar barsak hastalığıcerrahisi sonrasında intra abdominal abse, anastomoz kaçağı, enterokutanöz fistül, yara yeri enfek-

<sup>1</sup> Uzm. Dr., Sağlık Bilimleri Üniversitesi Antalya Eğitim ve Araştırma Hastanesi, Genel Cerrahi BD., drmetinyalcin@hotmail.com

Ostomi ucunda nekroz ve retraksiyon sıklıkla rezeksiyonun proksimal sınırının yerine yanlış karar verme, ostomi uçlarının kanlanmasına dikkat etmeme, karın ön duvarı yerleştirme alanının dar olması ve barsak uçlarını sıkıştırmasına bağlı olarak izlenebilir (44,45).

Ostomi uygulama cerrahi tekniğinin yanlış olmasına bağlı olarak enfeksiyon, fistül izlenebilir (44,45).

İleostomi ve kolostomi uygulamasında stenoz gelişebilmekte olup en iyi tedavi yöntemi stomanın revize edilerek yeniden oluşturulmasıdır (44,45).

Ostomi bölgesinde intraabdominal organların fıtıklaşması ile parastomal herni gelişebilmektedir. Herni onarımı sonrası başka bir yerden yeni stoma açılması durumunda da herni gelişme riski bulunmaktadır (44,45).

Ostomi bölgesinde prolapsus izlenebilmektedir. Barsağın 5 cm den fazla bir segmenti lümeninden dışarı çıkmış ise ciddi prolapsus var demektir ve rezeke edilmelidir (44,45).

## Sonuç

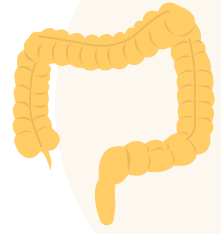
Kolorektal cerrahi ister benign nedenle ister malign nedenle yapılsın her aşaması azami dikkat ve özen gerektirmektedir. Özellikle anastomoz kaçaklarının kontrolü ve yönetimi sepsis ve mortalite açısından büyük risk taşımaktadır. Bu sebeple hastalıkların seyri ve cerrahi tedavisinin yanında takip ve yönetim azami önem arz etmektedir.

## Kaynaklar

1. Kapan M, Önder A, Polat S, et al. Rektal prolapsus cerrahi tedavisinde abdominal ve perineal yaklaşımlar. Dicle Tıp Derg: Cilt / Vol 39, No 1, 83-88
2. Akcan A, Sözüer E, Akyıldız H, et al. Tam kat rektal prolapsus cerrahi tedavisinde rektopeksi ve rektopeksi ile birlikte sigmoid rezeksiyonun karşılaştırılması. Ulusal cerrahi dergisi: 2007, volume 23, Issue 2

3. Çalışkan C, Korkut A. M, Fırat Ö, et al. Rektal prolapsus deneyimimiz: 27 yılda 68 vaka. Ege Tıp Dergisi / Ege Journal of Medicine 47(1) : 29-34, 2008
4. Ateş M, Hatipoğlu S, Dirican A, et al. Kolon Volvulusunda Cerrahi Tedavi: Altı Yıllık Deneyimimiz. J Turgut Ozal Med Cent 2013; 20(1): 30-35
5. Yakan S, Şirinocak A, Telciler K. E, et al. Kolon volvulusları: süregelen cerrahi problem ve tedavi seçenekleri. Ege Tıp Dergisi /Ege Journal of Medicine 48(2): 89-93, 2009
6. Şen M, Turan M, Topçu Ö, et al. Sigmoid kolon volvulus deneyimimiz. Cumhuriyet Tıp Derg 2013; 35: 221-225
7. Demirbaş S. Kolonun Divertiküler Hastalığı: Etyolojisi, Tanı Yöntemleri ve Tedavisi. Kolon Rektum Hast Derg 2007;17:169-177
8. Cartı E B, Yıldırım M, Oymacı E, et al. Sağ kolon divertiküliti. İzmir Eğitim ve Araştırma Hastanesi Tıp Dergisi,2013;17:72-76
9. Bölükbaşı H, Yılmaz S, Yıldırım E O, et al. Akut Divertikülit Tanılı 85 Olgunun Analizi: Retrospektif Çalışma. Haydarpaşa Numune Med J. 2021; 61(1): 65-70
10. Bildik N, Çevik A, Altıntaş M, et al. Crohn hastalığına bağlı enterokutan fistüllü üç olgunun analizi. Kartal Eğitim ve Araştırma Hastanesi Tıp Dergisi. 2006; XVII (3): 141-146.
11. Kim I K, Park K J, Kang G H, et al. Risk factors for complications after total colectomy in ulcerative colitis. Turk J Gastroenterol 2012; 23 (5): 515-522
12. Çalışkan C, Akgün E, Korkut M A. Crohn Hastalığında Striktüroplasti: Altı Olgu Sunumu. Kolon Rektum Hast Derg, Aralık 2008
13. Sayek Temel Cerrahi 1 – 2. Bölüm 129: 1507-1526
14. Göksoy B, Azamat İ F, Özata İ H, et al. Outcomes of Our Laparoscopic Surgery in Colorectal Cancer: Our First Experiences. Turk J Colorectal Dis 2020; 30: 268-274
15. Yılmaz E M, Cartı E B, Kandemir A. Laparoskopik Kolorektal Cerrahi Deneyimimiz: Kısa Dönem Sonuçlarımız. Turk J Colorectal Dis 2016;26:108-112
16. Aydın İ, Şehitoğlu İ, Özer E, et al. Kolorektal Kanser Nedeniyle Opere Ettığımız Hastaların Değerlendirilmesi. Kocatepe Medical Journal 16:102-109/Nisan/2015.
17. Bostancı E B, Özoğul Y B, Yol S, et al. Laparoskopik kolorektal kanser cerrahisinin erken dönem sonuçları: 28 olgu. Akademik gastroenteroloji dergisi, 2007; 6 (1): 14-19.
18. Goligher JC. Surgery of the Anus, Rectum and Colon 5th Edition. London: Bailliere Tindall.1984
19. Corman M L, Allison S I, Kuehne J P. Kolon & Rektal Cerrahinin El Kitabı. 2004
20. Golub R, Golub R W, Cantu Jr R, et al. A multivariate analysis of factors contributing to leakage of intestinal anastomoses. J am collsurg 1997;184:364-372
21. Smith L E. Anastomosis with EEA stapler after anterior colonic resection. Dis colonrectum. 1981;24:236-242
22. Telford GL, Condon RE. Appendix. Shackelford's Surgery Of The Alimentary Tract. Editor: Zuidema Gd. 1996; Pp: 140-149

23. Koenigs KP, McPhedran P, Spiro HM. Thrombosis İn İnflamatur Bowel Disease. *J Clin Gastroenterol*. 1987;9: 627-631
24. Langevin JM, Rothenberger DA, S M Goldberg. Accidental splenic injury during surgical treatment of the colon and rectum. *Surgery, Gynecology&Obstetrics*, 1984, 159(2):139-144
25. Morgenstern L, Shapiro S J. Techniques of splenicconservation. *ArchSurg* 1979 Apr;114(4):449-54.
26. Wang Q Y, Shi W J, Zhao Y R, et al.New concepts in severe presacralhemorrhageduringproctectomy. *Arch Surg*.1985 Sep;120(9):1013-20
27. McCourtney J S, Hussain N, Mackenzie I. Balloontampnadeforcontrol of massivepresacralhaemorrhage. *Br J Surg*. 1996 feb;83(2):222.
28. 28) Kuzu A, Arsan M. Kolonik rezervuar: rektum kanseri için yapılan sfinkter koruyucu rezeksiyonlardan sonra gelişen anterior rezeksiyon sendromunun önlenmesi. *Kolon rektum hastderg*. 1995;5: 166-172
29. Stewart R M, Page C P, Brender J, et al. Theincidenceand risk of early post operative small bowel obstruction. A cohort study. *American Journal of Surgery*. 1987, 154(6):643-647
30. , Feigin E, Szold A, et al. How Conservatively Can Postoperative Small Bowel Obstruction Be Treated? *Am j surg*. 1993;165: 121-126
31. Zinman LM, Libertino JA, Roth RA. Management Of Operative Ureteral İnjury. *Urology*. 1978: 12:290-303
32. Higgins C C. Ureteral injuries during surgery. A review of 87 cases. *JAMA*. 1967; 199(2): 82-88.
33. Roach MB, Donaldson DS. Urologic Complications Of Colorectal Surgery. İn Hicks TC, Beck DE, Operka PG, Timmke AE, eds. *Complications Of Colon And Rectal Surgery*. Baltimore: Williams &Wilkins 1996, pp 99-117
34. Polat A, Kuzu MA, Soran A, et al. Tıkayıcı kolon tümörlerinde primer rezeksiyon-anastomoz için barsak temizliği gerekli midir? *Ulusal cerrahi dergisi* 1997; 13: 69-73
35. Verrier E D, Bossart K J, Heer F W. Reduction of infection rates in abdominal incisions by delayed wound closure techniques. *Am J Surg*. 1979 Jul;138(1):22-28.
36. Fagniez P L, Hay J M, Lacàine F, et al. Abdominal midline incision closure. A multicentric randomized prospective trial of 3,135 patients, comparing continuous vs interrupted polyglycolicacid sutures. *ArchSurg*. 1985 Dec;120(12):1351-53.
37. Aboseif S R, Matzel K E, Lue T F. Sexual dysfunction after rectal surgery. *Perspect Colon Rectal Surg*, 1990; 3(1): 157-172
38. Williams N S, Johnston D. Thequality of life after rectal excision for low rectal cancer. *Br J Surg*. 1983 Aug;70(8):460-2.
39. So JB, Palmer MT, Shellito PC. Postoperative perineal hernia. *Dis colonrectum* 1997; 40: 954-7
40. Farley& Smith Phantom Rectum After Complete Rectal Excision. *Br J Surg* 1968; 55: 40-44
41. Devlin H, Plant J. After Math Of Surgery For Anorectal Cancer. *Br J Med*. 1971: 2; 413-416
42. Beart RW Jr, Dozois RR, Kelly KA. İleoanal Anastomosis İn The Adult. *Surg Gynecol Obstet* 1982: 154, 826-828
43. Wong WD, Rothenberger DA, Goldberg SM. İleoanal Pouch Procedures. *Curr Probl Surg* 1985; 23: 9-18
44. Hawley PR, Ritchie JK. Complications Of İleostomy And Colostomy Following Excisional Surgery. *Clin Gastroenterol* 1979; 8: 403-414
45. Pearl RK, Prasad ML, Orsay CO, et al. Early Complications From İntestinal Stomas. *Arch Surg* 1985: 120;1145-1147



## BÖLÜM 41

### Anal Fissür

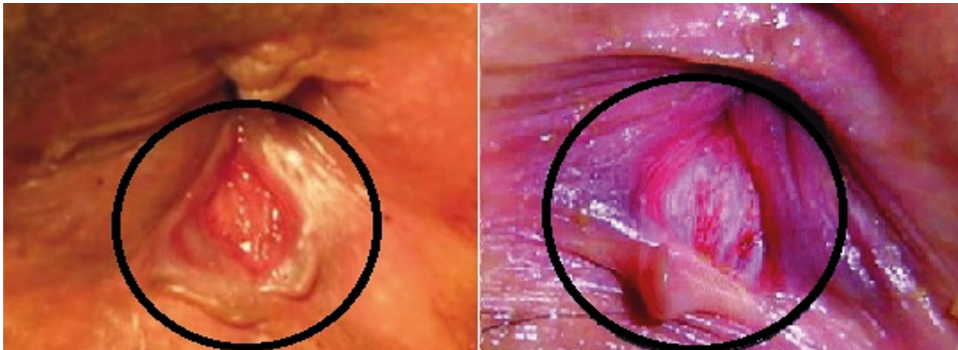
Gürkan DEĞİRMENCİOĞLU<sup>1</sup>

#### Tanım

Anal fissür (AF) dentat (dişli) çizginin hemen altından başlayıp anal verge (kenar) kadar uzanan lineer bir yırtıktır. İlk olarak 1934'te Lockhart-Mummery tarafından tanımlanmıştır ve tüm ırklarda proktolojik konsültasyonların yaklaşık %10-15'ini temsil eder (1).

Anodermde oluşan yüzeysel çatlaklar akut anal fissür olarak tanımlanır. Kısa süreli ve yüzeysel lezyonlar olup konstipasyon veya di-

are atakları sonrası gelişebilirler. İyileşmeyen, 6-8 hafta devam eden veya bu süreç içinde nüks eden fissürlere kronik anal fissür (KAF) adı verilir. Kronik anal fissürler, derin ve inatçı lezyonlardır. Tipik olarak tabanında internal anal sfinkter (İAS) lifleri izlenir. Kronik anal fissürlerde tekrarlayan enfeksiyöz ataklara bağlı olarak oluşan kronik enflamasyon sonucu oluşan fibröz ülserin distalinde oluşan cilt çıkıntısı skin tag (nöbetçi), proksimalinde oluşan yapı hipertrofik anal papilla olarak adlandırılır (Şekil 1).



**Şekil 1.** Kronik anal fissür görünümü. Kronik anal fissür için tipik kabul edilen skin tag unsuru ve tabanda İAS liflerinin görülebilmesi de önemlidir.

<sup>1</sup> Uzm. Dr., Hatay Kırıkhan Devlet Hastanesi, Genel Cerrahi Kliniği, drgurkangc@gmail.com

kesici etki yaklaşık 10-12 saat sürmüştür. Hastalarda üçüncü haftada iyileşme ve izlemde 1 yıl sonra nüks olmadığı görülmüştür.

## Posterior Tibial Sinir Stimülasyonu

Çalışmalar sakral sinir stimülasyonunun kronik anal fissür için etkili bir tedavi seçeneği olabileceğini göstermesi üzerine posterior tibial sinir yoluyla ayak bileğindeki sakral siniri stimüle ederek transkutanöz elektriksel sinir stimülasyonu (TENS) yapılarak gerçekleştirilen tedavi yöntemidir. Non-invaziv tedavi modalitesi olarak alternatif bir tedavi yöntemidir (32).

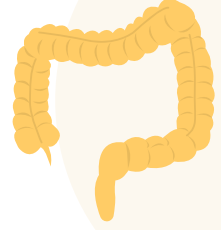
Tüm tedavi modaliteleri değerlendirildiğinde; Fissürlerin çoğu konservatif müdahale ile iyileşse de önemli bir kısmı kronikleşir ve yaşam kalitesini olumsuz etkiler. Kronik anal fissürlerin yönetiminde altın standart hala lateral internal sfinkterotomidir ancak fekal inkontinansın potansiyel bir komplikasyondur. Son yıllarda, bu prosedürün güvenli hale getirilmesi için çeşitli modifikasyonlar ortaya çıkmıştır. Ayrıca, fissürü hastayı bıçağa maruz bırakmadan tedavi etmek için çok çeşitli cerrahi olmayan yenilikçi prosedürler geliştirilmiştir. Herhangi bir seçeneği seçmeden önce, hasta mutlaka komplikasyonlar üzerinden değerlendirilip bilgilendirilmeli ve tedaviye öyle başlanmalıdır.

## Kaynaklar

- Newman M., Collie M.: Anal fissure: diagnosis, management, and referral in primary care. *Br J Gen Pract.*, 2019; 69(685): 409–410.
- Nzimbala M.J., Bruyninx L., Pans A. et al.: Chronic anal fissure: common aetiopathogenesis, with special attention to sexual abuse. *Acta Chir Belg.*, 2009; 109(6): 720–726
- Herzig DO, Lu KC. Anal fissure. *Surg Clin North Am.* 2010;90:33–40
- McCallion K, Gardiner KR, Progress in the understanding treatment of choronic anal fissure. *Postgrad Med J* 2001; 77:753-8.
- McDonald P, Driscoll AM, Nicholls RJ. The anal dilator in the conservative management of acute anal fissures. *Br J Surg* 1983;70:25-6.
- Stewart D.B. Sr., Gaertner W., Glasgow S. et al.: Clinical Practice Guideline for the Management of Anal Fissures. *Dis Colon Rectum.*, 2017; 60(1): 7–14.
- Cox D.R.A., Rao A., Ee E. Syphilis as an atypical cause of perianal fissure. *J Surg Case Rep.*, 2018; 2018(11): rjy320
- Farid M., El Nakeeb A., Youssef M. et al.: Idiopathic hypertensive anal canal: a place of internal sphincterotomy. *J Gastrointest Surg.*, 2009; 13(9): 1607–1613.
- Boland P.A., Kelly M.E., Donlon N.E. et al.: Management options for chronic anal fissure: a systematic review of randomised controlled trials. *Int J Colorectal Dis.*, 2020; 35(10): 1807–1815.
- Gough MJ, Lewis A. The conservative treatment of fissure in ano. *Br J Surg* 1983;70:175-6.
- Gaj F, Biviano I, Candeloro L et al.: Anal self-massage in the treatment of acute anal fissure: a randomized prospective study. *Ann Gastroenterol.*, 2017; 30(4): 438–441.
- Frenckner B, Ihre T. Influence of autonomic nerves on the internal anal sphincter in man. *Gut* 1976;17:306–12. 15.
- Burleigh DE. Non-cholinergic, non-adrenergic inhibitory neurons in human internal anal sphincter muscle. *J Pharm Pharmacol* 1983;35:258–60.
- Alvandipour M., Ala S., Khalvati M., et al.: Topical Minoxidil Versus Topical Diltiazem for Chemical Sphincterotomy of Chronic Anal Fissure: A Prospective, Randomized, Double-Blind, Clinical Trial. *World J Surg.*, 2018; 42(7): 2252–2258.
- Chyrso E, Xynos E, Tzoravas G, et al. Effect of nifedipine on rectoanal motility. *Dis Colon Rectum* 1996;39:212-6.
- Katsinelos P, Papaziogas B, Koutelidakis I. et al.: Topical 0.5% nifedipine vs. lateral internal sphincterotomy for the treatment of chronic anal fissure: long-term follow-up. *Int J Colorectal Dis.*, 2006; 21(2): 179 –183.
- Khan M.S., Akbar I., Zeb J., et al.: Outcome Of 0.2% Glyceryltrinitrate cream versus 2% Diltiazem cream in the treatment of chronic anal fissure. *J Ayub Med Coll Abbottabad.*, 2017; 29(2): 280–284.
- Bobkiewicz A., Francuzik W., Krokowicz L. et al.: Botulinum Toxin Injection for Treatment of Chronic Anal Fissure: Is There Any Dose-Dependent Efficiency? A Meta-Analysis. *World J Surg.*, 2016; 40(12): 3064–3072
- Amorim H., Santoalha J., Cadilha R. et al.: Botulinum toxin improves pain in chronic anal fissure. *Porto Biomed J.*, 2017; 2(6): 273–276.
- Abcarian H, Lakshamanan S, Read DR, et al.: The role of internal sphincter in chronic anal fissures. *Dis Colon Rectum* 1982; 25:525-8
- Lewis TH, Corman ML, Prager ED, et al.: Long-term results of open and closed sphincterotomy for chronic anal fissure: long-term results. *Dis Colon Rektum* 1988; 31:368-71.



22. Garcia-Aguilar J, Belmonte C, Wong WD, et al.: Open vs. closed sphincterotomy for chornic anal fissure: long-term results. *Dis Colon Rektum* 1996; 39:440-3.
23. Cho D.Y.: Controlled lateral sphincterotomy for chronic anal fissure. *Dis Colon Rectum.*, 2005; 48(5): 1037–1041
24. Herzig DO, Lu KC. Anal fissure. *Surg Clin North AM.* 2010; 90:33-44
25. Garg P, Garg M., Menon G.R.: Long-term continence disturbance after lateral internal sphincterotomy for chronic anal fissure: a systematic review and meta-analysis. *Colorectal Dis.*, 2013; 15(3): e104–17
26. Al-Thoubaity F.: Safety and efficacy of the treatment of chronic anal fissure by lateral internal sphincterotomy: A retrospective cohort study. *Ann Med Surg (Lond).*, 2020; 57: 291–294.
27. Zeitoun J.D., Blanchard P, Fathallah N. et al.: Long-term Outcome of a Fissurectomy: A Prospective Single-Arm Study of 50 Operations out of 349 Initial Patients. *Ann Coloproctol.*, 2018; 34(2): 83–87
28. Andicoechea Agorriá A., Del Casar Lizcano J.M., Barbón Remis E. et al.: Treatment of a chronic anal fissure with a botulin toxin A injection and fissurectomy. *Rev Esp Enferm Dig.*, 2019; 111(9): 672–676.
29. Gupta P.J.: Closed anal sphincter manipulation technique for chronic anal fissure. *Rev Gastroenterol Mex.*, 2008; 73(1): 29–32.
30. Sahebally S.M., Walsh S.R., Mahmood W., et al.: Anal advancement flap versus lateral internal sphincterotomy for chronic anal fissure – a systematic review and meta-analysis. *Int J Surg.*, 2018; 49: 16–21.
31. Yakovlev A., Karasev S.A., Dolgich O.Y.: Sacral nerve stimulation: a novel treatment of chronic anal fissure. *Dis Colon Rectum*, 2011; 54(3): 324–327
32. Altunrende B., Sengul N., Arisoy O et al.: Transcutaneous electrical posterior tibial nerve stimulation for chronic anal fissure: a preliminary study. *Int J Colorectal Dis.*, 2013; 28(11): 1583–1589



## BÖLÜM 42

### Anismus

Merih ALTIOK<sup>1</sup>

#### Giriş

1964 yılında Wasserman eksternal anal sfinkter spazmının neden olduğu durumu anorektum stenozu olarak tanımladı ve puborektalis sendromu adını verdi.(1,2) Sonraki dönemlerde farklı araştırmacılar paradoksal eksternal anal sfinkter, spastik pelvik taban sendromu, obstrüktif defekasyon sendromu, rekto-anal dissinerji, abdominolevator koordinasyon bozukluğu ve abdominal pelvik asenkronizm gibi isimler verdiler.(3,4,5) Anismus terimi ilk defa 1985 yılında Preston ve Lennard-Jones tarafından kullanılmıştır. On beş kadın hastayı içeren çalışmalarında yavaş geçişli kabızlığı olan, baryumlu kolon grafisinde patolojik bulgusu olmayan, defekasyon sırasında anal kanalı belirgin yükselen ve su dolu balonu dışkılama ile atamadıklarını belirlediler. Dışkılama sırasında eksternal sfinkter veya puborektal kas elektriksel aktivitesinde artış gözle-diler. Preston ve ark. pelvik taban kaslarında uygunsuz kasılma veya gevşememesi sonucu

pelvik çıkış obstrüksiyonunun olduğu bu durumu anismus olarak tanımladılar.(6)

Animus, fonksiyonel kabızlık kategorisine girer ve semptomları arasında genellikle to-pak veya sert dışkılama, dışkılama için uzun süre ıkınma, tam boşaltamama ve anal analda tıkanma hissi vardır. Genellikle genç ve orta yaş kadınlarda görülür.(7) Kabızlık ve düzensiz dışkılama en yaygın sindirim şikayetleridir. Düşük lifli diyet, kısıtlı su tüketimi ve psikojenik nedenler etiyolojide sıklıkla vardır. Kabızlık yetişkin popülasyonun %2 ila %28'ini etkileyen yaygın bir şikayettir.(8,9) Kolorektal hastalıklara bağlı olabildiği gibi sistemik hastalıklara sekonder olabilir. Animus, fonksiyonel kabızlık ve pelvik dissinerjiyi birleştirir. Kabızlık tanımlanmış kriterler kullanılarak değerlendirilebilirken, pelvik dissinerji farklı tanı aracı kullanılarak değerlendirilebilir. Anismus tanısında kullanılacak parametreler ile ilgili evrensel bir fikir birliği yoktur.(10) Literatürdeki çalışmaların çoğu görüntüleme tekniklerinden daha çok fizyolojik testlerinin

<sup>1</sup> Uzm. Dr., Çukurova Üniversitesi Tıp Fakültesi Onkoloji BD., Onkoloji,merihaltiok@gmail.com

Barnes ve ark. çalışmalarında EMG de paradoksal puborektal refleks kasılması olan hastalarda bu tekniğin yetersiz olduğuna dikkat çekerek farklı bir uygulama önerdiler. Anüs posteriorundan intersfinkterik mesafe kat edilip eksternal anal sfinkterin üst kısmı ile puborektal kas posteriorunun 2 alandan myotomisini önerdiler.(50) Bu yaklaşımda beraberinde artan kontinens problemlerini getirdi. Semptomatik düzelme olmakla birlikte EMG veya balon atma testinde düzelme olmadığı gözlemlendi.

Faried ise çalışmasında biofeedback, botoks ve puborektal myotomiyi karşılaştırdı. Birinci ay ve 1. yıl takip sonuçlarında puborektal myotomi sonuçlarının daha iyi olduğunu bildirirse de komplikasyonlar ve inkontinans oranları yüksekti.(51) Martelli ve ark.1978 yılında anorektal myotomiyi önerdiler. Erken dönem sonuçlar yüz güldürücü olmakla birlikte işlem başarısının 30 aylık uzun dönem takiplerinde %17 kadar düşmesi, yüksek oranda inkontinans gelişmesi nedeni ile anismus tedavisinde yer bulamadı.(52) Günümüzde anismus tedavisinde ne anorektal myotomi ne de puborektal ve proksimal eksternal anal sfinkter myotomi tercih edilmemektedir.

## Sonuçlar

Anismus kabızık, ıkınma, defekasyonun el yardımı ile yapılması ve defekasyon sonrası tam boşalamama semptomları ile karakterizedir. Defekasyon sırasında puborektal kasında gevşeme eksikliği veya paradoksal kasılma izlenir. Tanı defekasyon için yeterli ıkınma basınçlarına rağmen pelvik taban kaslarında gevşeme eksikliğine bağlı gecikmiş defekasyonun gösterilmesi ile konulur. Altın standart bir test bulunmamakla birlikte tanı için yapılan test sonuçlarındaki farklılıklar kafa karıştırıcı olabilir. Defekografi ile anismusun yapısal nedenleri olan rektal invajinasyon,

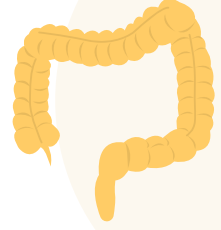
rektosel, soliter rektal ülser ve anterior rektal prolapsus değerlendirilir. EMG ile puborektal kas relaksasyon veya paradoksal kasılma kursurları değerlendirilir. Hastalarda psikososyal morbidite öyküsü olabileceği ve yaygın bir neden olduğu unutulmamalıdır. Bu hastalar davranışsal psikoterapi tedavilerinden fayda görebilir. Diyet düzenlemesi, lif takviyeleri ve dışkı yumuşatıcı ajanlar tedavinin başında uygulanmalıdır. Biofeedback birinci basamak terapötik yaklaşımın temelini oluşturmalıdır. Hastaların tedaviye uyumu başarılı sonuç için önemlidir. Biofeedback'in başarısız olduğu hastalarda botulinum toksin enjeksiyonu düşünülebilir. Anismus tedavisinde cerrahi tedavi ön planda tercih edilmemektedir.

## Kaynaklar

1. Agarwal, Brij B.,P. Sivalingam. Pelvic floor dysfunction. Benign Anorectal Disorders. Springer, New Delhi, 2016. 145-159.
2. Wasserman IF. Puborectalis syndrome (rectal stenosis due to anorectal spasm).Dis Colon Rectum. 1964;7:87-98.
3. Jones PN, Lubowski DZ, Swash M, et al. Is paradoxical contraction of puborectalis muscle of functional importance? Dis Colon Rectum. 1987; 30:667-670.
4. Kuijpers HC, Bleijenberg G. The spastic pelvic floor syndrome. A cause of constipation. Dis Colon Rectum. 1985;28:669-672.
5. Drossman DA RJ, Talley NJ, Thompson WG. 1994. The functional gastrointestinal disorders: diagnosis, pathophysiology, and treatment: a multinational consensus. Corazziari, and Whitehead WE (Ed.). Boston: Little, Brown and Co.
6. Preston DM and Lennard-Jones JE. Anismus in chronic constipation. Dig Dis Sci. 1985;30:413-418.
7. Emile SH, Elfeki HA, Elbanna HG, et al. Efficacy and safety of botulinum toxin in treatment of anismus: A systematic review. World J Gastrointest Pharmacol Ther 2016;7:453-462.
8. Sonnenberg A and Koch TR. Epidemiology of constipation in the United States. Dis Colon Rectum. 1989;32:1-8.
9. Stewart WF, Liberman JN, Sandler RS, et al. Epidemiology of constipation (EPOC) study in the United States: relation of clinical subtypes to sociodemographic features. Am J Gastroenterol. 1999;94:3530-3540.
10. Pisano U, Irvine L, Szczechor J, et al. Anismus, physiology, radiology: Is it time for some pragmatism? A comparative study of radiological and anorectal physi-

- ology findings in patients with anismus. *Ann Coloproctol* 2016;32:170-174.
11. Schouten WR, Briel JW, Auwerda JJ, et al. Anismus: fact or fiction? *Dis Colon Rectum*. 1997;40:1033-1041.
  12. Duthie GS and Bartolo DC. Anismus: the cause of constipation? Results of investigation and treatment. *World J Surg*. 1992;16:831-835.
  13. Wald A, Hinds JP, and Caruana BJ. Psychological and physiological characteristics of patients with severe idiopathic constipation. *Gastroenterology*. 1989;97:932-937.
  14. Mason HJ, Serrano-Ikkos E, and Kamm MA. Psychological morbidity in women with idiopathic constipation. *Am J Gastroenterol*. 2000;95:2852-2857.
  15. Drossman DA, Talley NJ, Leserman J, et al. Sexual and physical abuse and gastrointestinal illness. Review and recommendations. *Ann Intern Med*. 1995;123:782-794.
  16. Leroi AM, Bernier C, Watier A, et al. Prevalence of sexual abuse among patients with functional disorders of the lower gastrointestinal tract. *Int J Colorectal Dis*. 1995;10:200-206.
  17. Locke GR 3rd, Pemberton JH, and Phillips SFA-GA technical review on constipation. American Gastroenterological Association. *Gastroenterology*. 2000;119:1766-1778.
  18. Glia A, Lindberg G, Nilsson LH, et al. Clinical value of symptom assessment in patients with constipation. *Dis Colon Rectum*. 1999;42:1401-1408
  19. Whitehead WE, Wald A, Diamant NE, et al. Functional disorders of the anus and rectum. *Gut*. 1999;45:55-59
  20. Aziz I, Whitehead WE, Palsson OS, et al. An approach to the diagnosis and management of Rome IV functional disorders of chronic constipation. *Expert Rev Gastroenterol Hepatol* 2020;14:39-46.
  21. Barnes PR and Lennard-Jones JE. Balloon expulsion from the rectum in constipation of different types. *Gut*. 1985;26:1049-1052.
  22. Turnbull GK, Lennard-Jones JE, and Bartram CI. Failure of rectal expulsion as a cause of constipation: why fibre and laxatives sometimes fail. *Lancet*. 1986;1:767-769.
  23. Fleshman JW, Dreznik Z, Cohen E, et al. Balloon expulsion test facilitates diagnosis of pelvic floor outlet obstruction due to nonrelaxing puborectalis muscle. *Dis Colon Rectum*. 1992;35:1019-1025.
  24. Mahieu P, Pringot J, and Bodart P. Defecography: I. Description of a new procedure and results in normal patients. *Gastrointest Radiol*. 1984;9:247-251.
  25. Womack NR, Williams NS, Holmfield JH, et al. New method for the dynamic assessment of anorectal function in constipation. *Br J Surg*. 1985;72:994-998.
  26. Mahieu P, Pringot J, and Bodart P. Defecography: II. Contribution to the diagnosis of defecation disorders. *Gastrointest Radiol*. 1984;9:253-261.
  27. Halligan S, Malouf A, Bartram CI, et al. Predictive value of impaired evacuation at proctography in diagnosing anismus. *AJR Am J Roentgenol*. 2001;177:633-636.
  28. Wald A, Caruana BJ, Freimanis MG, et al. Contributions of evacuation proctography and anorectal manometry to evaluation of adults with constipation and defecatory difficulty. *Dig Dis Sci*. 1990;35:481-487.
  29. Karlbom U, Edebol Eeg-Olofsson K, Graf W, et al. Paradoxical puborectalis contraction is associated with impaired rectal evacuation. *Int J Colorectal Dis*. 1998;13:141-147.
  30. Hiltunen KM, Kolehmainen H, and Matikainen M. Does defecography help in diagnosis and clinical decision-making in defecation disorders? *Abdom Imaging*. 1994;19:355-358.
  31. Agachan F, Pfeifer J, and Wexner SD. Defecography and proctography. Results of 744 patients. *Dis Colon Rectum*. 1996;39:899-905.
  32. Wiersma TG, Mulder CJ, Reeders JW, et al. Dynamic rectal examination (defecography). *Baillieres Clin Gastroenterol*. 1994;8:729-741.
  33. Jones HJ, Swift RI, and Blake H. A prospective audit of the usefulness of evacuating proctography. *Ann R Coll Surg Engl*. 1998;80:40-45.
  34. Murad-Regadas SM, Regadas FS, Barreto RG, et al. A novel two-dimensional dynamic anal ultrasonography technique to assess anismus comparing with three-dimensional echodefecography. *Colorectal Dis*. 2009;11:872-877.
  35. Murad-Regadas SM, Regadas FS, Rodrigues LV, et al. A novel three-dimensional dynamic anorectal ultrasonography technique (echodefecography) to assess obstructed defecation, a comparison with defecography. *Surg Endosc*. 2008;22:974-979.
  36. Sorensen M, Tetzschner T, Rasmussen OO, et al. Relation between electromyography and anal manometry of the external anal sphincter. *Gut*. 1991;32:1031-1034.
  37. Mayo SW, Jensen L, Park DK, et al. 2001 Is any puborectalis evaluation technique predictive of success with biofeedback? *Proceedings of the American Society of Colon and Rectal Surgeons Annual Meeting*; Jun 2-7; San Diego, CA.
  38. Kruyt RH, Delemarre JB, Doornbos J et al. Normal anorectum: dynamic MR imaging anatomy. *Radiology*. 1991;179:159-163.
  39. Healy JC, Halligan S, Reznick RH, et al. Dynamic MR imaging compared with evacuation proctography when evaluating anorectal configuration and pelvic floor movement. *Am J Roentgenol*. 1997;169:775-779.
  40. Schoenenberger AW, Debatin JF, Guldenschuh I et al. Dynamic MR defecography with a superconducting, openconfiguration MR system. *Radiology*. 1998;206:641-646.
  41. Bertschinger KM, Hetzer FH, Roos JE et al. Dynamic MR imaging of the pelvic floor performed with patient sitting in an open-magnet unit versus with patient supine in a closed-magnet unit. *Radiology*. 2002;223:501-508.
  42. Matsuoka H, Wexner SD, Desai MB, et al. A comparison between dynamic pelvic magnetic resonance imaging and videoproctography in patients with constipation. *Dis Colon Rectum*. 2001;44:571-576.

43. Dimidi E, Christodoulides S, Fragkos KC et al. The effect of probiotics on functional constipation in adults: A systematic review and meta-analysis of randomized controlled trials. *Am J Clin Nutr* 2014;100:1075-1084.
44. Anaraki F, Forooghifar T, Saba RB et al. Biofeedback therapy combined with diet to treating ODS (Anismus): 2 years outcome. *J Coloproctol* 2017;37:109-115.
45. Rao SS, Valestin J, Brown CK et al. Long-term efficacy of biofeedback therapy for dyssynergic defecation: Randomized controlled trial. *Am J Gastroenterol* 2010;105:890-896.
46. Abbott R, Ayres I, Hui E et al. Effect of perineal self-apcressure on constipation: A randomized controlled trial. *J Gen Intern Med* 2015;30:434-439.
47. Juul T, Christensen P. Prospective evaluation of transanal irrigation for fecal incontinence and constipation. *Tech Coloproctol* 2017;21:363-371.
48. Wasserman IF. Puborectalis syndrome (rectal stenosis due to anorectal spasm). *Dis Colon Rectum*. 1964;7:87-98.
49. Wallace WC and Madden WM. Experience with partial resection of the puborectalis muscle. *Dis Colon Rectum*. 1969;12:196-200.
50. Barnes PR, Hawley PR, Preston DM et al. Experience of posterior division of the puborectalis muscle in the management of chronic constipation. *Br J Surg*. 1985;72:475-477.
51. Faried M, El Nakeeb A, Youssef M et al. Comparative study between surgical and non-surgical treatment of anismus in patients with symptoms of obstructed defecation: A prospective randomized study. *J Gastrointest Surg* 2010;14:1235-1243.
52. Martelli H, Devroede G, Arhan P et al. Mechanisms of idiopathic constipation: outlet obstruction. *Gastroenterology*. 1978;75:623-631.



## BÖLÜM 43

### Anal Kriptit

Kenan TEKER<sup>1</sup>

#### Giriş

Anal kriptalar; defekasyon sırasında, anal kanaldan gaytanın rahat çıkmasını ve anal kanalın kayganlaşmasını sağlayan salgıların üretilmesinde rol oynamakta olan bez yapılarıdır (1,2). Ter ve kıl bezlerini içeren bu "anal kripta" yapılarından birinin inflamasyonu sonucunda ise "anal kriptit" oluşmaktadır.

#### Anatomik ve Fizyolojik Anal Kript Yapısı

Anal orifisten (anüs) iki santimetre sonra anüsün kolon mukoza dokusuna dönüşmeye başladığı bağlantı alanına, linea pectinata (pektinat çizgisi) denir (1,2). Bu linea pectinata'da anal kanala doğru çıkıntı yapan küçük doku öbekleri bulunmaktadır. Anüse doğru

olan bu çıkıntılar arasında, anüsten ve çevre dokulara doğru uzanım gösteren küçük çıkıntılar görülmektedir. Bu görülen küçük çıkıntı yapısındaki kesecikler "anal kripta" olarak adlandırılmaktadır (Resim 1) ve linea dentata'ya açılan, ciltten yaklaşık 0,3cm derinlikte yerleşim gösteren, ter ve kıl bezleri içeren yapılarıdır (3,4).

Kriptler, iltihaplanmadıkları sürece hiçbir belirti vermeyen normal yapılardır. Anal papillalar arasında yer alan küçük cilt bölgeleridir. Yaklaşık 3 mm derinliğindedirler ve anüs derisinin devamı olan tek bir epitel tabakası ile kaplıdırlar. Normal anatomik ve fizyolojik yapıları gereği bu yapılar; bağırsak hareketinden hemen önce, sfinkter kasları kasılır ve bu kriptlerin her birinden küçük bir damla kayganlaştırıcı mukus sıkarak dışkıının normal kaygan geçişine yardımcı olur.

<sup>1</sup> Uzm. Dr., Sağlık Bilimleri Üniversitesi İzmir Tepecik Eğitim ve Araştırma Hastanesi, Genel Cerrahi Kliniği, opdrkenanter@gmail.com



Atipik ve kendine özgü olmayan bu semptomlar nedeniyle, birçok benign proktolojik hastalık ile benzerlik gösteren anal kriptit ayırıcı tanısının;

- hemoroidal hastalık,
- akut/kronik anal fissür,
- anal fistül,
- akut/kronik anal apse,

durumlarından iyi bir anamnez, fizik muayene (inspeksiyon, digital muayene) ve anoskopi ile detaylı bir proktolojik muayene ile yapılması gerekmektedir (12,13,15).

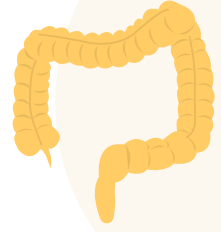
## Anal Kriptit Tedavisi Nasıl Yapılır?

Anal kriptit teşhisi öykü, dijital ve enstrümantal muayene ile yapılan ve tanı almış olan hastaların tedavisi öncelikli olarak konservatif tedavidir (16).

Hafif ve komplike olmayan kriptit vakaları, günü birlik, ofis şartlarında ayaktan bir şekilde tedavi edilebilir. Konservatif tedaviye yanıt vermeyen veya mevcut anal kriptiti olan hastalarda enfeksiyöz süreç ilerlediğinde veya diğer anorektal patolojilerle ilişkili olduğunda ise, cerrahi tedavi öne çıkmaktadır. Özellikle kriptalardaki enfeksiyonun ilerlediği ve kriptaların kendi kendine drene olamadığı durumlarda cerrahi eksizyon yapılması gerekebilir. Bunun yanında cerrahi operasyonlarda bir diğer endikasyon ise; özellikle vakanın komplike hale gelmesidir. Komplike olmuş vakalarda steril ameliyathane şartlarında işlemlerin yapılması daha uygun ve akıllıca olacaktır.

## Kaynaklar

1. Drucek, CJ. Anal cryptitis. *American Journal of Digestive Diseases* **6**, 450–453 (1939). <https://doi.org/10.1007/BF02996507>
2. Cryptitis. *The American Journal of Surgery* Volume 36, Issue 1, April 1937, Pages 249-251
3. Hughes ESR: Inflammations and infections of the anus. In: *Diseases of the colon and anorectum*, 2nd ed. Edited by R Turell, Philadelphia, Saunders: 990-996, 1969
4. <https://www.turkcerrahi.com/makaleler/kolon-rektum-ve-anus/rektum-ve-anal-kanal-anatomisi/> (Son Görülme 29/11/2021)
5. Sahnun K, Adegbola SO, Tozer PJ, et al. Perianal abscess. *BMJ*. 2017; 21;356;j475. doi: 10.1136/bmj.j475. PMID: 28223268.
6. Cohee MW, Hurff A, Gazewood JD. Benign Anorectal Conditions: Evaluation and Management. *Am Fam Physician*. 2020;101(1):24-33. PMID: 31894930.
7. Mason Feigen, G. Suppurative anal cryptitis associated with *Trichuris trichiura*. *Dis Colon Rectum* **30**, 620–622 (1987). <https://doi.org/10.1007/BF02554810>.
8. Pfenninger JL, Zainea GG. Common anorectal conditions. *Obstet Gynecol*. 2001;98(6):1130-9. doi: 10.1016/s0029-7844(01)01687-8. PMID: 11755566
9. Billingham RP, Isler JT, Kimmins MH, et al. The diagnosis and management of common anorectal disorders. *Curr Probl Surg*. 2004;41(7):586-645. doi: 10.1016/j.cpsurg.2004.04.002
10. Miyata M, Ieda H, Kawase K, et al. Clinicopathological Study on Anal Cryptitis, *Journal of the Japan Society of Coloproctology*, 2020;53(4): 244-247.
11. Flora WW. Anal cryptitis; its relation to focal infection, fissure and fistula. *J Mich State Med Soc*. 1946 ;45:333-7. PMID: 21022624
12. Gopal DV. Diseases of the rectum and anus: a clinical approach to common disorders. *Clin Cornerstone*. 2002;4(4):34-48. doi: 10.1016/s1098-3597(02)90004-9.
13. Cohee MW, Hurff A, Gazewood JD. Benign Anorectal Conditions: Evaluation and Management. *Am Fam Physician*. 2020;101(1):24-33. PMID: 31894930.
14. Pfenninger JL, Zainea GG. Common anorectal conditions: Part II. Lesions. *Am Fam Physician*. 2001;64(1):77-88. PMID: 11456437
15. Dykstra MA, Buie WD. Anal fissures. *CMAJ*. 2019;191(26):E737. doi: 10.1503/cmaj.190074. PMID: 31266788
16. Wald A, Bharucha AE, Cosman BC, et al. ACG clinical guideline: management of benign anorectal disorders. *Am J Gastroenterol*. 2014 ;109(8):1141-57. doi: 10.1038/ajg.2014.190



## BÖLÜM 44

### Fournier Gangreni

Ahmet Orhan SUNAR<sup>1</sup>

#### Giriş

Perianal, ürogenital ve perine bölgesinin nekrotizan bakteriyel dermo-hipodermatitidir (1). Güncel kabul edilen haliyle bu bölgelerin nekrotizan fasiiti olarak tanımlanır (2). Hastalık, ismini cinsel yolla bulaşan hastalıklar ile ilgili çalışmalarıyla tanınan; 19. Yüzyılda yaşamış Fransız hekim Jean Alfred Fournier'den almaktadır (3). Erkek genital bölgesinin nekrotizan fasiitinin en eski tarifinin İbn-i Sina'nın kısaca Kanun olarak bilinen eserinde (El Kanun Fi't Tıb) olduğu düşünülmektedir (4). Günümüzden bakarak değerlendirildiğinde, Roma döneminde yaşamış Yahudi Kralı Hirodes'in nihai ölüm sebebinin de bu hastalık olduğu iddiası bulunmaktadır (5). 17. Ve 18. Yüzyıl boyunca sahada çalışan farklı milletlerden hekimler tarafından çok sayıda vaka raporlanmış olsa da (6); belki dermatoloji camiasındaki ününün etkisiyle; Fournier, ismini günümüze taşımayı başaran kişi olmuştur.

#### Tanım

Orijinal makalede, hastalık erkek genital bölgesinin nekrotizan fasiiti olarak görülmekte; bu tanımlama kadın ve çocukları içermemekteydi (2,3). Günümüzde kullanılan Dünya Sağlık Örgütü Uluslararası Hastalık Sınıflandırması (ICD) 10'da N49: erkek genital organlarının inflamatuvar hastalığı'nın bir alt başlığı olarak (N49.8) yer almaktadır. (7). Bu durum hastalığın sadece Üroloji uzmanlık dalının ilgi alanında yer alan bir antite olduğu yanılıgısına yol açabilir. Üroloji uzmanları, hastalık sadece penis ve skrotumda izole ise vakayı birincil olarak üstlenmektedir. Jinekologlar ise çok nadiren bu hastalıkla mücadele etmek zorunda kalmaktadırlar. Hastalığın sıklıkla bir anal abse ile başlaması, böyle değilse bile ilerleyerek perianal bölgeye, perirektal fasyaya, inguinal kanala ulaşarak bu alanların geniş debridmanını gerektirmesi nedeniyle kişi genellikle genel cerrahın hastası olmaktadır. Uy-

<sup>1</sup> Uzm. Dr., SBÜ Kartal Koşuyolu Yüksek İhtisas Eğitim ve Araştırma Hastanesi, Gastroenteroloji Cerrahi Yandal Uzmanlık Öğrencisi, orhansunar@hotmail.com

## Fournier Gangreni'nde Tamamlayıcı Tıbbın Yeri

Akut ve kronik yara tedavisinde işlenmemiş bal kullanımı eski çağlardan bu yana uygulanan bir yöntemdir ve enfekte postoperatif yaraların, bası ülserlerinin iyileşmesinde katkısı görülmüştür (35). Debridman sonrası yara bakımında balı rutin olarak kullanan merkezler mevcuttur ve bu merkezler raporladıkları vaka serilerinde iyileşmeye katkısı olduğunu iddia etmektedirler (36,37). Fournier gangreni tedavisinde bal kullanımı ile ilgili yapılmış kontrollü çalışma bulunmamaktadır.

Mebo (moist exposed burn ointment), balmumu ve susam yağı ile aktif madde olarak b-sitosterol, baicalin, berberine içeren ve 1995 yılında ABD'de patenti alınan bir bitkisel formüldür. Mebo kullanımının Fournier gangreninde yara iyileşmesini hızlandırdığı ve daha iyi ağrı kontrolü sağladığını gösteren 2008 tarihli bir prospektif randomize kontrollü çalışma bulunmakla birlikte çalışmaya dahil olan hasta sayısı toplam 11 kişidir (38). Böylesine faydalı olduğu iddia edilen bu terkipte ilgili literatürde başka bahis olmaması ise şüphe uyandırmaktadır.

Fournier gangreni tedavisinde larva tedavisi kullandığını anlatan olgu sunumları bulunmakla birlikte bu çalışmalarda *Lucilia sericata* larvalarının standart tedaviye ek olarak kullanıldığı görülmektedir. Hatta bu çalışmalardan birinde larva tedavisinin vac ile kombine kullanıldığı anlatılmaktadır (39,40). Tarif edilen iyileşmenin klasik kabul gören tedavi yönteminden mi yoksa deneysel tedaviden mi kaynaklandığı ayırt edilememiştir.

## Sonuç

Günümüzde Fournier gangreni ile savaş, bir takım oyunudur. Başvuruda septik olabilen

hastanın epidural ya da genel anestezisi için Anestezi; debridmanın uygun doku planlarında ve maksimum fonksiyonel korunma ile sağlanması için Üroloji ve Jinekoloji, hastanın postoperatif erken dönem takibinde Yoğun Bakım, geniş spektrumlu antibakteriyel seçimi ve yanıtın takibinde Enfeksiyon Hastalıkları ve nihayetinde enfeksiyondan kurtulan dokunun rekonstrüksiyonunda Plastik Cerrahi uzmanlarının oyuna girmesi gerekir. Bu kalabalık takımda Genel Cerraha ya da Gastroenteroloji Cerrahına düşen ise cerrahinin erken sürede uygulanmasını sağlamak, postoperatif yakın takip ve yukarıda tarif edilen uzun sürecin düzenlenmesi ile hastanın tedavi sorumluluğunun birincil olarak üstlenilmesidir.

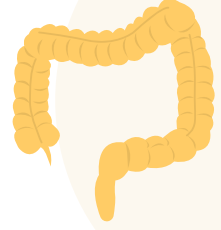
**Anahtar Kelimeler:** Fournier, gangren, nekrotizan fasiit, skrotal, anal abse, vac, hiperbarik oksijen, moist, pansuman, bal, polimikrobia, larva, gram pozitif, gram negatif, ampirik, mukormikoz, vakum yardımcı, negatif basınç, cerrahi debridman, LRINEC, FGSI, UFGSI, indeks, skorlama, kolaylaştırıcı etkenler, dermohipodermatit, Jean Alfred Fournier, ICD, ürogenital, perianal

## Kaynaklar

1. Boughanmi F, Ennaceur F, Korbi I, et al. Fournier's gangrene: its management remains a challenge. *The Pan African Medical Journal*. 2021;38: 1–8. doi:10.11604/PAMJ.2021.38.23.25863
2. Smith G, Bunker C, Dinneen M. Fournier's gangrene. *British journal of urology*. Br J Urol; 1998;81(3): 347–355. doi:10.1046/J.1464-410X.1998.00532.X
3. JA F. Jean-Alfred Fournier 1832-1914. Gangrène foudroyante de la verge (overwhelming gangrene). *Sem Med* 1883. *Diseases of the colon and rectum*. Dis Colon Rectum; 1988;31(12): 984–988. doi:10.1007/BF02554904
4. Madineh SMA. Avicenna's Canon of Medicine and modern urology part II: Bladder calculi. *Urology Journal*. 2009;6(1): 63–68.
5. Litchfield WR. ThebittersweetdemiseofHerodtheGreat: <http://dx.doi.org/10.1177/014107689809100513>. SAGE PublicationsSage UK: London, England; 2017;91(5): 283–284. doi:10.1177/014107689809100513

6. Short B. Fournier gangrene: an historical reappraisal. *Internal Medicine Journal*. John Wiley & Sons, Ltd; 2018;48(9): 1157–1160. doi:10.1111/IMJ.14031
7. Sroczynski M, Sebastian M, Rudnicki J, et al. A Complex Approach to the Treatment of Fournier's Gangrene. *Kompleksowe podejście do leczenia zgorzeli Fourniera*.
8. Wróblewska M, Kuzaka B, Borkowski T, Kuzaka P, Kawecki D RP. Fournier's gangrene--current concepts - PubMed. *Pol J Microbiol*. 2014;63(3): 267–273. <https://pubmed.ncbi.nlm.nih.gov/25546936/>
9. Thwaini A, Khan A, Malik A, et al. Fournier's gangrene and its emergency management. *Postgraduate Medical Journal*. BMJ Publishing Group; 2006;82(970): 516. doi:10.1136/PGMJ.2005.042069
10. Wong CH, Khin LW, Heng KS, et al. The LRINEC (Laboratory Risk Indicator for Necrotizing Fasciitis) score: A tool for distinguishing necrotizing fasciitis from other soft tissue infections. *Critical Care Medicine*. 2004;32(7): 1535–1541. doi:10.1097/01.CCM.0000129486.35458.7D
11. Laor E, Palmer LS, Tolia BM, et al. Outcome Prediction in Patients with Fournier's Gangrene. *The Journal of Urology*. 1995;154(1): 89–92. doi:10.1016/S0022-5347(01)67236-7
12. Yilmazlar T, Ozturk E, Ozguc H, et al. Fournier's gangrene: An analysis of 80 patients and a novel scoring system. *Techniques in Coloproctology*. Springer; 2010;14(3): 217–223. doi:10.1007/S10151-010-0592-1/TABLES/4
13. Alzerwi NA, Alshanwani M, Alsultan AS, et al. Perforated appendicitis as a source of Fournier's gangrene in an immunocompetent male. *International Surgery Journal*. 2019;6(10): 3813. doi:10.18203/2349-2902.isj20194446
14. Chawla SN, Gallop C, Mydlo JH. Fournier's gangrene: an analysis of repeated surgical debridement. *European urology*. *Eur Urol*; 2003;43(5): 572–575. doi:10.1016/S0302-2838(03)00102-7
15. Chen XH, Qin PP, Zhang ZX, et al. A novel surgical debridement technique for the treatment of Fournier's gangrene. *Asian journal of andrology*. *Asian J Androl*; 2021;23(5): 541–542. doi:10.4103/AJA.AJA\_6\_21
16. Alyaqout K, AlQinai S, Almazeedi S, et al. Applying augmented reality to treat Fournier's gangrene in COVID-19 positive patients whilst safeguarding the multi-disciplinary surgical team: A case series. *International Journal of Surgery Case Reports*. Elsevier; 2021;79: 335. doi:10.1016/j.ijscr.2021.01.055
17. Brahmi Y El, Fahssi M El, Elhjouji A, et al. The Role of Colostomy in Management of Fournier's Gangrene. *Journal of Advances in Medicine and Medical Research*. Sciencedomain International; 2020;32(23): 120–125. doi:10.9734/JAMMR/2020/V32I2330723
18. Giné PP, Rodríguez-Hermosa JI, Bassols CC, et al. Role of derivative colostomy in Fournier's gangrene: Analysis of 46 cases. *Surgical Practice*. John Wiley & Sons, Ltd; 2017;21(3): 111–115. doi:10.1111/1744-1633.12255
19. Sartelli M, Guirao X, Hardcastle TC, et al. 2018 WSES/SIS-E consensus conference: recommendations for the management of skin and soft-tissue infections. *World Journal of Emergency Surgery* 2018 13:1. BioMed Central; 2018;13(1): 1–24. doi:10.1186/S13017-018-0219-9
20. Eray IC, Alabaz O, Akcam AT, et al. Comparison of Diverting Colostomy and Bowel Management Catheter Applications in Fournier Gangrene Cases Requiring Fecal Diversion. *The Indian Journal of Surgery*. Springer; 2015;77(Suppl 2): 438. doi:10.1007/S12262-013-0868-6
21. Trygonis S, Lazaridis C, Apostolou C, et al. Use of rectal catheter prevents diversion colostomy in a patient with Fournier's Gangrene. *Hellenic Journal of Surgery* 2011 83:4. Springer; 2011;83(4): 235–238. doi:10.1007/S13126-011-0035-0
22. Estrada O, Martinez I, Del Bas M, et al. Rectal diversion without colostomy in Fournier's gangrene. *Techniques in coloproctology*. *Tech Coloproctol*; 2009;13(2): 157–159. doi:10.1007/S10151-009-0474-6
23. Bjurlin MA, O'Grady T, Kim DY, et al. Causative pathogens, antibiotic sensitivity, resistance patterns, and severity in a contemporary series of Fournier's gangrene. *Urology*. *Urology*; 2013;81(4): 752–759. doi:10.1016/J.UROLOGY.2012.12.041
24. LinWei-Ting, ChaoChien-Ming, LinHsin-Lan, et al. Emergence of Antibiotic-Resistant Bacteria in Patients with Fournier Gangrene. <https://home.liebertpub.com/sur>. Mary Ann Liebert, Inc. 140 Huguenot Street, 3rd Floor New Rochelle, NY 10801 USA ; 2015;16(2): 165–168. doi:10.1089/SUR.2013.118
25. Takano N, Yatabe MS, Yatabe J, et al. Fatal Fournier's gangrene caused by *Clostridium ramosum* in a patient with central diabetes insipidus and insulin-dependent diabetes mellitus: a case report. *BMC Infectious Diseases*. BioMed Central; 2018;18(1). doi:10.1186/S12879-018-3280-9
26. Kumar, Pushkarna A, Sharma V, et al. Fournier's gangrene with testicular infarction caused by mucormycosis. *Indian Journal of Pathology and Microbiology*. Medknow Publications and Media Pvt. Ltd.; 2011;54(4): 847. doi:10.4103/0377-4929.91520
27. Mallikarjuna MN, Vijayakumar A, Patil VS, et al. Fournier's Gangrene: Current Practices. *ISRN Surgery*. Hindawi Limited; 2012;2012: 1–8. doi:10.5402/2012/942437
28. Oguz A, Gümüş M, Turkoglu A, et al. Fournier's Gangrene: A Summary of 10 Years of Clinical Experience. *International Surgery*. International College of Surgeons; 2015;100(5): 934. doi:10.9738/INT-SURG-D-15-00036.1
29. Ozturk E, Ozguc H, Yilmazlar T. The use of vacuum assisted closure therapy in the management of Fournier's gangrene. *American journal of surgery*. *Am J Surg*; 2009;197(5): 660–665. doi:10.1016/J.AMJ-SURG.2008.04.018
30. Syllaios A, Davakis S, Karydakis L, et al. Treatment of Fournier's Gangrene With Vacuum-assisted Closure Therapy as Enhanced Recovery Treatment Modality. *In*

- vivo (Athens, Greece)*. In Vivo; 2020;34(3): 1499–1502. doi:10.21873/INVIVO.11936
31. Franco-Buenaventura D, García-Perdomo HA. Vacuum-assisted closure device in the postoperative wound care for Fournier's gangrene: a systematic review. *International urology and nephrology*. Int Urol Nephrol; 2021;53(4): 641–653. doi:10.1007/S11255-020-02705-6
  32. Gul MO, Sunamak O, Kina U, et al. Fournier's Gangrene: Our Five-Year Series and the Role of Vacuum-Assisted Closure in the Treatment. *Nigerian journal of clinical practice*. Niger J Clin Pract; 2021;24(9): 1277–1282. doi:10.4103/NJCP.NJCP\_387\_20
  33. Grabińska A, Michalczyk L, Banaczyk B, et al. Management protocol for Fournier's gangrene in sanitary regime caused by SARS-CoV-2 pandemic: A case report. *World journal of clinical cases*. World J Clin Cases; 2021;9(5): 1215–1220. doi:10.12998/WJCC.V9.I5.1215
  34. Schneidewind L, Anheuser P, Schönburg S, et al. Hyperbaric Oxygenation in the Treatment of Fournier's Gangrene: A Systematic Review. *Urologia internationalis*. 2021;105(3–4): 247–256. doi:10.1159/000511615
  35. Jull AB, Cullum N, Dumville JC, et al. Honey as a topical treatment for wounds. *The Cochrane database of systematic reviews*. Cochrane Database Syst Rev; 2015;2015(3). doi:10.1002/14651858.CD005083.PUB4
  36. Haidari M, Nazer MR, Ahmadinejad M, et al. Honey in the treatment of Fournier's gangrene as an adjuvant: a cross sectional study. *JPMA. The Journal of the Pakistan Medical Association*. Pakistan; 2014;64(5): 571–573.
  37. Hejase MJ, Simonin JE, Bihrl R, et al. Genital Fournier's gangrene: experience with 38 patients. *Urology*. Urology; 1996;47(5): 734–739. doi:10.1016/S0090-4295(96)80017-3
  38. Al-Meshaan M, Hamid MA, Quider T, et al. Role of Mebo (Moist Exposed Burn Ointment) in the Treatment of Fournier'S Gangrene. *Annals of Burns and Fire Disasters*. Euro-Mediterranean Council for Burns and Fire Disasters (MBC); 2008;21(1): 20. /pmc/articles/PMC3188123/
  39. Felder JM, Hechenbleikner E, Jordan M, et al. Increasing the options for management of large and complex chronic wounds with a scalable, closed-system dressing for maggot therapy. *Journal of burn care & research : official publication of the American Burn Association*. J Burn Care Res; 2012;33(3). doi:10.1097/BCR.0B013E318233570D
  40. Fonseca-Muñoz A, Sarmiento-Jiménez HE, Pérez-Pacheco R, et al. Clinical study of Maggot therapy for Fournier's gangrene. *International Wound Journal*. Wiley-Blackwell; 2020;17(6): 1642. doi:10.1111/IWJ.13444



## BÖLÜM 45

### Anal Apse

Anıl ERGİN<sup>1</sup>

#### Giriş

Anal apseler ve anal fistüller birbirleriyle yakın bağlantısı olan ve birlikte değerlendirilmesi gereken hastalıklardır. Bu iki hastalık ortak bir patolojik sonucun farklı basamaklarını oluşturmaktadır. Akut inflamatuvar bir süreç sonucu ortaya çıkan anal apse kronik dönemde kendini anal fistül olarak gösterebilmekte veya anal fistül nedeniyle akut inflamatuvar süreç tetiklenerek anal apseler ortaya çıkabilmektedir.

Anal apselerin çoğunluğu acil servislerde, muayenehanelerde, küçük cerrahi merkezlerde drene edildiğinden veya spontan drene olduğundan gerçek insidansını değerlendirmek oldukça güçtür (1). Benign hastalıklar sınıfına girmesine rağmen hastalığın doğal seyri gereği oldukça zorlayıcı olabilmekte ve ciddi oranda morbidite yaratabilmektedir. Anal apselerin yanlış yönetimi veya tanıda geç kalınması tekrarlayan ameliyatlara ve maliyetin yükselmesine sebep olabilmektedir. Bunun yanında

hastaların uzun süre çok ciddi ağrılarla yaşamasına sebebiyet verebilmektedir. Anal apseler ve anal fistüller arasındaki etkileşimin yarattığı kafa karışıklığı da hastalığın tedavi ve yönetimini zorlaştırmaktadır. Tüm bu sebeplerden dolayı bu hastalığın tanı ve tedavisinde yeterli bilgi ve birikimi olmayan klinisyenlerin müdahaleden kaçınması ve hastayı bu konuda uzmanlaşmış bir hekime yönlendirmesi önerilmektedir.

Anal apse insidans ve prevelansı net olarak bilinmese de literatüre baktığımız zaman her 100.000 kişide yaklaşık 8.6 – 20 hastada görüldüğü saptanmıştır (2, 3). Erkeklerde kadınlara göre 3:1 oranında daha sık görülmektedir ve ortalama yaş 40 ( 20-60 yaş) olarak tespit edilmiştir (4). Anal apse oluşumunun etyolojisi hem doktorlar hem hastalar tarafından oldukça merak edilse de bu konuyla ilgili çok sınırlı bilgi bulunmaktadır; yetersiz anal hijyen, anal yolla cinsel ilişki, barsak alışkanlıklarındaki değişiklik, diyabetes mellitus, morbid obezite ve ırk gibi etkenlerin bu hastalık için risk artmasına sebep olduğu düşünülmektedir.

<sup>1</sup> Uzm. Dr., Sağlık Bilimleri Üniversitesi Fatih Sultan Mehmet Eğitim ve Araştırma Hastanesi Genel Cerrahi Kliniği, dranilergin@gmail.com



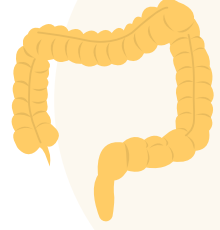
Cerrahi drenaj sonrası rekürren apse oranını % 4-31 ( median: % 13) arasındadır (27). İnflamatuvar barsak hastalığı gibi komplike faktörler olmaksızın, ilk apseleri ile başvuran hastalar için tek önemli prognostik faktör, hastalığın başlangıcından drenaj prosedürüne kadar geçen süredir. Semptomların başlangıcından itibaren drenaja kadar geçen sürenin 7 günden uzun olması rekürrens riskini artırmaktadır (28). Eğer hastada erken rekürrens görüyorsak bunun sebebi yüksek ihtimalle uygunsuz teknik, erken cilt kapanması ve yetersiz drenajdır. Yetersiz drenaj rekürrens, uzamış iyileşmenin ve fistül gelişiminin en önemli sebeplerinden biridir (1, 29, 30). Erken dönemde görülen rekürrenslerin birçoğu, spontan drenaj nedeniyle müdahale edilmiş ve yetersiz drenaj nedeniyle tekrar anal apse gelişmiş hastalardan oluşmaktadır. Bu nedenle bazı cerrahlar tüm anal apse hastalarında spontan apse drenajı olsa bile anestezi altında muayene yapılmasını önermektedir (30).

Atnalı apselerde tekrarlama sıklığı malesef diğer apselere göre daha fazladır. Rekürrens oranı yaklaşık % 18 – 50 arasındadır (31). Atnalı apse tedavisinde, cerrah mutlaka önceki apsenin drenaj bölgesini kontrol etmeli ve vakanın atnalı apse olup olmadığını net bir şekilde ortaya koymalı ve tedaviyi bu doğrultuda yönlendirmelidir.

## Kaynaklar

1. Abcarian H. Anorectal infection: abscess-fistula. *Clin Colon Rectal Surg.* 2011;24(1):14–21.
2. Sainio P. Fistula-in-ano in a defined population. Incidence and epidemiological aspects. *Ann Chir Gynaecol.* 1984;73(4): 219–24.
3. Ommer A, Herold A, Berg E et al. German S3 guideline: anal abscess. *Int J Colorectal Dis.* 2012;27(6):831–7.
4. Khati NJ, Sondel Lewis N, Frazier AA et al. CT of acute perianal abscesses and infected fi stulae: a pictorial essay. *Emerg Radiol.* 2015;22(3):329–35. doi:10.1007/s10140-014-1284-3. Epub 2014 Nov 25. PubMed PMID: 25421387.
5. Eglitis J. The glands of the anal canal in man. *Ohio J Sci.* 1961;61(2):65–79.
6. Seow-Choen F, Ho JM. Histoanatomy of anal glands. *Dis Colon Rectum.* 1994;37(12):1215–8.
7. Eisenhammer S. The internal anal sphincter and the anorectal abscess. *Surg Gynecol Obstet.* 1956;103(4):501–6.
8. Parks AG. Pathogenesis and treatment of fi stula-in-ano. *Br Med J.* 1961;1(5224):463–9.
9. McColl I. The comparative anatomy and pathology of anal glands. Arris and Gale lecture delivered at the Royal College of Surgeons of England on 25th February 1965. *Ann R Coll Surg Engl.* 1967;40(1):36–67.
10. McElwain JW, MacLean MD, Alexander RM et al. Anorectal problems: experience with primary fi stulectomy for anorectal abscess, a report of 1,000 cases. *Dis Colon Rectum.* 1975;18(8):646–9.
11. Ortiz H, Marzo M, de Miguel M et al. Length of follow-up after fistulotomy and fistulectomy associated with endorectal advancement flap repair for fistula in ano. *Br J Surg.* 2008 Apr;95(4):484–7.
12. Sozener U, Gedik E, Kessaf Aslar A et al. Does adjuvant antibiotic treatment after drainage of anorectal abscess prevent development of anal fi stulas? A randomized, placebo-controlled, double-blind, multicenter study. *Dis Colon Rectum.* 2011;54(8):923–9.
13. Liu CK, Liu CP, Leung CH et al. Clinical and microbiological analysis of adult perianal abscess. *J Microbiol Immunol Infect.* 2011;44(3):204–8.
14. Steele SR, Kumar R, Feingold D et al. Practice parameters for the management of perianal abscess and fi stula-in-ano. *Dis Colon Rectum.* 2011;54(12):1465–74.
15. Zinicola R, Cracco N. Draining an anal abscess: the skeletal muscle rule. *Colorectal Dis.* 2014;16(7):562.
16. Perera AP, Howell AM, Sodergren MH et al. A pilot randomised controlled trial evaluating postoperative packing of the perianal abscess. *Langenbecks Arch Surg.* 2015;400(2):267–71.
17. Hanley PH, Ray JE, Pennington EE et al. Fistulain-ano: a ten-year follow-up study of horseshoe-abscess fi stula-in-ano. *Dis Colon Rectum.* 1976;19(6):507–15.
18. Malik AI, Nelson RL, Tou S. Incision and drainage of perianal abscess with or without treatment of anal fi stula. *Cochrane Database Syst Rev.* 2010;7: Cd006827.
19. Ramanujam PS, Prasad ML, Abcarian H. The role of seton in fi stulotomy of the anus. *Surg Gynecol Obstet.* 1983;157(5): 419–22.
20. Cariati A. Fistulotomy or seton in anal fi stula: a decisional algorithm. *Updates Surg.* 2013;65(3):201–5.
21. Schouten WR, van Vroonhoven TJ. Treatment of anorectal abscess with or without primary fi stulectomy. Results of a prospective randomized trial. *Dis Colon Rectum.* 1991;34(1): 60–3.
22. Hamalainen KP, Sainio AP. Incidence of fistulas after drainage of acute anorectal abscesses. *Dis Colon Rectum.* 1998;41(11): 1357–61. discussion 61–2.
23. Rizzo JA, Naig AL, Johnson EK. Anorectal abscess and fistula-in-ano: evidence-based management. *Surg Clin North Am.* 2010;90(1):45–68. Table of Contents.

24. Paydar S, Izadpanah A, Ghahramani L et al. How the anal gland orifice could be found in anal abscess operations. *J Res Med Sci.* 2015;20(1):22-5.
25. Ho YH, Tan M, Chui CH et al. Randomized controlled trial of primary fistulotomy with drainage alone for perianal abscesses. *Dis Colon Rectum.* 1997;40(12):1435-8.
26. Toyonaga T, Matsushima M, Sogawa N et al. Postoperative urinary retention after surgery for benign anorectal disease: potential risk factors and strategy for prevention. *Int J Colorectal Dis.* 2006;21(7): 676-82.
27. Hamadani A, Haigh PI, Liu IL et al. Who is at risk for developing chronic anal fistula or recurrent anal sepsis after initial perianal abscess? *Dis Colon Rectum.* 2009;52(2):217-21.
28. Yano T, Asano M, Matsuda Y et al. Prognostic factors for recurrence following the initial drainage of an anorectal abscess. *Int J Colorectal Dis.* 2010;25(12):1495-8.
29. Onaca N, Hirshberg A, Adar R. Early reoperation for perirectal abscess: a preventable complication. *Dis Colon Rectum.* 2001;44(10):1469-73.
30. Chrabot CM, Prasad ML, Abcarian H. Recurrent anorectal abscesses. *Dis Colon Rectum.* 1983;26(2):105-8.
31. Rosen SA, Colquhoun P, Efron J et al. Horseshoe abscesses and fistulas: how are we doing? *Surg Innov.* 2006;13(1):17-21.



## BÖLÜM 46

### Anal Fistül

Burak GÜNEY<sup>1</sup>  
Bahtiyar HAMİTOĞLU<sup>2</sup>

#### Giriş

Fistül birbiriyle irtibatı olmayan iki ayrı epitelyal doku arasındaki normal olmayan bağlantıdır. Anal kanal veya rektumun cilde olan fistülüne anal fistül veya perianal fistül denir. Anal fistül aralıklı pürülan akıntı, ağrı ve ödem ile devam eden anal bölge enflamasyonunun kronik bir aşamasıdır. Anal apselerin drenajından sonra %50 oranında tam iyileşme gözlenmemekte ve anal fistül gelişmektedir. Anal fistüllerin yaklaşık %90'ı köken olarak kriptoglandülerdir ve dentat çizgi bölgesindeki anal kriptlere açılan anal bezlerin olduğu alandan köken alırlar (1). Kullanım olarak anal fistül terimi yeğlenmekte; aynı anlama gelebilecek perianal fistül teriminin eşlik eden perianal bölge hastalığının fistülünde kullanılması önerilmektedir. Anorektal apse ise çoğunlukla kompleks durumlarda tercih edilmektedir (2).

#### Patofizyoloji

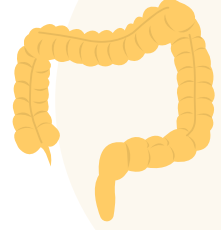
Anal fistülün %90'ı anorektal apsenin insizyonla veya spontan drenajı sonrası oluşur. Bunun nedeni anal bezden başlayan enflamatuvar odağın tedavisinin tam olamamasıyla anorektal epitel dokusu ile çevrili trakt (yol) formasyonunun oluşumu ve bu sayede insizyonla drenaj yapılsa dahi trakta doğru olan bakteriyel invazyonun sürmesidir (3). Anorektum çevresinde bakteri direnci düşük olan fazla miktarda yağ dokusu bulunur. Ayrıca buranın internal ve eksternal sfinkter, konjont longitudinal kas ve levator ani kaslarının aktivitesi nedeniyle stabil kalması mümkün olmadığı için enflamasyonun kolayca yayılabilmesi mümkün olur. Anal fistülün daha çok anüsün arka tarafında ve erkeklerde görülmesinin nedeni, enflamasyonun kaynağı olan anal bezlerin anüsün arka tarafında yoğunlaşması ve erkeklerde daha fazla olmasıdır

<sup>1</sup> Uzm. Dr., Liv Hospital Vadistanbul Hastanesi, Genel Cerrahi Kliniği, burakguney@zoho.com

<sup>2</sup> Uzm. Dr., Yalova Devlet Hastanesi, Genel Cerrahi Kliniği, hamitogluhahtiyar@gmail.com

## Kaynaklar

- Gordon P. Anorectal abscesses and fistula-in-ano. In: Gordon PH, Nivatvong S, editors. Principles and practice of surgery for the colon, rectum and anus. St.Louis: Quality Medical Publishing; 1999. p. 241–86.
- Çipe G, Işık S, Güney B, et al. The Turkish Society of Colon and Rectal Surgery (TKRCD) Terminology Commission Study Report. *Turk J Colorectal Dis* 2021;31:281-285.
- Parks A. Pathogenesis and treatment of fistula-in-ano. *Br Med J*. 1961;1:463–9.
- Seow-Choen F, Ho JM. Histoanatomy of anal glands. *Dis Colon Rectum*. 1994;37:1215–8.
- Parks A, Gordon P, Hardcastle J. A classification of fistula-in-ano. *BJS*. 1976;63:1–12.
- Liang C, Jiang W, Zhao B, et al. CT imaging with fistulography for perianal fistula: does it really help the surgeon? *Clin Imaging*. 2013;37:1069–76.
- Buchanan G, Halligan S, Williams A, et al. Effect of MRI on clinical outcome of recurrent fistula-in-ano. *Lancet*. 2002;360(9346):1661–2
- Sileri P, Cadeddu F, D'Ugo S, et al. Surgery for fistula-in-ano in a specialist colorectal unit: a critical appraisal. *BMC Gastroenterol*. 2011;11:120–6.
- Morris J, Spencer JA, Ambrose NS. MR imaging classification of perianal fistulas and its implications for patient management. *Radiographics* 2000; 20:623-635.
- Whiteford MH, Kilkenny J, Hyman N, et al; Standards Practice Task Force; American Society of Colon and Rectal Surgeons. Practice parameters for the treatment of perianal abscess and fistula-in-ano (revised). *Dis Colon Rectum* 2005;48:1337-1342.
- Garg P. Comparing existing classifications of fistula-in-ano in 440 operated patients: Is it time for a new classification? A Retrospective Cohort Study. *Int J Surg*. 2017;42:34-40.
- Herold A. Anorectal Abscess and Fistula. Herold A, Lehur PA, Matzel KE, O'Connell PR (eds.) *Coloproctology* içinde. Berlin: Springer; 2017. p.59-73.
- Garcia-Aguilar J, Belmonte C, Wong WD, et al. Anal fistula surgery. *Dis Colon Rectum*. 1996;39:723–9.
- Ommer A, Herold A, Berg A, et al. S3-leitlinie: Kryptoglanduläre Analfistel. *Coloproctology*. 2011;33:295–324
- Abcarian H. The 'lay open' technique. Anal fistula: surgical evaluation and management. London: Chapman & Hall Medical; 1996. p. 73–80.
- Kim SH. Fistula-in-ano. Lee DK (ed.) *Practices of Anorectal Surgery* içinde. Singapur: Springer; 2019. p.71-85.
- García-Granero A, Sancho-Muriel J, Sánchez-Guillén L, et al. Simulation of Supralelevator Abscesses and Complex Fistulas in Cadavers: Pelvic Dissemination and Drainage Routes. *Dis Colon Rectum*. 2018;61(9):1102-1107.
- Thomson JP, Ross AH. Can the external anal sphincter be preserved in the treatment of trans-sphincteric fistula-in-ano? *Int J Color Dis*. 1989;4:247–50
- Akçal T, Perek A, Ertürk S, Sungurtekin U, Yüceyar S. Perianal / Anorektal Apse / Fistüller. Menteş B, Bulut MT, Alabaz Ö, Leventoğlu S. (eds.) *Anorektal Bölgenin Selim Hastalıkları* içinde. Ankara: TKRCD; 2011. p.71-102.
- Ortega AE, Bubbers E, Liu W, et al. A novel classification, evaluation, and treatment strategy for supralelevator abscesses. *Dis Colon Rectum*. 2015;58:1109–1110.
- Ustynoski K, Rosen L, Stasik J, et al. Horseshoe abscess fistula. *Dis Colon Rectum*. 1990;33(7):602–5.
- Buie LA. *Practical Proctology*. Philadelphia, PA: W.B. Saunders Company; 1938:136.
- Thompson H. Wound healing and fistula-in-ano. *Lond Clin Med J*. 1966;7:55.
- Wang C, Lu JG, Cao YQ, et al. Traditional Chinese surgical treatment for anal fistulae with secondary tracks and abscess. *World J Gastroenterol*. 2012;18(40):5702-5708.
- Riss S, Bachleitner-Hofmann T, Stift A. The Comfort Drain: a new device for treating complex anal fistula. *Tech Coloproctol*. 2014;18(11):1133-1135.
- Seyfried S, Bussen D, Joos A, et al. Fistulectomy with primary sphincter reconstruction. *Int J Colorectal Dis*. 2018;33(7):911-918.
- Zimmerman DE, Stijns J, Wasowicz DK, et al. Transanal Advancement Flap Repair: The Current Gold Standard for Cryptoglandular Transsphincteric Perianal Fistulas. *Turk J Colorectal Dis*. 2019;29:104-110
- Rojanasakul A, Pattanaarun J, Sahakitrungruang C, et al. Total anal sphincter saving technique for fistula-in-ano; the ligation of intersphincteric fistula tract. *J Med Assoc Thai*. 2007;90(3):581-586.
- Adegbola SO, Sahnun K, Tozer P, et al. Emerging Data on Fistula Laser Closure (FiLaC) for the Treatment of Perianal Fistulas; Patient Selection and Outcomes. *Clin Exp Gastroenterol*. 2021;14:467-475.
- Giamundo P, De Angelis M. Treatment of anal fistula with FiLaC®: results of a 10-year experience with 175 patients. *Tech Coloproctol*. 2021;25(8):941-948.
- Meinero P, Mori L. Video-assisted anal fistula treatment (VAAFT): a novel sphincter-saving procedure for treating complex anal fistulas. *Tech Coloproctol*. 2011;15(4):417-422.
- Prosst RL, Joos AK, Ehni W, et al. Prospective pilot study of anorectal fistula closure with the OTSC proctology. *Colorectal Dis*. 2014;17:81–9
- Lee WY, Park KJ, Cho YB, et al. Autologous adipose tissue-derived stem cells treatment demonstrated favorable and sustainable therapeutic effect for Crohn's fistula. *Stem Cells*. 2013;31(11):2575-2581.



## BÖLÜM 47

### Rektovajinal Fistül

Aşkın Kadir PERÇEM<sup>1</sup>

#### Giriş

Fistüller Hipokrat'tan (İ.O.430) bu yana insan hayatında en sık görülen problemler arasındadır. (1). Rektovajinal fistül (RVF) kadınların cinsel hayatını sona erdirerek ve sosyal hayatlarında konforlarını bozarak yaşamlarını kötü etkiler. Rektovajinal fistüller aynı zamanda güven kaybına ve hijyen yetersizliğine yol açar. Kadınlar sıklıkla kötü kokulu vajinal akıntıdan, sık idrar yolu enfeksiyonundan, kronik irritasyondan ve ıslaklıktan şikayet ederler.

RVF'lerin çoğunda cerrahi ana tedavi seçeneğidir. Değişik cerrahi yaklaşımlar olsa da, sonuçlar kötü olabilmektedir ve farklı tekniklerin geliştirilmesi gerekmektedir (2).

#### Etiyoloji

Rektovajinal fistül (RVF) konjenital ya da çok çeşitli edinilmiş nedenlere bağlı olarak rektumun anterior duvarı ile vajina posterior duvarı arasında ortaya çıkan 2 epitel yüzeyi birleştiren kendi epiteli ile örtülüş anormal bir bağlantıdır. RVF'lerin çoğu doğum sonrası, kriptoglandüler hastalık veya Crohn Hastalığına bağlı olarak ortaya çıkar. Diğer nedenler ise pelvik enfeksiyonlar, vajinal travma, maligniteler, radyoterapiye bağlı proktit veya anorektal anastomoz komplikasyonlarıdır (3).

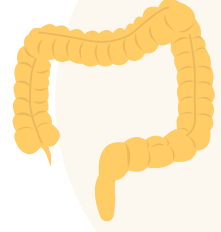
<sup>1</sup> Op. Dr., İstanbul Koşuyolu Yüksek İhtisas Hastanesi Gastroenteroloji Cerrahisi, askinpercem@yahoo.com

rağmen altta yatan hastalığa bağlı olarak nüks oranları yüksek olabilmektedir. Bu nedenle uygulanacak yöntemler etiyolojik faktöre göre önce basit medikal tedaviden başlayarak alttaki hastalık tam olarak etüt edildikten sonra başlanmalıdır. Transabdominal yaklaşımlar ve kompleks yaklaşımlar nüks vakalar, yüksek ve kompleks fistüller için saklanmalıdır.

## Kaynaklar

- Hippocrates (2002) 'On the articulations. The genuine works of Hippocrates,' *Clinical orthopaedics and related research*. United States, (400), pp. 19–25.
- Zhou, Q. *et al.* (2021) 'Stapled transperineal repair for low-and mid-level rectovaginal fistulas: A 5-year experience and comparison with sutured repair,' *World Journal of Gastroenterology*, 27(14), pp. 1451–1464. doi: 10.3748/WJG.V27.I14.1451.
- Champagne, B. J. and McGee, M. F. (2010) 'Rectovaginal Fistula,' *Surgical Clinics of North America*. Elsevier Ltd, 90(1), pp. 69–82. doi: 10.1016/j.suc.2009.09.003.
- Venkatesh, K. S. *et al.* (1989) 'Anorectal complications of vaginal delivery,' *Diseases of the Colon & Rectum*, 32(12), pp. 1039–1041. doi: 10.1007/BF02553877.
- Angioli, R. *et al.* (2000) 'Severe perineal lacerations during vaginal delivery: The University of Miami experience,' *American Journal of Obstetrics and Gynecology*, 182(5), pp. 1083–1085. doi: 10.1067/mob.2000.105403.
- Senatore, P. J. (1994) 'Anovaginal fistulae,' *Surgical Clinics of North America*. Elsevier Masson SAS, 74(6), pp. 1361–1375. doi: 10.1016/S0039-6109(16)46487-X.
- Zinicola, R. and Nicholls, R. J. (2004) 'Restorative proctocolectomy in patients with ulcerative colitis having a recto-vaginal fistula,' *Colorectal Disease*, 6(4), pp. 261–264. doi: 10.1111/j.1463-1318.2004.00606.x.
- Chung HJ, Goo BC, Lee JH, *et al.* Behcet's disease combined with various types of fistula. *Yonsei Med J* 2005;46:625–8.
- Luna-Pérez, P. and Rodríguez-Ramírez, S. E. (2002) 'Formalin instillation for refractory radiation-induced hemorrhagic proctitis,' *Journal of surgical oncology*. United States, 80(1), pp. 41–44. doi: 10.1002/jso.10095.
- Engle DB, Bradley KA, Chappell RJ, *et al.* The effect of laparoscopic guidance on gynecologic interstitial brachytherapy. *J Minim Invasive Gynecol* 2008;15:541–6
- Rex JC Jr, Khubchandani IT. Rectovaginal fistula: complication of low anterior resection. *Dis Colon Rectum* 1992;35:354–6
- Hamilton S, Spencer C, Evans A. Vagino-rectal fistula caused by Bartholin's abscess. *J Obstet Gynaecol* 2007;27:325–6
- Choen S, Burnett S, Bartram CI, *et al.* Comparison between anal endosonography and digital examination in the evaluation of anal fistulae. *Br J Surg* 1991; 78:445–7.
- Sudol-Szopinska I, Jakubowski W, Szczepkowski M. Contrast-enhanced endosonography for the diagnosis of anal and anovaginal fistulas. *J Clin Ultrasound* 2002;30:145–50.
- Ricart E, Panaccione R, Loftus EV, *et al.* Infliximab for Crohn's disease in clinical practice at the Mayo Clinic: the first 100 patients. *Am J Gastroenterol* 2001;96:722–9
- Hannaway, C. D. and Hull, T. L. (2008) 'Current considerations in the management of rectovaginal fistula from Crohn's disease,' *Colorectal Disease*, 10(8), pp. 747–755. doi: 10.1111/j.1463-1318.2008.01552.x
- Hesterberg, R. *et al.* (1993) 'Treatment of anovaginal fistulas with an anocutaneous flap in patients with Crohn's disease,' *International Journal of Colorectal Disease*, 8(1), pp. 51–54. doi: 10.1007 / BF 00341278.
- Stone, J.M., Golberg, S.M. The endorectal advancement flap procedure. *Int J Colorect Dis* 5, 232–235 (1990). Doi :10. 1007 / BF 00303283
- Hull, T. L. and Fazio, V. W. (1997) 'Surgical approaches to low anovaginal fistula in Crohn's disease,' *American Journal of Surgery*, 173(2), pp. 95–98. doi: 10.1016/S0002-9610(96)00420-5
- Chew SB, Rieger NR. Transperineal repair of obstetric-related anovaginal fistula. *Aust N Z J Obstet Gynaecol* 2004;44:68–71
- Saclarides TJ. Rectovaginal fistula. *Surg Clin North Am* 2002;82:1261–72.





## BÖLÜM 48

### Pilonidal Sinüs

Semra DEMİRLİ ATICI<sup>1</sup>

#### Giriş

Pilonidal hastalık ilk kez Herbert Mayo tarafından 1833 tarihinde tanımlanmıştır (1). Bugünkü "pilonidal" isimlendirilmesi ise; 1880 yılında Richard Manning Hodges tarafından Latince "kıl" anlamına gelen "pilus" ve "yuva" anlamına gelen "nidus" kelimelerinin birleştirilmesi ile oluşturularak yapılmıştır (2,3).

Hastalığın insidansı yüz binde 25 olup, enfekte pilonidal hastalığının, popülasyonun yaklaşık %0.7'sini etkilediği bildirilmiştir (4,5). Cinsiyet dağılımı değerlendirildiğinde ise, kadınlara göre 3-4 kat daha fazla erkek dominans dağılım gösterdiği yapılmış olan birçok çalışmada gösterilmiştir (5,6). Cinsiyetler arası bu dağılımın adölesan çağda kadın cinsiyet yönünde dominanslık gösterdiği de bildirilmiştir (7).

#### Hastalığın Etyopatogenezi ve Risk Faktörleri

Hastalığın fizyopatolojisi halen tartışmalı olmakla birlikte öne sürülen çeşitli hipotezler mevcuttur. En çok tartışılan hipotezler ise; konjenital ve kazanılmış olarak iki başlık altında incelenebilir (8).

Konjenital hipotezi destekleyenler; mevcut bu durumun ilkel ektodermin birleşmesinin yokluğundan kaynaklanan bir durum olduğunu, bu nedenle de doğumdan itibaren mevcut olan bir konjenital subkutan pilonidal sinüs olduğunu ileri sürmüşlerdir (9). Bu nedenle de oluşan sinüs ağzlarının belirli bir düzende olduğunu ve ailesel yatkınlık olmasını buna sekonder gelişen bir durum olduğunu öne sürmüşlerdir (10).

Günümüzde daha sıklıkla kabul gören edinsel hipoteze göre ise; vucuttan

<sup>1</sup> Uzm. Dr., Mardin Derik Devlet Hastanesi, Genel Cerrahi Kliniği, smrdemirli@hotmail.com

miştir (51). Fakat yara iyileşmesi ve günlük aktivitelere dönüş açısından iki grup arasında önemli bir fark olmadığı ve hatta vakum destekli kapatmanın hastanede daha uzun bir kalış süresi gerektirdiği bildirilmiştir (51).

## Sonuç

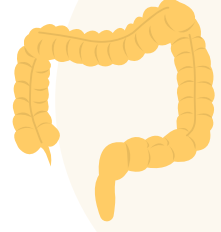
Pilonidal hastalık; tanıldığı günden günümüze geçen süre içerisinde tedavisi konusunda kesin bir konsensus bulunmayan bir hastalık olup, tedavisindeki seçenekler teknolojik gelişmeler ile birlikte her geçen gün artmaktadır.

**Anahtar Kelimeler:** Pilonidal sinüs, pilonidal hastalık, crohn, anal fistül, flep, fenol, laser, limberg, karydakıs, bascom, cleft lift, sinüsektomi, video yardımcı endoskopik sinüs cerrahisi, endoskopik pilonidal sinüs tedavisi, EPSIT, vakum destekli kapatma

## Kaynaklar

- Kanat BH, Sözen S. Disease that should be remembered: Sacrococcygeal pilonidal sinus disease and short history. *World J Clin Cases* 2015;3(10):876-9.
- de Parades V, Bouchard D, Janier M, et al. Pilonidal sinus disease. *J Visc Surg*. 2013;150(4):237-47. doi: 10.1016/j.jviscsurg.2013.05.006.
- Kanat BH, İlhan YS, Pilonidal hastalığın tarihçesi, Türkiye Klinikleri *J Gen Surg-Special Topics* 2018;11(2):81-4
- Bi S, Sun K, Chen S, et al. Surgical procedures in the pilonidal sinus disease: a systematic review and network meta-analysis. *Sci Rep*. 2020;10(1):13720. doi: 10.1038/s41598-020-70641-7
- McCallum IJ, King PM, Bruce J. Healing by primary closure versus open healing after surgery for pilonidal sinus: Systematic review and meta-analysis. *BMJ*. 2008;336:868-71
- Brown SR, Lund JN. The evidence base for pilonidal sinus surgery is the pits. *Tech Coloproctol*. 2019;23(12):1173-75. doi: 10.1007/s10151-019-02116-5
- Khanna A, Rombeau JL. Pilonidal disease. *Clin Colon Rectal Surg* 2011;24(1):46-53.
- Søndenaa K, Andersen E, Nesvik I, et al. Patient characteristics and symptoms in chronic pilonidal sinus disease. *Int J Colorectal Dis*, 10 (1995), pp. 39-42
- Kober MM, Alapati U, Khachemoune A. Treatment options for pilonidal sinus. *Cutis*. 2018;102(4):E23-E29. PMID: 30489572.
- Doll D, Matevossian E, Wietelmann K, et al. Family history of pilonidal sinus predisposes to earlier onset of disease and a 50% long-term recurrence rate. *Dis Colon Rectum*. 2009;52(9):1610-5. doi: 10.1007/DCR.0b013e3181a87607.
- Khanna A, Rombeau JL. Pilonidal disease. *Clin Colon Rectal Surg*. 2011;24:46-53.
- Kanlıoğlu M, Uyanıkoğlu H, Ekici U, et al. A comparison of crystal phenol treatment, midline primary closure and Limberg flap reconstruction methods in female patients with primary pilonidal sinus disease. *Ann Ital Chir*. 2021;92:196-200. PMID: 34031284
- Harrises RL, Alqallaf A, Torkington J, et al. Management of sacrococcygeal pilonidal sinus disease. *Int Wound J*. 2019 ;16(2):370-78. doi: 10.1111/iwj.13042
- Isik A, Idiz O, Firat D. Novel Approaches in Pilonidal Sinus Treatment. *Prague Med Rep*. 2016;117(4):145-152. doi: 10.14712/23362936.2016.15. PMID: 27930892.
- Emiroğlu M, Karaali C, Esin H, et al. Treatment of pilonidal disease by phenol application. *Turk J Surg* 2017;33:5-9
- Hap W, Frejlich E, Rudno-Rudzińska J, et al. Pilonidal sinus: finding the right track for treatment. *Pol Przegl Chir*. 2017;89(1):68-75. doi: 10.5604/01.3001.0009.6009
- Iesalnieks I, Ommer A. The Management of Pilonidal Sinus. *Dtsch Arztebl Int*. 2019;116(1-2):12-21. doi: 10.3238/arztebl.2019.0012
- Güner A, Cekiç AB, Boz A, et al. A proposed staging system for chronic symptomatic pilonidal sinus disease and results in patients treated with stage-based approach. *BMC Surgery* 2016;16:18-24
- Ilkorucu I, Erdem H, Reyhan E. The Best Therapy for Pilonidal Disease: Which Management for Which Type? *World J surg* 2012;36:691-2.
- Büyükkasap Ç, Tezel E, Sakrokoksigeal Bölge Anatomisi ve Pilonidal Sinüs Hastalığının Klinik Sınıflandırması, *Türkiye Klinikleri J Gen Surg-Special Topics* 2018;11(2):88-93
- Tezel E. A new classification according to navicular area concept for sacrococcygeal pilonidal disease. *Colorectal Dis* 2007;9:575-6.
- Girgin M, Pilonidal Sinüs Tedavi Seçeneklerine Genel Bakış, *Türkiye Klinikleri J Gen Surg-Special Topics* 2018;11(2):94-8
- Segre D, Pozzo M, Perinotti R, et al. The treatment of pilonidal disease: guidelines of the Italian Society of Colorectal Surgery (SICCR). *Tech Coloproctol* 2015;19:607-13.
- Rae AO, Lee MJ, Harikrishnan A. What happens to pilonidal abscesses after emergency incision and drainage? *Int J Surg* 2015;23:15-134.
- Steele SR, Perry WB, Mills S, Buie WD. Practice parameters for the management of pilonidal disease. *Dis Colon Rectum*. 2013;56:1021-27
- Dogru O, Camci C, Aygen E, et al. Pilonidal sinus treated with crystallized phenol: an eight-year experience. *Dis Colon Rectum* 2004;47(11):1934-8.

27. Girgin M, Kanat BH. The results of a one-time crystallized phenol application for pilonidal sinus disease. *Indian J Surg* 2014;76(1):17-20.
28. McCallum I, King PM, Bruce J. Healing by primary versus secondary intention after surgical treatment for pilonidal sinus. *Cochrane Database Syst Rev*. 2007 CD006213.
29. Iesalnieks I, Ommer A, Petersen S, et al. German national guideline on the management of pilonidal disease. *Langenbecks Arch Surg*. 2016;401:599-609
30. Karydakakis GE. New approach to the problem of pilonidal sinus. *Lancet*. 1973;2:1414-15.
31. Tokac M, Dumlu EG, Aydin MS, et al. Comparison of modified Limberg flap and Karydakakis flap operations in pilonidal sinus surgery: prospective randomized study. *Int Surg*. 2015;100:870-877
32. Arslan K, Said Kokcam S, Koksall H, et al. Which flap method should be preferred for the treatment of pilonidal sinus? A prospective randomized study. *Tech Coloproctol*. 2014;18:29-37
33. Sahebally SM, McMahan G, Walsh SR, et al. Classical Limberg versus classical Karydakakis flaps for pilonidal disease- an updated systematic review and meta-analysis of randomized controlled trials. *Surgeon*. 2019;17(5):300-308
34. Guner A, Boz A, Faruk Okzan O, et al. Limberg flap versus Bascom cleft lift techniques for sacrococcygeal pilonidal sinus: prospective, randomized trial. *World J Surg*. 2013;37:2074-2080
35. Senapati A, Cripps NP, Flashman K, et al. Cleft closure for the treatment of pilonidal sinus disease. *Colorectal Dis*. 2011;13:333-336
36. Popeskou SG, Pravini B, Panteleimonitis S, et al. Conservative sinusectomy vs. excision and primary off-midline closure for pilonidal disease: a randomized controlled trial. *Int J Colorectal Dis*. 2020;35(7):1193-1199
37. Nursal TZ, Ezer A, Caliskan K, et al. Prospective randomized controlled trial comparing V-Y advancement flap with primary suture methods in pilonidal disease. *Am J Surg*. 2010;199:170-177
38. Eryilmaz R, Okan I, Coskun A, et al. Surgical treatment of complicated pilonidal sinus with a fasciocutaneous V-Y advancement flap. *Dis Colon Rectum*. 2009;52:2036-2040.
39. Meinero P, Mori L, Gasloli G (2014) Endoscopic pilonidal sinus treatment (E.P.Si.T.). *Tech Coloproctol* 18(4):389-392
40. Giarratano G, Toscana C, Shalaby M, et al. Endoscopic pilonidal sinus treatment: long-term results of a prospective series. *JSL J Soc Laparoendosc Surg* [Internet]. 2017;21(3):e2017.00043
41. Milone M, Musella M, Di Spiezio Sardo A, et al. Video-assisted ablation of pilonidal sinus: a new minimally invasive treatment—a pilot study. *Surgery* 2014;155(3):562-566
42. Gecim IE, Goktug UU, Celasin H, Endoscopic pilonidal sinus treatment combined with crystalized phenol application may prevent recurrence. *Dis Colon Rectum* [Internet]. 2017; 60(4):405-7
43. Benedetto AV, Lewis AT. Pilonidal sinus disease treated by depilation using an 800 nm diode laser and review of the literature. *Dermatol Surg*. 2005;31(5):587-91. doi: 10.1111/j.1524-4725.2005.31169
44. Milone M, Velotti N, Manigrasso M, et al. Long-term results of a randomized clinical trial comparing endoscopic versus conventional treatment of pilonidal sinus. *Int J Surg*. 2020;74:81-85.
45. Milone M, Velotti N, Manigrasso M, et al. Video-assisted ablation of pilonidal sinus (VAAPS) versus sinusectomy for treatment of chronic pilonidal sinus disease: a comparative study. *Updates Surg*. 2019;71(1):179-183.
46. Ferrara N, Henzel WJ. Pituitary follicular cells secrete a novel heparin-binding growth factor specific for vascular endothelial cells. *Biochem Biophys Res Commun*. 1989;161(2):851-858. doi: 10.1016/0006-291X(89)92678-8
47. Boztug CY, Karaagac Akyol T, Benlice C, et al. Platelet-rich plasma treatment improves postoperative recovery in patients with pilonidal sinus disease: a randomized controlled clinical trial. *BMC Surg*. 2021;21(1):373. doi: 10.1186/s12893-021-01370-5
48. Gohar MM, Ali RF, Ismail KA, et al. Assessment of the effect of platelet rich plasma on the healing of operated sacrococcygeal pilonidal sinus by lay-open technique: a randomized clinical trial. *BMC Surg*. 2020;20(1):212. doi:10.1186/s12893-020-00865-x
49. Hannan E, Harding T, Feizal H, et al. Negative pressure wound therapy following excision of pilonidal sinus disease: A retrospective review. *Colorectal Dis*. 2021;23(11):2961-2966. doi: 10.1111/codi.15890
50. Dorth D, Königs I, Elrod J, et al. Combination of Side-Swing Flap With Negative-Pressure Wound Therapy Is Superior to Open Excision or Flap Alone in Children With Pilonidal Sinus-But at What Cost? *Front Pediatr*. 2021;9:595684. doi: 10.3389/fped.2021.595684
51. Biter UL, Beck GMN, Mannaerts G, et al. The use of negative-pressure wound therapy in pilonidal sinus disease: a randomized controlled trial comparing negative-pressure wound therapy versus standard open wound care after surgical excision. *Dis Colon Rectum*. 2014;57:1406-1411



## BÖLÜM 49

### Hemoroidal Hastalık

Tolga ÖNDER<sup>1</sup>

Anal kanalda bulunan venül, arter ve kas liflerinden oluşan normal anatomik yapıdaki yastıkçıklar olan hemoroidlerin kelime kökeni Yunanca Haima (kan) ve rhoos (akma) sözcüklerinden oluşmaktadır. Anal kanalda yer alan bu yastıkçıklar, anal kanal basıncının yaklaşık olarak yüzde 10'unu sağlarlar. Bu da istirahat halindeyken anal kanalı kapatarak istemsiz gaz ve sıvı kaçışını engellemektedir.

Bu anatomik yapılar, kanama, şişme, ağrı ve aşağı doğru sarkarak makatta kitle etkisi oluşturmalarında hemoroidal hastalık adını alırlar.

Hemoroidal hastalık, toplumda sık karşılaşılan bir rahatsızlıktır. Yaklaşık olarak toplumun %30'unda görüldüğü düşünülmektedir. Bu kadar sık karşılaşılmamasına rağmen hekime başvuru özellikle rektal kanama sonrasında olmaktadır. Hemoroidal hastalık oluşumunda;

Yaş

Kronik kabızlık

Gebelik

Ailesel

Şişmanlık

Dışkılama sırasında aşırı zorlama

Dışkılama için aşırı laksatif kullanma

Tuvalette uzun süre kalma gibi nedenlerin rol oynadığı bilinmektedir.

Gastrointestinal sistem rahatsızlıklarının büyük bir kısmını oluşturan hemoroidler, prevalansı ve düşük morbiditesine rağmen yaşam kalitesi üzerinde yüksek etkiye sahiptir. (1)

#### Hemoroidal Hastalığın Semptomları

Hemoroidli hastaların anal kanallarında çeşitli fizyolojik değişiklikler gözlenmiştir. Sun ve arkadaşları (2), prolapsus olmayan veya prolapsus hemoroidi olan hastalarda istirahat anal basıncının normal deneklerden çok daha yüksek olduğunu, buna karşın iç sfinkter kalınlığında anlamlı bir değişiklik olmadığını ortaya koymuşlardır.

Anal yastıkçıklar hemoroidal hastalıkta, önemli patolojik değişiklikler gösterirler. Vasküler tromboz başta olmak üzere anormal venöz dilatasyon, fibroelastik yapılarda de-

<sup>1</sup> Op. Dr., SBÜ İstanbul Taksim Eğitim ve Araştırma Hastanesi Genel Cerrahi Kliniği, tlgonder@gmail.com

mektedir. Hastaların çok azında kalıcı fekal inkontinans gelişebilmektedir..

Hemoroidal hastalık çok yaygın olarak görülmekle birlikte hastaneye başvuru çoğunlukla rektal kanama sonrasında olmaktadır. Rektal kanama ile polikliniğe başvuran hastalarda özellikle ilk yapılması gereken rektal dijital muayenedir. Hastaların yaşı da dik-kate alınarak özellikle rektal kanama şikayeti olan hastalara öncelikle rektosigmoidoskopi veya kolonoskopi uygulanmalıdır.

Hemoroidal hastalığın gelişmesinde önemli rol oynayan olay anal kanal basıncının artmasıdır. Hastalığı önlemek için pratikte, anal kanal basıncını yükseltmemeye yönelik önlemler alınmalıdır ;

Tuvalette uzun süre kalmamak,

Fazla ıkmamak,

Lifli gıdalar ile beslenmek,

Kabız kalmamak en pratik hemoroid hastalığını önleme yöntemleridir.

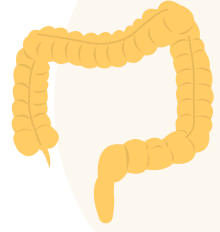
Hemoroidal hastalığın tedavisinde özellikle günümüzde hastanede kalışın daha kısa, iş dönüş zamanının daha erken olacağı prosedürler hastalar tarafından tercih edilmektedir. Bu yöntemlerin başında lazer ve hemoroidal arter ligasyonu gelmektedir. Özellikle lazer tedavisinde hasta seçimi çok dikkatle yapılmalı ve hastalara gerekli bilgiler detaylıca verilmelidir. Zira lazer tedavisi özellikle grade 1 ve 2 hemoroidal hastalıkta daha yüz güldürücü sonuçlar sağlamaktadır.

Sonuç olarak toplumda oldukça yaygın olarak görülse dahi her rektal kanamanın hemoroidal hastalık nedeni olmayabileceği unutulmamalıdır. Yüzde 8 oranında rektal dijital muayene ile rektum kanserlerinin farkedilebileceği akıldan çıkarılmamalıdır.

## Kaynaklar

1. Review of Hemorrhoid Disease: Presentation and Management Zhifei Sun, MD1 John Migaly, MD1 1Department of Surgery, Duke University, Durham, North Carolina Clin Colon Rectal Surg 2016;29:22–29.
2. Sun WM, Peck RJ, Shorthouse AJ, Read NW. Haemorrhoids are associated not with hypertrophy of the internal anal sphincter, but with hypertension of the anal cushions. Br J Surg. 1992;79:592-594.
3. Morgado PJ, Suárez JA, Gómez LG, Morgado PJ. Histoclinical basis for a new classification of hemorrhoidal disease. Dis Colon Rectum. 1988;31:474-480.
4. Ibrahim S, Tsang C, Lee YL, Eu KW, Seow-Choen F. Prospective, randomized trial comparing pain and complications between diathermy and scissors for closed hemorrhoidectomy. Dis Colon Rectum. 1998;41:1418-1420.
5. Seow-Choen F, Ho YH, Ang HG, Goh HS. Prospective, randomized trial comparing pain and clinical function after conventional scissors excision/ligation vs. diathermy excision without ligation for symptomatic prolapsed hemorrhoids. Dis Colon Rectum. 1992;35:1165-1169
6. Varut Lohsiriwat. Hemorrhoids: From basic pathophysiology to clinical management. World J Gastroenterol. May 7, 2012; 18(17): 2009-2017 Published online May 7, 2012. doi: 10.3748/wjg.v18.i17.2009
7. Kheng-Seong Ng, Melanie Holzgang, Christopher Young, Still a Case Of “No Pain, No Gain?” An Update and Critical Review of the Pathogenesis, Diagnosis and Management Options for Hemorrhoids in 2020 Annals of Coloproctology 2020; 36(3): 133-147.
8. Rakinic J, Poola VP. Hemorrhoids and fistulas: new solutions to old problems. Curr Probl Surg 2014;51:98–137.
9. Johannsson HO, Pahlman L, Graf W. Randomized clinical trial of the effects on anal function of Milligan-Morgan versus Ferguson haemorrhoidectomy. Br J Surg 2006;93:1208–14.
10. Ho YH, Buettner PG. Open compared with closed haemorrhoidectomy: meta-analysis of randomized controlled trials. Tech Coloproctol 2007;11:135–43.
11. J. A. Ferguson, W. P. Maizer ve M. I. Ganchrow, «The Closed Technique of Hemorrhoidectomy,» Surgery, cilt 70, pp. 480-484, 1971.
12. Kenan Erzurumlu, Kağan Karabulut, Gökhan Selçuk Özbacı, İsmail Alper Tarım, Gökhan Lap ve Bülent Güngör. Whitehead operasyon prosedürü: Yararlı bir teknik mi? Türk J Surg. 2017; 33(3): 190–194.
13. A. Longo. Treatment of hemorrhoids disease by reduction of mucosa and hemorrhoidal prolapse with a circular suturing device: a new procedure Monduzzi (Ed.), 6th World Congress of Endoscopic Surgery, Rome, 3–6 June 1998, Bologne (1998), pp. 777-784
14. Manfredelli S, Montalto G, Leonetti G, ve ark. Conventional (CH) vs. Stapled hemorrhoidectomy (SH) in surgical treatment of hemorrhoids. Ten years experience. Ann Ital Chir. 2012;83:129-134.
15. Aigner F, Gruber H, Conrad F, Eder J, Wedel T, Zelger B, Engelhardt V, Lametschwandtnr A, Wienert V, Böhler U. Revised morphology and hemodynamics of the anorectal vascular plexus: impact on the course of hemorrhoidal disease. Int J Colorectal Dis. 2009;24:105-113.
16. Aigner F, Bodner G, Gruber H, Conrad F, Fritsch H, Margreiter R, Bonatti H. The vascular nature of hemorrhoids. J Gastrointest Surg. 2006;10:1044-1050.





## BÖLÜM 50

### Rektal Prolapsus

Şeref ORAY<sup>1</sup>

#### Giriş

Rektal prolapsus, rektal duvarın anüsten dışarıya doğru uzanan, tam kat invajinasyonu ile karakterize bir hastalıktır.

Rektal prolapsus, kadınlarda erkeklere oranla daha sık görülmekte ve genel popülasyonun yaklaşık %0,5'inde meydana geldiği düşünülmektedir. Kadınlarda en yüksek insidans yedinci dekada iken, erkeklerde sık görüldüğü yaşlar 4. dekad ve öncesindedir (1-3).

Bu hastalığın kesin etiyojisi net olmakla birlikte, derin cul-de-sac, levator ani kas diyastazı gibi anatomik patolojilerle ilişkisi gösterilmiştir (4,5). Rektal prolapsus multiparite ile ilişkilendirilmekle birlikte, kadın hastaların yaklaşık üçte biri nullipardır. Bağ dokusu hastalıkları, psikiyatrik bozukluklar, obezite ve kronik konstipasyon gibi karın içi basıncını arttıran nedenler de risk faktörleri arasında düşünülmektedir. Ayrıca hem erkek hem de kadın genç hastaların çarpıcı bir özelliği, otizm ve gelişimsel gecikme gibi pa-

tolojilerin de tabloya eşlik etmesidir. Çocuk yaş grubunda da görülebilen hastalığın bu dönemdeki etiyojisinde, pelvik bağ dokusu veya sfinkter kaslarında konjenital defektler suçlanmaktadır (6).

Rektal prolapsus iyi huylu bir durum olmasına rağmen, hem içeriden hem de dışarıdan sarkan dokunun rahatsızlığı, mukus veya kanın drenajı ve eşlik eden fekal inkontinans, kabızlık veya her ikisinin semptomlarının sık görülmesi gibi semptomlara yol açabilmektedir (7).

Rektal prolapsuslu hastaların yaklaşık %50 ila %75'inde fekal inkontinans bildirilirken, %25 ila %50'sinde kabızlık semptomları mevcuttur (8). Rektal prolapsustaki inkontinans, prolapsusun kendisinin neden olduğu, sfinkterin kronik travmatik gerilmesi ve rektoanal inhibitör refleksin sürekli uyarılması ile açıklanabilir (9).

Ayrıca prolapsuslu hastaların yarısından fazlasında, dış sfinkter kas sisteminin atrofi-sinden sorumlu olabilen pudendal nöropati görülmektedir (10).

<sup>1</sup> Uzm. Dr., Başakşehir Çam ve Sakura Şehir Hastanesi, Gastroenteroloji Cerrahisi Kliniği, orayseref@gmail.com



## 2. Altemeier Prosedürü (Perineal Rektosigmoidektomi)

Altemeier prosedürü yaygın olarak uzun segmentli rektal prolapsus (>5 cm) olan hastalarda uygulanmaktadır. Bu prosedürün fonksiyonel sonuçları, morbidite ve mortalite oranları ile ilgili olarak, çelişkili sonuçlar bildiren, çoğunlukla retrospektif çalışmalar mevcuttur. 518 hastayı içeren bir çalışmada, morbidite ve rekürrens oranları sırasıyla %9 ve %23 olarak bildirilmiştir (43). Öte yandan Trompetto ve arkadaşları, takip süresi 49 ay olan hastalarda, yaptıkları bir çalışmada, morbidite oranını %38 ve rekürrens oranını %35 olarak bildirmiştir (44).

Diseksiyon bölgesi dentat çizginin 2-4 cm proksimalinde belirlenir vekoter ile işaretlenir. Rektumun tüm katmanları dahil olmak üzere çevresel kesi yapılır. İlk olarak ekstraperitoneal rektum dışarı çıkarılır ve ardından Douglas posunu açmak için rektovajinal septumda diseksiyon yapılır. Sigmoid kolon ve rektum tamamen mobilize edildikten sonra, koloanal anastomoz yapılır (45).

## 3. Perine Staplerlı Prolapsus Rezeksiyonu (PSPR)

PSPR, geleneksel perineal prosedürlerden daha hızlı ve kolaydır ve spinal anestezi altındaki yüksek riskli hastalar için uygundur. Bununla birlikte, çeşitli çalışmalarda yüksek oranda erken nüks bildirilmiştir(46, 47).

Tschuor ve arkadaşları, hastaları 40 ay takip ettikleri bir çalışmada, %44 nüks oranı bildirmişlerdir (48). Yakın zamanda yapılan bir meta-analizde nüks oranları Altemeier ve Delorme prosedürleriyle karşılaştırılabilir olsa da, tam rektal prolapsusta PSPR'yi diğer tekniklerle karşılaştıran çalışma sayısı azdır ve daha ileri randomize prospektif çalışmalara ihtiyaç vardır.

Hastaya litotomi pozisyonu verilir ve anal dilatör dikişlerle anal cilde sabitlenir. Sarkan rektum, anal dilatörden gazlı bez yardımı ile geri çekilir. Vertikal ve transvers çevreleyici dikişler dentat çizginin 1-2 cm yukarısına yerleştirilir.

## Sonuç

Rektal prolapsusun etiyojisi ve etkin tedavi stratejisi hakkında hala tam bir konsensus bulunmamaktadır. Tedavi kararı verirken birçok faktör göz önünde bulundurularak değerlendirme yapılması en doğru sonuca ulaşmayı sağlayacaktır.

İlk aşamada, anestezinin ve cerrahinin olası riskleri göz önüne alınarak abdominal veya perineal yaklaşım tercih edilmelidir. İkinci olarak, fonksiyonel açıdan hastanın, fekal inkontinans veya konstipasyon durumları değerlendirilmelidir. Cerrahin deneyimi ve tercihi de önem arz etmektedir.

İleri yaştaki, ek ciddi komorbiditeleri olan hastalarda perineal yaklaşım seçilebilir. Belirgin konstipasyonu, inkontinansı ve uzun sigmoid kolonu olan genç sağlıklı hastalarda abdominal yaklaşım tercih edilmelidir (49).

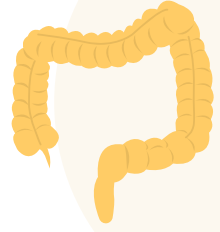
Sonuç olarak en iyi tedavi kişiye özel tedavidir ve her hasta belirgin semptomlarına, anatomik deformitelerine ve cerrahin deneyimine göre bireyselleştirilmiş bir yaklaşımla tedavi edilmelidir.

## Kaynaklar

1. Gourgios S, Baratsis S. Rectal prolapse. Int J Colorectal Dis. 2007;22:231-243.
2. Kairaluoma MV, Kellokumpu IH. Epidemiologic aspects of complete rectal prolapse. Scand J Surg. 2005;94:207-210.
3. Madiba TE, Baig MK, Wexner SD. Surgical management of rectal prolapse. Arch Surg. 2005;140:63-73.
4. Moschcowitz, A.V. The pathogenesis, anatomy, and cure of prolapse of the rectum. Dis. Colon Rectum 1983, 26, 553-565.

5. Devadhar, D.S.C. A new concept of mechanism and treatment of rectal procidentia. *Dis. Colon Rectum* 1965, 8, 75–77.
6. Goldstein SD, Maxwell PJ. Rectal prolapse. *Clin Colon Rectal Surg* 2011;24(1):39–45.
7. Bordeianou L, Hicks CW, Kaiser AM, et al. Rectal prolapse: an overview of clinical features, diagnosis, and patient-specific management strategies. *J Gastrointest Surg.* 2014;18:1059–1069.
8. Bordeianou L, Hicks CW, Kaiser AM, et al. Rectal prolapse: an overview of clinical features, diagnosis, and patient-specific management strategies. *J Gastrointest Surg.* 2014;18:1059–1069.
9. Hawkins AT, Olariu AG, Savitt LR, et al. Impact of rising grades of internal rectal intussusception on fecal continence and symptoms of constipation. *Dis Colon Rectum.* 2016;59:54–61.
10. Glasgow SC, Birnbaum EH, Kodner IJ, et al. Preoperative anal manometry predicts continence after perineal proctectomy for rectal prolapse. *Dis Colon Rectum.* 2006;49:1052–1058.
11. Bordeianou L, Hicks CW, Olariu A, et al. Effect of Co-existing pelvic floor disorders on fecal incontinence quality of life scores: a prospective, survey-based study. *Dis Colon Rectum.* 2015;58:1091–1097.
12. Tou S, Brown SR, Malik AI, et al. Surgery for complete rectal prolapse in adults. *Cochrane Database Syst Rev.* 2008;(4):CD001758.
13. Wallenhorst T, Bouguen G, Brochard C, et al. Long-term impact of full-thickness rectal prolapse treatment on fecal incontinence. *Surgery.* 2015;158:104–111.
14. Cunin D, Siproudhis L, Desfourneaux V, et al. No surgery for full-thickness rectal prolapse: what happens with continence? *World J Surg.* 2013;37:1297–1302.
15. Varma M, Rafferty J, Buie WD; Standards Practice Task Force of American Society of Colon and Rectal Surgeons. Practice parameters for the management of rectal prolapse. *Dis Colon Rectum.* 2011;54:1339–1346.
16. Bachoo P, Brazzelli M, Grant A. Surgery for complete rectal prolapse in adults. *Cochrane Database Syst Rev.* 2000;(2):CD001758.
17. Tou S, Brown SR, Malik AI, Nelson RL. Surgery for complete rectal prolapse in adults. *Cochrane Database Syst Rev.* 2008;(4):CD001758.
18. Tou S, Brown SR, Nelson RL. Surgery for complete (full-thickness) rectal prolapse in adults. *Cochrane Database Syst Rev.* 2015;(11):CD001758.
19. Senapati A, Gray RG, Middleton LJ, et al.; PROSPER Collaborative Group. PROSPER: a randomised comparison of surgical treatments for rectal prolapse. *Colorectal Dis.*
20. Bordeianou L, Paquette I, Johnson E, et al. Clinical Practice Guidelines for the Treatment of Rectal Prolapse. *Dis Colon Rectum.* 2017 Nov;60(11):1121–1131.
21. Faucheron, J.-L.; Voirin, D.; Riboud, R.; Waroquet, P.-A.; Noel, J. Laparoscopic anterior rectopexy to the promontory for fullthickness.
22. Faucheron, J.-L.; Trilling, B.; Girard, E.; Sage, P.-Y.; Barbois, S.; Reche, F. Anterior rectopexy for full-thickness rectal prolapse: Technical and functional results. *World J Gastroenterol.* 2015 Apr 28;21(16):5049–55.
23. Madbouly, K.M.; Youssef, M. Laparoscopic ventral rectopexy versus laparoscopic wells rectopexy for complete rectal prolapse: Long-term results. *J. Laparoendosc. Adv. Surg. Tech.* 2018, 28, 1–6.
24. Kellokumpu, I.H.; Vironen, J.; Scheinin, T. Laparoscopic repair of rectal prolapse: A prospective study evaluating surgical outcome and changes in symptoms and bowel function. *Surg. Endosc.* 2000, 14, 634–640.
25. Benoist, S.; Taffinder, N.; Gould, S.; Chang, A.; Darzi, A. Functional results two years after laparoscopic rectopexy. *Am. J. Surg.* 2001, 182, 168–173.
26. Hidaka, J.; Elfeki, H., Functional outcome after laparoscopic posterior sutured rectopexy versus ventral mesh rectopexy for rectal prolapse: Six-year follow-up of a double-blind, randomized single-center study. *EClinicalMedicine* 2019, 16, 18–22.
27. Bergamaschi, R.; Fealk, M. Surgical treatment of rectal prolapse: Rectopexy without mesh. In *Rectal Prolapse: Diagnosis and Clinical Management*; Altomare, D.F., Pucciani, F., Eds.; Springer: Milan, Italy, 2008; pp. 107–112.
28. Leventoglu, S.; Menten, B.; Balci, B. et al., Surgical Techniques for Rectal Prolapse. *Gastroenterol. Insights* 2021, 12, 310–318.
29. Ashari, L.H.S.; Lumley, J.W.; Stevenson, A.R.L et al. Laparoscopically-assisted resection rectopexy for rectal prolapse: Ten years' experience. *Dis. Colon Rectum* 2005, 48, 982–987.
30. Gurland, B. Ventral Mesh Rectopexy: Is this the new standard for surgical treatment of pelvic organ prolapse? *Dis. Colon Rectum* 2014, 57, 1446–1447.
31. Panis, Y. Laparoscopic ventral rectopexy: Resection or no resection? That is the question. *Tech. Coloproctology* 2014, 18, 611–612.
32. Randall, J.; Smyth, E.; McCarthy, K.; Dixon, A.R. Outcome of laparoscopic ventral mesh rectopexy for external rectal prolapse. *Color. Dis.* 2014, 16, 914–919.
33. Tsunoda, A.; Takahashi, T.; Matsuda, S, et al., Midterm functional outcome after laparoscopic ventral rectopexy for external rectal prolapse. *Asian J. Endosc. Surg.* 2020, 13, 25–32.
34. Lobb, H.S.; Kearsey, C.C.; Ahmed, S.; Rajaganeshan, R. Suture rectopexy versus ventral mesh rectopexy for complete full-thickness rectal prolapse and intussusception: Systematic review and meta-analysis. *BJS Open* 2021, 5.
35. Kariv Y, Delaney CP, Casillas S, et al. Long-term outcome after laparoscopic and open surgery for rectal prolapse: a case-control study. *Surg Endosc.* 2006;20:35–42.
36. Byrne CM, Smith SR, Solomon MJ, et al., Long-term functional outcomes after laparoscopic and open rectopexy for the treatment of rectal prolapse. *Dis Colon Rectum.* 2008;51:1597–1604.
37. Mäkelä-Kaikkonen J, Rautio T, Pääkkö E, et al., Robot-assisted vs laparoscopic ventral rectopexy for external or internal rectal prolapse and enterocele: a randomized controlled trial. *Colorectal Dis.* 2016;18:1010–1015

38. Ramage L, Georgiou P, Tekkis P, Tan E. Is robotic ventral mesh rectopexy better than laparoscopy in the treatment of rectal prolapse and obstructed defecation? A meta-analysis. *Tech Coloproctol.* 2015;19:381–389.
39. Marchal, F.; Bresler, L.; Ayav, A. et al., Long-term results of Delorme's procedure and orr-loygue rectopexy to treat complete rectal prolapse. *Dis. Colon Rectum* 2005, 48, 1785–1790.
40. Watts, A.M.; Thompson, M.R. Evaluation of Delorme's procedure as a treatment for full-thickness rectal prolapse. *Br. J. Surg.* 2000, 87, 218–222.
41. Fleming, F.J.; Kim, M.J.; Gunzler, D.; et al., It's the procedure not the patient: The operative approach is independently associated with an increased risk of complications after rectal prolapse repair. *Color. Dis.* 2012, 14, 362–368
42. Binda, G.A.; Serventi, A. Perineal approach to external rectal prolapse: The Delorme procedure. In *Rectal Prolapse: Diagnosis and Clinical Management*; Altomare, D.F., Pucciani, F., Eds.; Springer: Milan, Italy, 2008; pp. 89–96.
43. Tiengtianthum, R.; Jensen, C.C.; Goldberg, S.M.; et al., Clinical outcomes of perineal proctectomy among patients of advanced age. *Dis. Colon Rectum* 2014, 57, 1298–1303.
44. Trompetto, M.; Tutino, R.; Luc, A.R.; Novelli, E.; Gallo, G.; Clerico, G. Altemeier's procedure for complete rectal prolapse; outcome and function in 43 consecutive female patients. *BMC Surg.* 2019, 19, 1.
45. Altomare, D.F.; Rinaldi, M. Perineal Approach to External Rectal Prolapse: The Altemeier Procedure. In *Rectal Prolapse: Diagnosis and Clinical Management*; Altomare, D.F., Pucciani, F., Eds.; Springer: Milan, Italy, 2008; pp. 97–102.
46. Mistrangelo, M.; Tonello, P.; Contul, R.B.; et al. Perineal stapled prolapse resection for full-thickness external rectal prolapse: A multicentre prospective study. *Color. Dis.* 2016, 18, 1094–1100
47. Sehmer, D.; Marti, L.; Wolff, K.; Hetzer, F.H. Midterm results after perineal stapled prolapse resection for external rectal prolapse. *Dis. Colon Rectum* 2013, 56, 91–96.
48. Tschuor, C.; Limani, P.; Nocito, A.; Dindo, D.; Clavien, P.-A.; Hahnloser, D. Perineal stapled prolapse resection for external rectal prolapse: Is it worthwhile in the long-term? *Tech. Coloproctology* 2013, 17, 537–540.
49. Özveri E., Ertem M. Rektal prolapsus, Endoskopik Laparoskopik & Minimal İnvaziv Cerrahi Dergisi 2014; 21(1,2,3,4)



## BÖLÜM 51

### Rektosel

Ali Durubey ÇEVLİK<sup>1</sup>

#### Giriş

Posterior vajinal duvar defekti olan rektosel rektumun anterior duvarının vajinanın posterior duvarına fıtıklaşması ile oluşur. Genellikle 50 yaş üzeri kadınlarda yaygındır ve prevalansı %30-50'dir (1). Geniş serilerde rektoselin başlangıç yaşı 50-60 arası bildirilmiştir (2-4). Genellikle multipar kadınlarda görülmektedir (2,5,6). Hastaların yaklaşık yarısında histerektomi öyküsü mevcuttur (2,3,7). Çoğunlukla asemptomatik olup şikayetler anal ve jinekolojik değişkenlik gösterir. Hastalar sıklıkla zor veya ağrılı dışkılama, pelvik ağrı, anal inkontinans ve disparoniden şikayet ederler. Dışkılama genellikle parmak ya da perineye uygulanan basınç yardımıyla olur. Rektosel tek başına (izole) görülebilir. Ancak diğer pelvik taban bozuklukları olan sistosel ve uterin prolapsus ile birlikte de ilişkili olabilir.

Anatomik seviyeye göre üç tip rektosel tanımlanmıştır (8):

- \* Yüksek rektosel (supralevatorik), genellikle Douglas poşunun herniasyonu ile ilişkilidir;
- \* Orta rektosel, rektovajinal septumun değişmesine bağlı;
- \* Alçak rektosel, perineal cismin tutulumu ile ilişkilidir.

Anatomik bozulmanın derecesi genellikle fonksiyonel bozulma ile ilişkili değildir (9,10).

Sadece ıkınma sırasında meydana gelen asemptomatik ve 2,5 cm'den daha az derinliğe sahip olanlar fizyolojik kabul edilir (11). Semptomatik rektoselin içeriği ve yeri ne olursa olsun öncelikle medikal tedavi planlanmalıdır. Hedef bağırsak geçiş süresini düzenleme ve rehabilitasyon yaklaşımlarıyla semptomları azaltmaktır. Medikal tedavide başarısız olunursa cerrahi düşünülmelidir (12-14). Cerrahi öncesi dinamik görüntüleme yöntemleri ve anal manometri uygulanması tedaviye karar vermede yardımcıdır.

Cerrahi tedavi endikasyonları standardize edilmemiştir. Semptomların yoğunluğu ve

<sup>1</sup> Op. Dr., Çine Devlet Hastanesi, Genel Cerrahi Kliniği, alidurubey@hotmail.com

**Abdominal yaklaşım:** Özellikle yüksek rektosel veya buna bağlı pelvik taban bozuklukları varlığında abdominal yaklaşımla onarım yapılabilir. Bu yaklaşım direkt perineal yaklaşıma veya transanal yaklaşıma bağlı olası komplikasyonlardan kaçınır. Rektovajinal septum tüm yüksekliği boyunca güçlendirilebilir ve anal sfinktere zarar verme riskinden kaçınır. Abdominal sakral kolpopeksi vajina apeksini promontoriuma asmak için vajinanın ön ve arka yüzeylerine mesh yerleştirilen bir prosedürdür. Rektosele prolapsus eşlik ediyorsa abdominal veya laparoskopik yaklaşım tercih edilebilir. Literatürde rektosel tedavisi için bildirilen birkaç transabdominal müdahale mevcuttur. Şu anda altın standart olarak kabul edilen müdahale laparoskopik ventral rektopeksidir (32). Rektal prolapsus tedavisi için laparoskopik ventral rektopeksi tekniği sınırlı bir diseksiyon ardından üst sakruma tespit edilen bir mesh ile rektumun anterior fiksasyonuna dayalı olarak tanımlanmıştır (13).

**Cerrahi komplikasyonlar:** Sık görülen komplikasyonlar ağrı, idrar kaçırma ve kabızlıktır. Ciddi komplikasyonlar olan hematom, enfeksiyon, rektovajinal veya rektoperineal fistül, rektum yaralanması nadir görülür. Bağırsak ve dışkılama disfonksiyonu uzun süre devam edebilir. Hastalık nüks edebilir. Mesh kullanılması durumunda greft komplikasyonları eklenebilir.

## Sonuç

Rektosel tedavisi çeşitli operatif yaklaşımlar gerektiren karmaşık bir tedavidir. Genellikle diğer pelvik organları içeren pelvik taban bozuklukları ile birlikte görülür. Rektoselin boyutu semptomlara etkili değildir. Kadınların büyük çoğunluğunda asemptomatik seyredir. Rektosel doğru tanı ve uygun tedavi planı konu ile ilgili spesifik cerrahlar tarafından ya-

pıldığında düşük morbidite oranı ile başarılı bir şekilde tedavi edilebilmektedir.

Cerrahi teknik seçiminde rektosele eşlik eden ek pelvik taban hastalıkları, hastaların yaşı ve cinsel aktif dönemde olmaları gibi bireysel faktörler göz önünde bulundurulmalıdır. Rektoselin yaşam tarzı değişiklikleri ile görülme sıklığının azaltılabileceği unutulmamalıdır.

## Kaynaklar

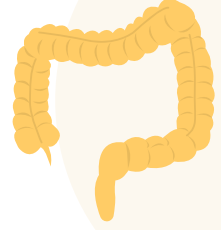
1. Drutz HP, Alarab M. Pelvic organ prolapse: Demographics and future growth prospects. *International Urogynecology Journal*. Springer London; 2006;17(SUPPL. 7). doi:10.1007/s00192-006-0102-1
2. Glazener CM, Breeman S, Elders A, vd. Mesh, graft, or standard repair for women having primary transvaginal anterior or posterior compartment prolapse surgery: two parallel-group, multicentre, randomised, controlled trials (PROSPECT). *The Lancet*. 2017;389(10067): 381–392. doi:10.1016/S0140-6736(16)31596-3
3. Consten ECJ, Van Iersel JJ, Verheijen PM, vd. Long-term outcome after laparoscopic ventral mesh retopexy. *Annals of Surgery*. 2015;262(5): 742–748. doi:10.1097/SLA.0000000000001401
4. Jayne DG, Schwandner O, Stuto A. Stapled transanal rectal resection for obstructed defecation syndrome: One-year results of the european STARR registry. *Diseases of the Colon and Rectum*. 2009;52(7): 1205–1212. doi:10.1007/DCR.0b013e3181a9120f
5. Abramov Y, Gandhi S, Goldberg RP, vd. *Site-specific rectocele repair compared with standard posterior colporrhaphy*. [Çevrimiçi] *Obstetrics and Gynecology*. 2005. s. 314–318. doi:10.1097/01.AOG.0000151990.08019.30
6. Abbas SM, Bissett IP, Neill ME, vd. Long-term results of the anterior Delorme's operation in the management of symptomatic rectocele. *Diseases of the Colon and Rectum*. 2005;48(2): 317–322. doi:10.1007/s10350-004-0819-1
7. Paraiso MFR, Barber MD, Muir TW, vd. Rectocele repair: A randomized trial of three surgical techniques including graft augmentation. *American Journal of Obstetrics and Gynecology*. 2006;195(6): 1762–1771. doi:10.1016/j.ajog.2006.07.026
8. DeLancey JOL, Strohbehn K, Aronso MP, vd. Comparison of ureteral and cervical descents during vaginal hysterectomy for uterine prolapse. *American Journal of Obstetrics and Gynecology*. Mosby Inc.; 1998. s. 1405–1410. doi:10.1016/S0002-9378(98)70002-X
9. Fenner DE, Hales D. Diagnosis and assessment of sigmoidoceles. *American Journal of Obstetrics and Gynecology*. 1996. s. 1438–1442. doi:10.1016/S0002-9378(96)70087-X



10. Ellerkmann RM, Cundiff GW, Melick CF, vd. Correlation of symptoms with location and severity of pelvic organ prolapse. *American Journal of Obstetrics and Gynecology*. 2001. s. 1332–1338. doi:10.1067/mob.2001.119078
11. Palit S, Bhan C, Lunniss PJ, vd. Evacuation proctography: A reappraisal of normal variability. *Colorectal Disease*. Blackwell Publishing Ltd; 2014;16(7): 538–546. doi:10.1111/codi.12595
12. Lenisa L, Schwandner O, Stuto A, vd. STARR with contour® transtar™: Prospective multicentre european study. *Colorectal Disease*. 2009;11(8): 821–827. doi:10.1111/j.1463-1318.2008.01714.x
13. D'Hoore A, Cadoni R, Penninckx F. Long-term outcome of laparoscopic ventral rectopexy for total rectal prolapse. *British Journal of Surgery*. 2004;91(11): 1500–1505. doi:10.1002/bjs.4779
14. Watson SJ, Loder PB, Halligan S, vd. Transperineal repair of symptomatic rectocele with Marlex mesh: A clinical, physiological and radiologic assessment of treatment. *Journal of the American College of Surgeons*. 1996;183(3): 257–261. <https://europepmc.org/article/med/8784320>
15. Richardson AC. *The rectovaginal septum revisited: Its relationship to rectocele and its importance in rectocele repair*. Clinical Obstetrics and Gynecology. 1993. s. 976–983. doi:10.1097/00003081-199312000-00022
16. Cundiff GW, Weidner AC, Visco AG, vd. An anatomic and functional assessment of the discrete defect rectocele repair. *American Journal of Obstetrics and Gynecology*. Mosby Inc.; 1998. s. 1451–1457. doi:10.1016/S0002-9378(98)70009-2
17. Weber AM, Walters MD, Ballard LA, vd. Posterior vaginal prolapse and bowel function. *American Journal of Obstetrics and Gynecology*. 1998. s. 1446–1450. doi:10.1016/S0002-9378(98)70008-0
18. Cundiff GW, Fenner D. Evaluation and treatment of women with rectocele: Focus on associated defecatory and sexual dysfunction. *Obstetrics and Gynecology*. 2004;104(6): 1403–1421. doi:10.1097/01.AOG.0000147598.50638.15
19. Nichols CM, Gill EJ, Nguyen T, vd. Anal sphincter injury in women with pelvic floor disorders. *Obstetrics and Gynecology*. 2004;104(4): 690–696. doi:10.1097/01.AOG.0000139518.46032.e5
20. Swift SE, Herring M. Comparison of pelvic organ prolapse in the dorsal lithotomy compared with the standing position. *Obstetrics and Gynecology*. 1998;91(6): 961–964. doi:10.1016/S0029-7844(98)00111-2
21. Barber MD, Lambers A r, Visco AG, vd. Effect of patient position on clinical evaluation of pelvic organ prolapse. *Obstetrics and Gynecology*. 2000;96(1): 18–22. doi:10.1016/S0029-7844(00)00859-0
22. Altomare DF, Spazzafumo L, Rinaldi M, vd. Set-up and statistical validation of a new scoring system for obstructed defaecation syndrome. *Colorectal Disease*. 2008;10(1): 84–88. doi:10.1111/j.1463-1318.2007.01262.x
23. Hagen S, Glazener C, Sinclair L, vd. Psychometric properties of the pelvic organ prolapse symptom score. *BJOG: An International Journal of Obstetrics and Gynaecology*. 2009;116(1): 25–31. doi:10.1111/j.1471-0528.2008.01903.x
24. Yoshioka K, Matsui Y, Yamada O, vd. Physiologic and anatomic assessment of patients with rectocele. *Diseases of the Colon & Rectum*. Springer-Verlag; 1991;34(8): 704–708. doi:10.1007/BF02050355
25. Mellgren A, Bremmer S, Johansson C, vd. Defecography - Results of investigations in 2,816 patients. *Diseases of the Colon & Rectum*. 1994;37(11): 1133–1141. doi:10.1007/BF02049817
26. Savoye-Collet C, Koning E, Dacher JN. *Radiologic Evaluation of Pelvic Floor Disorders*. Gastroenterology Clinics of North America. 2008. s. 553–567. doi:10.1016/j.gtc.2008.06.004
27. Van Gruting IMA, Stankiewicz A, Kluivers K, vd. Accuracy of four imaging techniques for diagnosis of posterior pelvic floor disorders. *Obstetrics and Gynecology*. 2017;130(5): 1017–1024. doi:10.1097/AOG.0000000000002245
28. Patcharatrakul T, Rao SSC. *Update on the pathophysiology and management of anorectal disorders*. Gut and Liver. 2018. s. 375–384. doi:10.5009/gnl17172
29. El Sayed RF, Alt CD, Maccioni F, vd. Magnetic resonance imaging of pelvic floor dysfunction - joint recommendations of the ESUR and ESGAR Pelvic Floor Working Group. *European Radiology*. 2017;27(5): 2067–2085. doi:10.1007/s00330-016-4471-7
30. Savoye-Collet C, Savoye G, Koning E, vd. Defecography in symptomatic older women living at home. *Age and Ageing*. 2003;32(3): 347–350. doi:10.1093/ageing/32.3.347
31. Mellgren A, López A, Zetterström J. Relationship Between Anatomic and Symptomatic Long-Term Results After Rectocele Repair for Impaired Defecation. *Diseases of the Colon and Rectum*. 1999;42(2): 210–211. doi:10.1007/bf02237130
32. Aubert M, Mege D, Le Huu Nho R, vd. *Surgical management of the rectocele – An update*. Journal of Visceral Surgery. Elsevier Masson s.r.l.; 2021. s. 145–157. doi:10.1016/j.jvisurg.2020.10.001
33. Albuquerque A. Endoanal ultrasonography in fecal incontinence: Current and future perspectives. *World Journal of Gastrointestinal Endoscopy*. 2015;7(6): 575. doi:10.4253/wjge.v7.i6.575
34. Tjandra JJ, Ooi BS, Tang CL, vd. Transanal repair of rectocele corrects obstructed defecation if it is not associated with anismus. *Diseases of the Colon and Rectum*. Lippincott Williams and Wilkins; 1999;42(12): 1544–1550. doi:10.1007/BF02236204
35. Reddymasu SC, Singh S, Waheed S, vd. Comparison of anorectal manometry to endoanal ultrasound in the evaluation of fecal incontinence. *American Journal of the Medical Sciences*. 2009;337(5): 336–339. doi:10.1097/MAJ.0b013e318198caca



36. Tjandra JJ, Ooi BS, Tang CL, vd. Transanal repair of rectocele corrects obstructed defecation if it is not associated with anismus. *Diseases of the Colon and Rectum*. Lippincott Williams and Wilkins; 1999;42(12): 1544–1550. doi:10.1007/BF02236204
37. Mowat A, Maher D, Baessler K, vd. *Surgery for women with posterior compartment prolapse*. Cochrane Database of Systematic Reviews. John Wiley and Sons Ltd; 2018. doi:10.1002/14651858.CD012975
38. LONGO A. Treatment of Hemorrhoids disease by reduction of mucosa and hemorrhoidal prolapse with a circular stapler suturing device : a new procedure. *Proceeding of the 6th World Congress of Endoscopic Surgery*. 1998; 777–784. <https://ci.nii.ac.jp/naid/10011528509/>
39. Bridoux V, Michot F, Tuech JJ. The STARR operation with the Contour 30® (Transtar®) stapler for the treatment of obstructed defecation syndrome associated with rectocele and internal rectal prolapse. *Journal of visceral surgery*. 2011;148(5). doi:10.1016/j.jvisc-surg.2011.09.012
40. Sielezneff I, Pirro N, Ouaiissi M, vd. Transanal repair of rectocele: The Sullivan technique. *Journal de chirurgie (Paris. 1908)*. 2007;144(4): 318–321. doi:10.1016/S0021-7697(07)91961-4
41. Altomare DF, Picciariello A, Memeo R, vd. Pelvic floor function following ventral rectopexy versus STARR in the treatment of obstructed defecation. *Techniques in Coloproctology*. Springer-Verlag Italia s.r.l.; 2018;22(4): 289–294. doi:10.1007/s10151-018-1776-3
42. Maher C, Feiner B, Baessler K, vd. *Surgical management of pelvic organ prolapse in women*. Cochrane Database of Systematic Reviews. John Wiley and Sons Ltd; 2013. doi:10.1002/14651858.CD004014.pub5
43. Morling JR, McAllister DA, Agur W, vd. Adverse events after first, single, mesh and non-mesh surgical procedures for stress urinary incontinence and pelvic organ prolapse in Scotland, 1997–2016: a population-based cohort study. *The Lancet*. 2017;389(10069): 629–640.
44. Ayabaca SM, Zbar AP, Pescatori M. Anal continence after rectocele repair. *Diseases of the Colon and Rectum*. 2002;45(1): 63–69. doi:10.1007/s10350-004-6115-2
45. Sullivan ES, Leaverton GH, Hardwick CE. Transrectal perineal repair: An adjunct to improved function after anorectal surgery. *Diseases of the Colon & Rectum*. 1968;11(2): 106–114. doi:10.1007/BF02634497
46. Arnold MW, Stewart WRC, Aguilar PS. Rectocele repair. *Diseases of the Colon & Rectum*. 1990;33(8): 684–687. doi:10.1007/BF02150745
47. Nüssler E, Granåsen G, Nüssler EK, vd. Repair of recurrent rectocele with posterior colporrhaphy or non-absorbable polypropylene mesh—patient-reported outcomes at 1-year follow-up. *International Urogynecology Journal*. Springer London; 2019;30(10): 1679–1687. doi:10.1007/s00192-018-03856-y
48. Nichols DH, Milley PS. Surgical significance of the rectovaginal septum. *American Journal of Obstetrics and Gynecology*. 1970;108(2): 215–220. doi:10.1016/0002-9378(70)90299-1
49. Richardson AC. *The rectovaginal septum revisited: Its relationship to rectocele and its importance in rectocele repair*. Clinical Obstetrics and Gynecology. 1993. s. 976–983. doi:10.1097/00003081-199312000-00022
50. Vaughan MH, Siddiqui NY, Newcomb LK, vd. Surgical alteration of genital hiatus size and anatomic failure after vaginal vault suspension. *Obstetrics and Gynecology*. 2018. s. 1137–1144. doi:10.1097/AOG.0000000000002593
51. Bradley MS, Askew AL, Vaughan MH, vd. *Robotic-assisted sacrocolpopexy: Early postoperative outcomes after surgical reduction of enlarged genital hiatus*. Obstetrical and Gynecological Survey. 2018. s. 458–459. doi:10.1097/01.ogx.0000544242.87990.82
52. Leventoğlu S, Menteş BB, Akin M, vd. Transperineal rectocele repair with polyglycolic acid mesh: A case series. *Diseases of the Colon and Rectum*. 2007;50(12): 2085–2092. doi:10.1007/s10350-007-9067-5
53. Tomita R, Ikeda T, Fujisaki S, vd. Surgical technique for the transperineal approach of anterior levatorplasty and recto-vaginal septum reinforcement in rectocele patients with soiling and postoperative clinical outcomes. *Hepato-Gastroenterology*. 2012;59(116): 1063–1067. doi:10.5754/hge09360



## BÖLÜM 52

# Soliter Rektal Ülser Sendromu

Rabia KÖKSAL<sup>1</sup>

### Giriş

Soliter rektal ülser sendromu ilk kez 1829'da Cruveihier tarafından, alışlagelmişten farklı dört rektal ülser olarak bahsedildi. Lloyd\_Davis ise 1930ların sonlarında "soliter rektal ülser" olarak tanımlandı (1). 1969'da, Madigan ve Morson 68 vakada hastalık klinik ve patolojik olarak tanımlandı (1, 15). 1975 yılında ise Rutter çok sayıda farklı semptom ve bulgu varlığı dolayısıyla "sendrom" eklemesini yaptı (2, 3, 4, 15). Sendrom tanımlaması, prolaps ve dissinerji gibi ilave anorektal ve pelvik taban bozuklukları ile bir arada bulunabilmesi sebebiyle eklenmiştir (27).

Soliter rektal ülser sendromu (SRUS), seyrek gözlenen, azımsanmayacak oranda yanlış tanı alan, kronik, benign bir hastalıktır. Hesaplanan yıllık yeni vaka prevalansı 1-3.6 vaka/100.000'dir (9, 15). Kadın erkek dağılımı genellikle eşittir ama, bazı yayınlarda hafif oranlarda kadınlarda daha sıktır. Hastaların %80'i 50 yaş altındadır, ancak çocuklarda da,

geriatrik popülasyonda da gözlenebilir. Erkekler çoğunlukla 20li yaşlarda, kadınlar ise 30larında tanı alır.

Aslında "soliter rektal ülser" terimi, yanlış bir isimlendirmedir. Çünkü endoskopik inceleme esnasında hastaların %25inde polipoid lezyonlar, %18'inde ise yamasal görünümlü mukozal hiperemik alanlar saptanır. Ayrıca endoskopi esnasında saptanan ülserler hastaların %30'unda multipldir (3, 5, 8, 9, 17). Nadiren ülserler anal kanalda veya hatta sigmoid kolona yerleşebilirler (6).

### Patofizyoloji

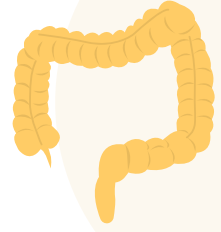
SRUS patogenezi tam olarak çözülememiştir, çok sayıda faktörün etkin olduğu düşünülmektedir. Bunlardan ilki dışkılama esnasındaki aşırı ve uzun ıkınmanın hassas rektal mukozaya travmatik etkisi olabileceği hipotezidir. SRUS, muhtemelen kronik aşırı ıkınma nedeni ile, pelvik tabanı global olarak etkiler (27). Konstipasyonu olan ya da anatomik veya fonksiyo-

<sup>1</sup> Uzm. Dr. MEDIVIP Klinik Ankara Gastroenteroloji, rabiakoksal@yahoo.com

## Kaynaklar

- Madigan MR, Morson BC. Solitary ulcer of the rectum. *Gut* 1969; 10:871
- Rutter RP. Solitary rectal ulcer syndrome. *Proc R Soc Med.* 1975; 68:22-26
- Vaizey CJ, Bogaerde van den JB, Emmanuel AV, et al. Solitary rectal ulcer syndrome. *Br J Surg* 1998; 85:1617-1623
- Times ML, Reickert CA. Functional Anorectal Disorders. *Clin Colon Rectal Surg.* 2005 May;18(2):109-115
- Zhu QC, Rong-Rong S, Qin HL, et al. Solitary rectal ulcer syndrome: Clinical features, pathophysiology, diagnosis and treatment strategies. *World J Gastroenterol* 2014 May;20(3):738-44
- Sadeghi A, Biglari M, Forootan M, et al. Solitary Rectal Ulcer Syndrome: A Narrative Review. *Middle East J Dig Dis* 2019 Jul; 11(3):129-134
- Ghulayqah AIA, Abu-Farhaneh EH, AlSohaibani FI, et al. Solitary rectal ulcer syndrome: A single center case series. *Saudi J Gastroenterol* 2006;22(6):456-460
- Forootan M, Darvishi M. Solitary rectal ulcer syndrome. *Medicine* 2018 May;97(18):e0565
- Felt-Bersma RJF, Cuesta MA. Rectal Prolapse, Rectal Intussusception; Rectocele, and Solitary Rectal Ulcer Syndrome. *Gastroenterol Clin North Am* 2001;30(1):199-222
- Sharara AI, Azar C, Amr SS, et al. Solitary rectal ulcer syndrome: endoscopic spectrum and review of the literature. *Gastrointest Endosc* 2005;62(5):755-762
- Chong VH, Jalihal A. Solitary rectal ulcer syndrome: characteristics, outcomes and predictive profiles for persistent bleeding per rectum. *Singapore Med J* 2006;47(12):1063-1068
- Haray PN, Morris-Stiff GJ, Foster ME. Solitary rectal ulcer syndrome: an underdiagnosed condition. *Int J Colorectal Dis* 1997;12:313-5
- Kuijpers HC, Schreve RH, ten Cate Hoedmakers H. Diagnosis of functional disorders of defecation causing the solitary rectal ulcer syndrome. *Dis Col Rectum* 1986;29:126-9
- Gouriou C, Siproudhis L, Chambaz M, et al. Solitary rectal ulcer syndrome in 102 patients: Do different phenotypes make sense?. *Dig Liver Dis* 2021;53:190-5
- Kang YS, Kamm MA, Engel AF, et al. Pathology of the rectal wall in solitary rectal ulcer syndrome and complete rectal prolapse. *Gut* 1996;38:587-590
- Schey RS, Cromwell J, Rao SSC. Medical and Surgical Management of Pelvic Floor Disorders Affecting Defecation. *Am J Gastroenterol.* 2012 Nov;107(11):1624-1634
- Rao SSC, Go JT. Treating Pelvic Floor Disorders of Defecation: Management or Cure? *Curr Gastroenterol Rep* 2009 Aug;11(4):278-287
- Sharma A, Misra A, Ghoshal UC. Fecal Evacuation Disorder Among Patients With Solitary Rectal Ulcer Syndrome: A Case –Control Study. *J Neurogastroenterol Motil* 2014 Oct;20(4):531-8
- Rao SS, Ozturk R, De Ocampo S, et al. Pathophysiology and role of biofeedback therapy in solitary rectal ulcer syndrome. *Am J Gastroenterol* 2006;101:613-18
- Jarrett ME, Emmanuel AV, Vaizey CJ, et al. Behavioral therapy (biofeedback) for solitary rectal ulcer syndrome improves symptoms, mucosal blood flow. *Gut* 2004;53:368-370
- Mahieu PHG. Barium enema and defecography in the diagnosis and evaluation of solitary rectal ulcer syndrome. *Int J Colorectal Dis.* 1986;1:85-90
- Abid S, Khawaja A, Bhimani SA, et al. The clinical, endoscopic and histological spectrum of the solitary rectal ulcer syndrome: a single- center experience of 116 cases. *BMC Gastroenterol* 2012;12:72
- Amaechi I, Papagrigroriadis S, Hizbullah S, et al. Solitary rectal ulcer syndrome mimicking rectal neoplasm on MRI. *Br J Radiol* 2010 Nov;83(995):e221-e224
- Bes C, Dağlı Ü, Yılmaz F, et al. Massive lower gastrointestinal bleeding associated with solitary rectal ulcer in a patient with Behçet's disease. *Reumatismo* 2015;67(1):82-84
- Sun HS, sheng WQ, Huang D. Solitary rectal ulcer syndrome complicating sessile serrated adenoma/polyps: A case report and review of literature. *World J Clin Cases* 2018 Nov;6(14):820-824
- Anilir E. A Rare Rectosigmoid Mass Mimicking Cancer; Solitary Rectal Ulcer. *Niger J Clin Pract* 2021;24:1255-8
- Abdelatty MA, Halligan S, el Sayed RF, et al. Solitary rectal ulcer syndrome (SRUS): observational case series on MR defecography. *Eur Radiol* 2021;31:8597-8605
- İnce AT, Baysal B, Kayar Y, et al. Comparison of tomographic and colonoscopic diagnoses in the presence of colonic wall thickening. *Int J Clin Exp Med.* 2014;7(11):4413-4419
- Sharma A, Misra A, Ghoshal UC. Fecal Evacuation Disorder Among Patients With Solitary Rectal Ulcer Syndrome: A Case – Control Study. *J Neurogastroenterol Motil* 2014 Oct;20(4):531-8
- Jain M, Bajjal R, Srinivas M, et al. Fecal evacuation disorders in anal fissure, hemorrhoids, and solitary rectal ulcer syndrome. *Indian J Gastroenterol* 2019;38:173-7
- Gouriou C, Chambaz M, Ropert A, et al. Management of solitary rectal ulcer syndrome: Results of a french national survey. *Dig Liver Dis* 2020;52:885-8
- Lee TH, Hong SJ, Lee JS. Thickened Internal Anal Sphincter Has Been Reported to Be a Typical Finding in Solitary Rectal Ulcer Syndrome. *J Neurogastroenterol Motil* 2015 Jan;21(1):140-3
- Van Outryve MJ, pelckmans PA, fierens H, et al. Transrectal ultrasound study of the pathogenesis of solitary rectal ulcer syndrome. *Gut* 1993;34:1422-6
- Gouriou C, Chambaz M, Ropert A, et al. A systematic literature review on solitary rectal ulcer syndrome: is there a therapeutic consensus in 2018? *Int J Colorectal Dis* 2018;33:1647-1655

35. Bulut T, Canbay E, Yamaner S, et al. Solitary Rectal Ulcer Syndrome: Exploring Possible Management Options. *Int Surg* 2011;96:45-50
36. Park HB, Park HC, Chung CY, et al. Coexistence of solitary rectal ulcer syndrome and ulcerative colitis: a case report and literature review. *Intest Res* 2014 Jan;12(1):70-3
37. Heymen S, Scarlett Y, Jones K, et al. Randomized, controlled trial shows biofeedback to be superior to alternative treatments for patients with pelvic floor dyssynergia-type constipation. *Dis Colon Rectum* 2007;50:428-41
38. Oztürk R, Satish S. Defecation disorders: an important subgroup of functional constipation, its pathophysiology, evaluation and treatment with biofeedback. *Turk J Gastroenterol.* 2007 Sep;18(3):139-49
39. Abdi S, tavakolikia N, Yamini M, et al. Solitary rectal ulcer syndrome: addition of rectal therapies to biofeedback is more effective than biofeedback alone. *Gastroenterol Hepatol Bed Bench* 2019 Summer;12(3):197-202
40. Torres C, Khaikin M, Bracho J, et al. Solitary rectal ulcer syndrome: clinical findings, surgical treatment, and outcome. *Int J Colorectal Dis* 2007;22:1389-93
41. Rao SSC, Benninga MA, Bharucha A, et al. ANMS-ESNM Position Paper and Consensus Guidelines On Biofeedback Therapy for Anorectal Disorders. *Neurogastroenterol Motil.* 2015 May;27(5):594-609
42. Jarrett MED, Emmanuel AV, Vaizey CJ, et al. Behavioural therapy (biofeedback) for solitary rectal ulcer syndrome improves symptoms and mucosal blood flow. *Gut* 2004 Mar;53(3):368-70
43. Malouf AJ, Vaizey CJ, Kamm MA. Results of Behavioural Treatment (Biofeedback) for Solitary Rectal Ulcer Syndrome. *Dis Colon Rectum* 2001 Jan;44(1):72-6
44. Forootan M, Shekarchizadeh M, Farmanara H, et al. Biofeedback efficacy to improve clinical symptoms and endoscopic signs of solitary rectal ulcer syndrome. *Eur J Transl Myol.* 2018 Jan;28(1):7327
45. Qari Y, Mosli M. A systematic review and meta-analysis of efficacy of medical treatments for the management of solitary rectal ulcer syndrome. *Saudi J Gastroenterol* 2020 Jan-Feb;26(1):4-12
46. Gagliardi M, Sica M, Oliviero G, et al. Endoscopic Application of Purstat in the Treatment of Solitary Rectal Ulcer Syndrome. *J Gastrointest Liver Dis* 2021 Sep;30(3):324
47. Zergani FJ, Shaisthe AA, hajiani E, et al. Evaluation of argon plasma coagulation in healing of a solitary rectal ulcer in comparison with conventional therapy: a randomised controlled trial. *Prz gastroenterol.* 2017;12(2):128-34
48. Stoppino V, cuomo R, tonti P, et al. Argon Plasma Coagulation of Hemorrhagic Solitary Rectal Ulcer Syndrome. *J Clin Gastroenterol* 2003 Dec;37(5):392-4
49. Shah A, Bohra S, Desal S. Argon plasma coagulation – an effective treatment for solitary rectal ulcer syndrome: A single – center experience from western India
50. Somani SK, Ghosh A, Avasthi G, et al. Healing of a bleeding solitary rectal ulcer with multiple sessions of argon plasma. *Gastrointestinal Endosc* 2010;71(3):578-82
51. Jha AK, Purkayastha S, Dayal VM. Endoscopic Mucosectomy: A Novel Technique for Management of Polypoidal Solitary Rectal Ulcer Syndrome. *ACG Case Rep J.* 2021 Apr;8(4):e00563
52. Waniczek D, Rdes J, Rudzki MK, et al. Effective treatment of solitary rectal ulcer syndrome using argon plasma coagulation. *Prz Gastroenterol* 2014;9(4):249-53
53. Marchal F, Bresler L, Brunaud L, et al. Solitary rectal ulcer syndrome: a series of 13 patients operated with a mean follow-up of 4.5 years. In *J Colorectal Dis.* 2001;16:228-33
54. Simsek A, Yagci G, Gorgulu S, et al. Diagnostic Features and Treatment Modalities in Solitary Rectal Ulcer Syndrome. *Acta Chir Belg.* 2004;104:92-6
55. Ihnat P, Martinek L, vavra P, et al. Novel combined approach in the management of non-healing solitary rectal ulcer syndrome – laparoscopic resection



## BÖLÜM 53

### Anal Stenoz

Safa VATANSEVER<sup>1</sup>  
Osman BOZBIYIK<sup>2</sup>

#### Giriş

Anal stenoz (diğer bir ifadeyle anal striktür) anüsün anormal daralması olarak tanımlanmaktadır(1). Bu daralma, gerçek bir anatomik striktüre bağlı olabileceği gibi, hipertonic anal sfinktere bağlı olarak gelişen fonksiyonel bir daralma da olabilir(2). Anatomik anal stenozda, normalde esnek olan anodermin yerini fibrotik bir skar dokusu almıştır(3,4). Stenoz nedeniyle bölgenin işlevselliğinin bozulması sonucunda defekasyon sırasında zorlanma, kanama ve ağrı gözlenir. Ayrıca bu hastalarda görülen artmış bağırsak hareketleri ve inkontinans nedeniyle hastalar utanç duymakta ve sosyal hayatlarına kısıtlamalar getirmektedir(4,5).

#### Etyoloji

Anal stenoz, anoderimde skar dokusu oluşturabilecek herhangi bir süreçten sonra gelişebilir. Sebepler konjenital, primer ve sekonder olarak sınıflandırılabilir (Tablo 1).

İmperfore anüs ya da anal atrezi gibi gelişimsel sorunlar konjenital sebeplerdir. Primer

anal stenoz ise genellikle senilite ile ilişkilidir(1). Bu hasta grubu içerisinde, genellikle laksatif kötüye kullanımı da olan Alzheimer hastaları da bulunur. Tedavi planlanırken dikkat edilmelidir. Çünkü bu hastaların kontinansı kısmi olarak anal stenozla bağlı olabilir. Stenozun düzeltilmesi ise şiddetli inkontinansa neden olabilir. Bağırsak alışkanlıklarına yönelik eğitim ve uygun diyet ile bu hastalarda semptomlarda iyileşme sağlanabilir(6).

**Tablo 1. Anal stenoz nedenleri**

<b>Konjenital</b>
İmperfore anüs
Anal atrezi
<b>Primer</b>
Senilite
<b>Sekonder</b>
Postoperatif
Anorektal travma
Anorektal benign hastalıklar
Anorektal enfeksiyonlar
İnflamatuvar bağırsak hastalıkları
Kronik laksatif kullanımı
Kronik diare
Bowen hastalığı
Paget hastalığı
Anal displazi
Kronik ergotamin kullanımı

<sup>1</sup> Op. Dr., İdil Devlet Hastanesi, Genel Cerrahi Kliniği, safavatansever@gmail.com

<sup>2</sup> Öğr. Gör. Dr., Ege Üniversitesi Tıp Fakültesi, Genel Cerrahi AD., osman.bozbiyik@ege.edu.tr



kilde döndürülür. Geniş alanların kapatılması gereken vakalarda kullanışlıdır(3).

## Uygun Cerrahi Tedavinin Belirlenmesi

Tanımlanan cerrahi tekniklerin her biri güvenle kullanılabilir ve her biri için başarılı sonuçlar bildirilmiştir. Darlığın ciddiyetine, lokalizasyonuna ve tutulan segmentin uzunluğuna göre tedavi seçeneği bireysel olarak belirlenmelidir(2). Tüm durumlar için ideal olan tek bir yaklaşım yoktur(3). Fonksiyonel stenozda basit bir internal sfinkterotomi kullanılabilir. Dentat line'in altındaki alçak stenozlarda Y-V cilt ilerletme flebi iyi bir seçenektir. Dentat line seviyesindeki orta yerleşimli stenozlarda V-Y ada flebi düşünülebilir. Uzun ve dentat line'in üzerindeki yüksek stenozlarda house ya da diamond flepler ile yeterli tedavi sağlanabilir. Geniş cilt alanlarının kapatılması gereken durumlarda rotasyonel S flebi uygun olabilecek tedavi seçeneğidir(2).

## Komplikasyonlar

Tanımlanan tekniklerin çoğunda enfeksiyon, restenoz, flep nekrozu, anal kaşıntı gibi komplikasyonlar bildirilmiştir. Konstipasyon ve impaksiyon diğer muhtemel komplikasyonlardır. Ayrıca ara ara olan ve genellikle geçici olan inkontinans durumları da bildirilmiştir(2,3).

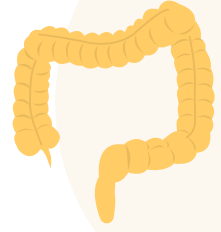
## Sonuç

Anal stenoz genellikle cerrahi prosedürlere bağlı bir komplikasyon olarak karşımıza çıkar ve büyük oranda önlenemez bir durumdur. Tedavi bireysel olarak hastanın ihtiyaçlarına göre planlanmalıdır. Medikal tedavi ile semptomatik rahatlama sağlanabilir; ancak ciddi stenoz durumlarında cerrahi tedavi kaçınılmaz olabilir. Cerrahi seçeneklerden herhangi biriyle olumlu sonuçlar elde etmek mümkündür(3).

## Kaynaklar

1. Khubchandani, I. T. Anal stenosis. *Surg Clin North Am*, 1994; 74 (6), 1353-1360. doi:10.1016/S0039-6109(16)46486-8.
2. Liberman, H., Thorson, A. G. Anal stenosis. *Am J Surg*, 2000; 179 (4), 325-329. doi:10.1016/S0002-9610(00)00344-5.
3. Katdare, M. V., Ricciardi, R. Anal Stenosis. *Surg Clin North Am*, 2010; 90 (1), 137-145. doi:10.1016/j.suc.2009.10.002.
4. Brisinda, G., Vanella, S., Cadeddu, F., et al. Surgical treatment of anal stenosis. *World J Gastroenterol*, 2009; 15 (16), 1921-1928. doi:10.3748/wjg.15.1921.
5. Casadesus, D., Villasana, L. E., Diaz, H., et al. Treatment of anal stenosis: A 5-year review. *ANZ J Surg*, 2007; 77 (7), 557-559. doi:10.1111/j.1445-2197.2007.04151.x.
6. Eisenstat, T. E., Penzer, J. (2017). Cause and management of anal stenosis. In V. W. Fazio, J. M. Church, C. P. Delaney, R. P. Kiran (Eds.), *Current therapy in colon and rectal surgery* (3<sup>rd</sup> ed., pp. 48-52). China: Elsevier.
7. MacDonald, A., Smith, A., McNeill, A. D., et al. Manual dilatation of the anus. *Br J Surg*, 1992; 79 (12), 1381-1382. doi:10.1002/bjs.1800791248.
8. van Gossum, A., Zalcman, M., Adler, M., et al. Anorectal stenosis in patients with prolonged use of suppositories containing paracetamol and acetylsalicylic acid. *Dig Dis Sci*, 1993; 38 (11), 1970-1977. doi:10.1007/BF01297071.
9. Sayfan, J. Ergotamine-induced anorectal strictures: Report of five cases. *Dis Colon Rectum*, 2002; 45 (2), 271-272. doi:10.1007/s10350-004-6160-x.
10. Lagares-Garcia, J. A., Noguera, J. J. Anal stenosis and mucosal ectropion. *Surg Clin North Am*, 2002; 82 (6), 1225-1231. doi:10.1016/S0039-6109(02)00081-6.
11. Gülen, M., Atak, A. M., Leventoğlu, S. Anal stenoz. *Türkiye Klinikleri J Gen Surg-Special Topics*, 2016; 9 (2), 25-30.
12. Altuntaş, Y. E., Öncel, M. (2011). Anal stenoz. B. Men-teş, T. Bulut, Ö. Alabaz, S. Leventoğlu (Eds.), *Anorektal Bölgenin Selim Hastalıkları* içinde (s. 145-164). Ankara: Türk Kolon ve Rektum Cerrahisi Derneği.
13. Bouguen, G., Trouilloud, I., Siproudhis, L., et al. Long-term outcome of non-fistulizing (ulcers, stricture) perianal Crohn's disease in patients treated with infliximab. *Aliment Pharmacol Ther*, 2009; 30 (7), 749-756. doi:10.1111/j.1365-2036.2009.04089.x.
14. Mueller, C. M., Beaunoyer, M., St-Vil, D. Topical mitomycin-C for the treatment of anal stricture. *J Pediatr Surg*, 2010; 45 (1), 241-244. doi:10.1016/j.jpedsurg.2009.10.038.
15. Rosen, L. V-Y advancement for anal ectropion. *Dis Colon Rectum*, 1986; 29 (9), 596-598. doi:10.1007/BF02554270.
16. Caplin, D. A., Kodner, I. J. Repair of anal stricture and mucosal ectropion by simple flap procedures. *Dis Colon Rectum*, 1986; 29 (2), 92-94. doi:10.1007/BF02555384.
17. Christensen, M. A., Pitsch, R. M., Cali, R. L., et al. "House" advancement pedicle flap for anal stenosis. *Dis Colon Rectum*, 1992; 35 (2), 201-203. doi:10.1007/BF02050680.
18. Pearl, R. K., Hooks, V. H., Abcarian, H., et al. Island flap anoplasty for the treatment of anal stricture and mucosal ectropion. *Dis Colon Rectum*, 1990; 33 (7), 581-583. doi:10.1007/BF02052210.





## BÖLÜM 54

### Cinsel Yolla Bulaşan Hastalıklar

İsmail Ege SUBAŞI<sup>1</sup>

#### Giriş

Anorektal bileşke rektumda skuamöz epitelin anal kanalda sonlandığı mukozal dairesel alandır. Ayrıca aerobik anal alandaki ortamın rektumun anaerobik ortamına dönüştüğü bölgedir. Bu alanda birbiriyle ilişkili birçok immün fonksiyon devreye girmektedir. Perianal ciltte keratinositler, Langerhans hücreler, T lenfositler ve lenfositik endotel hücreler bu alanda görevlidir. Ayrıca rektumun korunması sadece immünolojik değerlere göre değil; fiziksel özelliklere bağlı da değişir. Gaitanın çıkış süresi rektal mukoza ile patojenlerin teması ile doğru orantılıdır. Rektal mukozadan salınan immunoglobulin A'nın da patojenlere bağlanarak yüzey kolumnar epitele geçişine engel olur (1).

Anal veya perianal ülserler ve proktit, cinsel yolla bulaşan hastalıklarda anorektal yolla bulaşan ve kolorektal cerrahların dikkatini çekmesi gereken tablolardır. ABD'de çoğunlukla genç, aktif cinsel hayatı olan, anal

veya anal kanal ülseri mevcut olan hastaların büyük çoğunluğunda Herpes Simplex Virüsü (HSV) saptanmaktadır. İnsidansı daha yüksek seyretse de sfiliz de akılda tutulmalıdır. Daha da seyrek olarak şankır ve donovanozosis görülebilmektedir. Hastalara tanı sadece öykü ve fizik muayene ile konulmamalıdır. Hastaların tümünden serolojik örneklemeye yapılmalı; ayrıca HSV için kültür veya polimerize zincir reaksiyon (PCR) testleri uygulanmalıdır. Enfeksiyon öyküsü olmayan her hastada HIV tetkiki istenmelidir. Proktit; anal ilişkiye giren reseptif bireylerde daha sık oluşabilen, rektal akıntı, ağrı ve tenesmusun görülebildiği inflamasyon tablosudur. En sık görülen cinsel yolla bulaşan hastalıklar; Neisseria Gonorrhoeae, Klamidya Trakomatazis, Treponema Pallidum ve HSV enfeksiyonlardır. Özellikle HIV hastalarında HSV'ye sekonder proktit çok ağır seyredebilmektedir. Hastaların tanı için istenilen tetkiklerinin minimum 48 saat sürmesi nedeniyle hastalara ampirik antibiyoterapi başlanmalıdır (2).

<sup>1</sup> Op. Dr., İstanbul Koşuyolu Yüksek İhtisas Eğitim ve Araştırma Hastanesi, Genel Cerrahi Kliniği, dregesubas@gmail.com

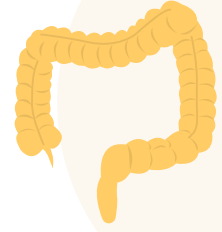
sayısının 100 hücre / mm<sup>3</sup> altına düşmesi ile belirginleşir. Yaygın bulgular arasında ileokolit ve toksik megakolon mevcuttur. Hastanın ömür boyu antiviral tedavi altında kalması önerilmektedir (11).

MAC enfeksiyonu AIDS hastalarında yaygın olmakla beraber kötü prognoz göstergesidir. Kolorektal tutulum sonrasında sulu diare ve dehidratasyona neden olabilmektedir (21). Önerilen tedavi klaritromisin ve ethambutol kombinasyonudur (22).

Anal intraepitelyal neoplazi (AIN) HPV'nin 16-18-31 serotipleri ile ilişkilidir. Anal reseptif ilişki öyküsü olmaması AIN gelişmeyeceği anlamına gelmemekle beraber CD 4 < 500 hücre / mm<sup>3</sup> olan HIV (+) erkek hastalarda yüksek prevalans göstermektedir (23).

## Kaynaklar

- Pare AA., & Gottesman, L. (1997). Anorectal diseases. *Gastroenterology Clinics*, 26(2), 367-376.
- Workowski KA, Berman S. Sexually transmitted diseases treatment guidelines, 2010. *MMWR Recomm Rep* 2010;59(RR-12):1-110.
- Male latex condoms and sexually transmitted diseases. Centers For Disease Control And Prevention. Available at: www.cdc.gov/condomeffectiveness/latex.htm. Accessed May 11, 2013.
- Assi R et al. STIs of the anus and rectum *World J Gastroenterol* 2014 November 7; 20(41): 15262-15268
- Felt-Bersma RJ, Bartelsman JF. Haemorrhoids, rectal prolapse, anal fissure, peri-anal fistulae and sexually transmitted diseases. *Best Pract Res Clin Gastroenterol* 2009; 23: 575-592
- Workowski KA, Berman S; Centers for Disease Control and Prevention (CDC). Sexually transmitted diseases treatment guidelines, 2010. *MMWR Recomm Rep* 2010; 59: 1-110
- Gunter J. Genital and perianal warts: new treatment opportunities For human papilloma virus infection. *Am J Obstet Gynecol* 2003; 189: S3-11
- Beck D. Sexually transmitted diseases. *The ASCRS Textbook of Colon and Rectal Surgery*. 2nd ed. New York: Springer, 2011: 295-307
- Townsend Jr. CM. Anus: Neoplastic Disorders. *Sabiston textbook of Surgery: The Biological Basis of Modern Surgical* Assi R et al. STIs of the anus and rectum WJG www.wjgnet.com 15267 November 7, 2014 Volume 20 Issue 41 Practice. 19th ed. Philadelphia: Elsevier Saunders, 2012
- Lorincz AT, Temple GF, Kurman RJ, et al. Oncogenic association of specific human papilloma virus Types with cervical neoplasia. *J Natl Cancer Inst* 1987; 79: 671-677
- El-Attar SM, Evans DV. Anal warts, sexually transmitted diseases, and anorectal conditions associated with human immuno deficiency virus. *Prim Care* 1999; 26: 81-100
- Baldwin SB, Wallace DR, Papenfuss MR, et al. Condom use and other factors Affecting penile human papilloma virus detection in men attending Asexually transmitted disease clinic. *Sex Transm Dis* 2004; 31: 601-607
- Felt-Bersma RJ, Bartelsman JF. Haemorrhoids, rectal prolapse, Anal fissure, peri-anal fistulae and sexually transmitted diseases. *Best Pract Res Clin Gastroenterol* 2009; 23: 575-592
- Cosentino LA, Campbell T, Jett A, et al. Use of nucleic acid amplification Testing for diagnosis of anorectal sexually transmitted infections. *J Clin Microbiol* 2012; 50: 2005-2008
- Litt EJ, Ziesche R, Happak W, et al. Burning HOT: Revisiting guidelines associated with home oxygentherapy. *Int J Burns Trauma* 2012; 2: 167-170
- Quinn TC, Goodell SE, Mkrichian E, et al. Chlamydia trachomatis proctitis. *N Engl J Med* 1981; 305: 195-200
- Tinmouth J, Gilmour MW, Kovacs C, et al. Is there a reservoir of sub-clinically mpho granuloma venereum and non-LGV Chlamydia trachomatis infection in men who have sex with men? *Int J STD AIDS* 2008; 19: 805-809
- Nadal SR, Manzione CR, Galvão VM, et al. Perianal diseases in HIV-positive patients compared with a seronegative population. *Dis Colon Rectum* 1999; 42:649-654
- Morandi E, Merlini D, Salvaggio A, et al. Prospective study of healing time after hemorrhoidectomy: influence of HIV infection, acquired immuno deficiency syndrome, and anal wound infection. *Dis Colon Rectum* 1999; 42:1140-1144
- Modesto VL, Gottesman L. Surgical debridement and intralesional Steroid injection in the treatment of idiopathic AIDS related anal ulcerations. *Am J Surg* 1997; 174: 439-441
- Roberts CM, Pfister JR, Spear SJ. Increasing proportion of herpes simplex virus type 1 as a cause of genital herpes infection in college students. *Sex Transm Dis* 2003; 30: 797-800
- Kaplan JE, Benson C, Holmes KK, et al. Guidelines for prevention and treatment of opportunistic infections in HIV-infected adults and adolescents: recommendations from CDC, the National Institutes of Health, and the HIV Medicine Association of the Infectious Diseases Society of America. *MMWR Recomm Rep* 2009; 58: 1-207; quiz CE1-4
- Piketty C, Darragh TM, Da Costa M, et al. High prevalence of anal human papilloma virus infection and anal cancer precursors among HIV-infected persons in the absence of anal inter course. *Ann Intern Med* 2003; 138: 453-459



## BÖLÜM 55

### Proktit

Elif Tuğba TUNCEL<sup>1</sup>

#### Tanım

Kolonun son kısmını oluşturan rektal bölüm, üçüncü sakral vertebra hizasındaki rektosigmoid bileşkeden başlayarak 15 cm distale doğru linea anorektalise uzanan rektum ve anal kanaldan oluşan yapıdır. Proktit, anal

kanalı içine alan rektosigmoid bileşkenin son 15 cm'lik distalinde kalan rektal mukozanın iltihaplanmasıdır. Akut veya kronik olabilir. Anüsit ise anal kanal mukozasının iltihaplanmasıdır. Anüsit sıklıkla hemoroid ile karışabilen teşhisi zor bir hastalıktır<sup>(1)</sup>.

#### Proktit Nedenleri<sup>(1,2)</sup>

İnfeksiyöz	Noninfeksiyöz
Seksüel geçişli patojenler (izole proktit)	İnflamatuar barsak hastalıkları (ülseratif kolit, crohn hastalığı)
-Neisseria gonorrhoeae	Proktopati
-Clamidia trachomatis	Radyasyon tedavisi (akut/ kronik)
-Herpes simplex virus	İşkemi
-Treponema pallidum	Vaskülit
-Haemophilus ducreyi	Cerrahi diversiyon (Diversiyon Proktiti)
-Cytomegalovirus	Travma (anal ilişki, masturbasyon)
Seksüel ve nonseksüel geçişli patojenler(yaygın kolit)	Toksin veya ilaç yan etkileri
-Campylobacter jejuni	
-Shigella	
-Escherichia coli	
-Entamoeba histolytica	
-Giardia lamblia	
-Salmonella	
-Clostridium difficile	

<sup>1</sup> Uzm. Dr., Manisa Şehir Hastanesi, Gastroenteroloji Kliniği, ettuncel@gmail.com

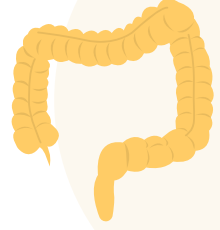
## Ülseratif Proktit Tedavisi<sup>(31,32)</sup>

Ülseratif Proktit		
Hafif	Orta	Şiddetli
<p>Topikal 5-ASA</p> <p>↓</p> <p>Oral 5-ASA</p>	<p>Topikal + Oral 5-ASA</p> <p>↓</p> <p>Topikal steroidler</p>	<p>Topikal + Oral 5-ASA + Topikal steroidler</p> <p>↓</p> <p>-Oral/IV steroidler -Tiopurin/anti-TNF -Proktokolektomi+ IPAA</p>

## Kaynaklar

- Kent A, Keshav S. Managing intractable proctitis and the problematic pouch. *Dig Dis*. 2014;32(4):427-37.
- Centers for Disease Control and Prevention Sexually Transmitted Disease Surveillance 2012. Atlanta: U.S. Department of Health and Human Services; 2013
- Workowski KA, Berman S; Centers for Disease Control and Prevention (CDC). Sexually transmitted diseases treatment guidelines, 2010. *MMWR Recomm Rep* 2010;59(RR-12):1–110.
- Centers for Disease Control and Prevention (CDC). Update to CDC's sexually transmitted diseases treatment guidelines, 2006: fluoroquinolones no longer recommended for treatment of gonococcal infections. *MMWR Morb Mortal Wkly Rep* 2007;56(14):332–336.
- Maron D. Sexually Transmitted Diseases. American Society of Colon and Rectal Surgeons; 2011 Core Subjects.
- Voth ML, Akbari RP. Sexually transmitted proctitides. *Clin Colon Rectal Surg* 2007;20(1):58–63.
- Najib H. Pathology and pathogenesis of radiation bowel disease: Histopathological appraisal in the clinical setting. *EMJ Gastroenterol* 2018;7:113-9.
- Do NL, Nagle D, Poylin VY. Radiation proctitis: Current strategies in management. *Gastroenterol Res Pract* 2011;2011:917941.
- Terasawa T, Dvorak T, Ip S et al. Systematic review: Charged-particle radiation therapy for cancer. *Ann Intern Med* 2009;151:556-65.
- Rhodri S, John TG. Radiation-induced small bowel disease: Latest developments and clinical guidance. *Ther Adv Chronic Dis* 2014;5:15-29.
- Zelevsky MJ, Levin EJ, Hunt M et al. Incidence of late rectal and urinary toxicities after three-dimensional conformal radiotherapy and intensity-modulated radiotherapy for localized prostate cancer. *Int J Radiat Oncol Biol Phys* 2008;70:1124-9.
- Weiner JP, Wong AT, Schwartz D et al. Endoscopic and non-endoscopic approaches for the management of radiation-induced rectal bleeding. *World J Gastroenterol*. 2016 Aug 21;22(31):6972-86.
- Klausner JD, Kohn R, Kent C. Etiology of clinical proctitis among men who have sex with men. *Clin Infect Dis* 2004;38:300–302.
- Tabaja L, Sidani SM. Management of radiation proctitis. *Dig Dis Sci* 2018;63:2180-8.
- Nelamangala Ramakrishnaiah VP, Krishnamachari S. Chronic haemorrhagic radiation proctitis: a review. *World J Gastrointest Surg*. 2016;8:483–491.
- de Vries HJ, Zingoni A, White JA, Ross JD, Kreuter A. 2013 European Guideline on the management of proctitis, proctocolitis and enteritis caused by sexually transmissible pathogens. *Int J STD AIDS*. 2014 Jun;25(7):465-74.
- Wu XR, Liu XL, Katz S et al. Pathogenesis, diagnosis, and management of ulcerative proctitis, chronic radiation proctopathy, and diversion proctitis. *Inflamm Bowel Dis*. 2015 Mar;21(3):703-15.
- Ko CW, Singh S, Feuerstein JD et al. American Gastroenterological Association Institute Clinical Guidelines Committee. AGA Clinical Practice Guidelines on the Management of Mild-to-Moderate Ulcerative Colitis. *Gastroenterology*. 2019 Feb;156(3):748-764.
- Davis TW, Goldstone SE. Sexually transmitted infections as a cause of proctitis in men who have sex with men. *Dis Colon Rectum* 2009;52(3):507–512.
- Centers for Disease Control and Prevention. Sexually Transmitted Disease Surveillance, 2016. Atlanta, GA: US Department of Health and Human Services; 2017.
- Satterwhite CL, Torrone E, Meites E et al. Sexually transmitted infections among US women and men: prevalence and incidence estimates, 2008. *Sex Transm Dis* 2013;40(3):187-93.
- Lamb C, Lamb EI, Mansfield JC et al. Sexually transmitted infections manifesting as proctitis. *Front Gastroenterol*. 2013; 4(1):32–40.

23. Workowski KA, Bolan GA. Centers for Disease Control and Prevention. Sexually transmitted diseases treatment guidelines, 2015. *MMWR Recomm Rep*. 2015; 64:1-137.
24. Cone MM, Whitlow CB. "Sexually transmitted and anorectal infectious diseases," *Gastroenterol Clin North Am*. 2013;42(4):877-92.
25. Newman L, Rowley J, Vander Hoorn S et al. Global estimates of the prevalence and incidence of four curable sexually transmitted infections in 2012 based on systematic review and global reporting. *PLoS One*. 2015;10(12):e0143304.
26. Silva M, Peixoto A, Albuquerque A et al. Clinical features and outcome of acute ischemic proctocolitis. *Gastroenterol Hepatol*. 2017;40(1):28-31.
27. Bowen JM, Gibson RJ, Collier JK et al. Mucositis Study Group of the Multinational Association of Supportive Care in Cancer/International Society of Oral Oncology (MASCC/ISOO). Systematic review of agents for the management of cancer treatment-related gastrointestinal mucositis and clinical practice guidelines. *Support Care Cancer*. 2019 Oct;27(10):4011-4022.
28. Rubin DT, Ananthakrishnan AN, Siegel CA et al. ACG Clinical Guideline: Ulcerative Colitis in Adults. *Am J Gastroenterol*. 2019 Mar;114(3):384-413.
29. Kato S, Ishibashi A, Kani K et al. (2018) Optimized management of ulcerative proctitis: When and how to use mesalazine suppository. *Digestion* 97(1): 59-63.
30. Durazzo M, Campion D, Fagoonee S et al. Gastrointestinal tract disorders in the elderly. *Minerva Med*. 2017 Dec;108(6):575-591.
31. Harbord M, Eliakim R, Bettenworth D et al. Dignass A, Carbonnel F; European Crohn's and Colitis Organisation (ECCO): Third European evidence-based consensus on diagnosis and management of ulcerative colitis. Part 2: current management. *J Crohns Colitis* 2017; 11: 769-784.
32. Sonnenberg E, Siegmund B: Ulcerative colitis. *Digestion* 2016; 94: 181-185.



## BÖLÜM 56

### Anal Kondilom

Ayfer ŞEN ACAR<sup>1</sup>

#### Etiyoloji ve Bulaş

Anal kondilom dünya genelinde yılda her 100.000 kişinin 160-289'unda gözlenen ciddi bir sağlık problemidir (1). Avrupa çapında veriler yeterli olmamasına rağmen yıllık insidansının popülasyonun %0.13 ile 0.16'sı arasında olduğu tahmin edilmektedir (2). Olguların yaklaşık yarısı 16 ila 14 yaş aralığında görülürken, erkeklerde en sık 14-20 yaşları arasında kadınlarda ise 16-24 yaşları arasında görülmektedir (3, 4). HIV pozitif homoseksüel erkeklerde enfeksiyon daha yüksek oranda görülmektedir.

Anal kondilom; genital bölge, anüs, perineal alan, kasık bölgesi ve pubisin herhangi bir bölgesinin epitelinde gözlenebilen, kendi kendini inoküle edebilen, başka bireylere bulaşabilen benign proliferatif lezyonlardır. Anogenital bölge derisi üzerinden genito-genital, manuel-genital ve orogenital bulaşı olan seksüel bir hastalıktır. Anogenital bölge dışında serviks, orofarinks, solunum yolu gibi fark-

lı yerleşim yerlerinde tekrarlayan papillomatosis şeklinde Human Papillomavirüse (HPV) bağlı lezyonlar görülebilir.

HPV kapsülsüz, çift sarmallı bir DNA virüsüdür. Doku bütünlüğünün bozulduğu mikroabrazyon gibi durumlarda bazal epiteldeki keratinositlerin DNA'sına kendi DNA'sını bütünleştirir. Böylelikle kontrol edilemeyen büyüme ve malign transformasyon gelişmektedir (5).

Anal kondilom, genellikle (%95) HPV genotip tip 6 ve 11 nedeni ile oluşmaktadır (6). Lezyonlarda birden fazla HPV tipi mevcut olabilir. Ko-enfeksiyon nedeni ile bu tipler arasında yüksek riskli onkojenik tip 16 ve tip 18 gözlenebilmektedir ancak bu yüksek riskli tiplerin anal kondilom oluşumuna neden olduğuna dair kanıt bulunmamaktadır (6, 7).

HPV bulaşı partnerler arasında yüksek oranda gözlenmekte ve gözle görünen lezyon bulunmasa bile gerçekleşebilmektedir (8). Ancak geçiş için her zaman cinsel ilişki şart olmayıp, vertikal geçiş ile anneden yenidoğa-

<sup>1</sup> Op. Dr., Kilis Devlet Hastanesi, Genel Cerrahi Kliniği, ayfer\_sen\_@windowslive.com



ların yok edilmesi amaçlanır. Eğer lezyonlar büyük ise epitelizasyonu sağlamak ve anal stenozu önlemek için aralarda sağlam deri bırakılması gerekir (8). Koter kullanımı sırasında HPV DNA'sının bulunabilmesi nedeni ile işlem sırasında oluşan duman sürekli aspire edilmeli ve ameliyatı yapan hekimin ve diğer ameliyathane personelinin maske kullanması zorunludur.

## Kanıt Düzeyi Düşük Genel Olarak Önerilmeyen Tedaviler

- 5-FU (5 Florourasil) (2A)
- Intralezyoner Topikal İnterferon (2A)
- Kombinasyon Tedavileri (2B)
- Fotodinamik Tedavi (2A)

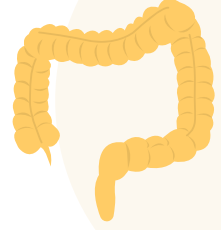
## Kullanılmaması Gereken Tedavi

Podofilin %20-25: Podofilotoksinden çok daha ucuza üretilen ancak çok daha etkisiz bir tedavidir. Podofilin preparatları bazıları mutajenik etkiler de gösteren (49) birçok bileşenden oluşmaktadır. Topikal kullanım sonrasında ciddi sistemik toksisite gözlenebilmekte ve ölüm, intrauterin ölüm, teratojenite ve nörolojik komplikasyonlara neden olduğundan kullanılması asla önerilmemektedir (50).

## Kaynaklar

1. Alam M, Stiller M. Direct medical costs for surgical and medical treatment of condylomata acuminata. *Arch Dermatol.* 2001;137(3):337-41.
2. Rozmus-Warcholińska W, Loch T, et al. [Genital warts associated with HPV infection during II and III trimester of pregnancy--a case report and analysis of treatment options]. *Ginekol Pol.* 2007;78(11):888-91.
3. Sultan S. [Anal condyloma: its management is still difficult]. *J Chir (Paris).* 2001;138(5):277-80.
4. De Panfilis G, Melzani G, Mori G, et al. Relapses after treatment of external genital warts are more frequent in HIV-positive patients than in HIV-negative controls. *Sex Transm Dis.* 2002;29(3):121-5.
5. Brown DR, Schroeder JM, Bryan JT, Stoler MH, Fife KH. Detection of multiple human papillomavirus types in Condylomata acuminata lesions from otherwise healthy and immunosuppressed patients. *J Clin Microbiol.* 1999;37(10):3316-22.
6. Scheinfeld N, Lehman DS. An evidence-based review of medical and surgical treatments of genital warts. *Dermatol Online J.* 2006;12(3):5.
7. Roongpisuthipong A, Chalermchokcharoenkit A, Thamkhantho M, et al. Current therapy for condyloma acuminata of the patients attending female STD Unit, Siriraj Hospital. *J Med Assoc Thai.* 2010;93(6):643-6.
8. Sherrard J, Riddell L. Comparison of the effectiveness of commonly used clinic-based treatments for external genital warts. *Int J STD AIDS.* 2007;18(6):365-8.
9. Winer RL, Kiviat NB, Hughes JP, et al. Development and duration of human papillomavirus lesions, after initial infection. *J Infect Dis.* 2005;191(5):731-8.
10. Arima Y, Winer RL, Feng Q, et al. Development of genital warts after incident detection of human papillomavirus infection in young men. *J Infect Dis.* 2010;202(8):1181-4.
11. Jin F, Prestage GP, Kippax SC, et al. Risk factors for genital and anal warts in a prospective cohort of HIV-negative homosexual men: the HIM study. *Sex Transm Dis.* 2007;34(7):488-93.
12. Sonnex C, Scholefield JH, Kocjan G, et al. Anal human papillomavirus infection in heterosexuals with genital warts: prevalence and relation with sexual behaviour. *Bmj.* 1991;303(6812):1243.
13. Drolet M, Brisson M, Maunsell E, et al. The impact of anogenital warts on health-related quality of life: a 6-month prospective study. *Sex Transm Dis.* 2011;38(10):949-56.
14. Sénécal M, Brisson M, Maunsell E, et al. Loss of quality of life associated with genital warts: baseline analyses from a prospective study. *Sex Transm Infect.* 2011;87(3):209-15.
15. Dominiak-Felden G, Cohet C, Atrux-Tallau S, et al. Impact of human papillomavirus-related genital diseases on quality of life and psychosocial wellbeing: results of an observational, health-related quality of life study in the UK. *BMC Public Health.* 2013;13:1065.
16. Maw RD, Reitano M, Roy M. An international survey of patients with genital warts: perceptions regarding treatment and impact on lifestyle. *Int J STD AIDS.* 1998;9(10):571-8.
17. Woodhall S, Ramsey T, Cai C, et al. Estimation of the impact of genital warts on health-related quality of life. *Sex Transm Infect.* 2008;84(3):161-6.
18. Schlecht HP, Fugelso DK, Murphy RK, et al. Frequency of occult high-grade squamous intraepithelial neoplasia and invasive cancer within anal condylomata in men who have sex with men. *Clin Infect Dis.* 2010;51(1):107-10.
19. Kreuter A, Siorokos C, Oellig F, et al. High-grade Dysplasia in Anogenital Warts of HIV-Positive Men. *JAMA Dermatol.* 2016;152(11):1225-30.
20. Ikenberg H, Gissmann L, Gross G, et al. Human papillomavirus type-16-related DNA in genital Bowen's disease and in Bowenoid papulosis. *Int J Cancer.* 1983;32(5):563-5.
21. Gilson R, Nugent D, Werner RN, et al. 2019 IUS-TI-Europe guideline for the management of anogenital warts. *J Eur Acad Dermatol Venereol.* 2020;34(8):1644-53.

22. Kumar B, Gupta S. The acetowhite test in genital human papillomavirus infection in men: what does it add? *J Eur Acad Dermatol Venereol.* 2001;15(1):27-9.
23. Kirby P, Dunne A, King DH, et al. Double-blind randomized clinical trial of self-administered podofilox solution versus vehicle in the treatment of genital warts. *Am J Med.* 1990;88(5):465-9.
24. Claesson U, Lassus A, Happonen H, et al. Topical treatment of venereal warts: a comparative open study of podophyllotoxin cream versus solution. *Int J STD AIDS.* 1996;7(6):429-34.
25. Edwards A, Atma-Ram A, Thin RN. Podophyllotoxin 0.5% v podophyllin 20% to treat penile warts. *Genitourin Med.* 1988;64(4):263-5.
26. Beutner KR, Conant MA, Friedman-Kien AE, et al. Patient-applied podofilox for treatment of genital warts. *Lancet.* 1989;1(8642):831-4.
27. von Krogh G, Szpak E, Andersson M, et al. Self-treatment using 0.25%-0.50% podophyllotoxin-ethanol solutions against penile condylomata acuminata: a placebo-controlled comparative study. *Genitourin Med.* 1994;70(2):105-9.
28. Strand A, Brinkeborn RM, Siboulet A. Topical treatment of genital warts in men, an open study of podophyllotoxin cream compared with solution. *Genitourin Med.* 1995;71(6):387-90.
29. Lacey CJ, Goodall RL, Tennvall GR, et al. Randomised controlled trial and economic evaluation of podophyllotoxin solution, podophyllotoxin cream, and podophyllin in the treatment of genital warts. *Sex Transm Infect.* 2003;79(4):270-5.
30. Murray ML, Meadows J, Doré CJ, et al. Human papillomavirus infection: protocol for a randomised controlled trial of imiquimod cream (5%) versus podophyllotoxin cream (0.15%), in combination with quadrivalent human papillomavirus or control vaccination in the treatment and prevention of recurrence of anogenital warts (HIPvac trial). *BMC Med Res Methodol.* 2018;18(1):125.
31. Beutner KR, Spruance SL, Hougham AJ, et al. Treatment of genital warts with an immune-response modifier (imiquimod). *J Am Acad Dermatol.* 1998;38(2 Pt 1):230-9.
32. Beutner KR, Tyring SK, Trofatter KF, et al. Imiquimod, a patient-applied immune-response modifier for treatment of external genital warts. *Antimicrob Agents Chemother.* 1998;42(4):789-94.
33. Edwards L, Ferenczy A, Eron L, et al. Self-administered topical 5% imiquimod cream for external anogenital warts. HPV Study Group. *Human PapillomaVirus. Arch Dermatol.* 1998;134(1):25-30.
34. Fife KH, Ferenczy A, Douglas JM, et al. Treatment of external genital warts in men using 5% imiquimod cream applied three times a week, once daily, twice daily, or three times a day. *Sex Transm Dis.* 2001;28(4):226-31.
35. Arican O, Guneri F, Bilgic K, et al. Topical imiquimod 5% cream in external anogenital warts: a randomized, double-blind, placebo-controlled study. *J Dermatol.* 2004;31(8):627-31.
36. Garland SM, Waddell R, Mindel A, et al. An open-label phase II pilot study investigating the optimal duration of imiquimod 5% cream for the treatment of external genital warts in women. *Int J STD AIDS.* 2006;17(7):448-52.
37. Ciavattini A, Tsiroglou D, Vichi M, et al. Topical Imiquimod 5% cream therapy for external anogenital warts in pregnant women: report of four cases and review of the literature. *J Matern Fetal Neonatal Med.* 2012;25(7):873-6.
38. Lin JK, Liang YC. Cancer chemoprevention by tea polyphenols. *Proc Natl Sci Coun Repub China B.* 2000;24(1):1-13.
39. Tatti S, Swinehart JM, Thielert C, et al. Sinecatechins, a defined green tea extract, in the treatment of external anogenital warts: a randomized controlled trial. *Obstet Gynecol.* 2008;111(6):1371-9.
40. Tzellos TG, Sardeli C, Lallas A, et al. Efficacy, safety and tolerability of green tea catechins in the treatment of external anogenital warts: a systematic review and meta-analysis. *J Eur Acad Dermatol Venereol.* 2011;25(3):345-53.
41. Godley MJ, Bradbeer CS, Gellan M, et al. Cryotherapy compared with trichloroacetic acid in treating genital warts. *Genitourin Med.* 1987;63(6):390-2.
42. Stone KM, Becker TM, Hadgu A, et al. Treatment of external genital warts: a randomised clinical trial comparing podophyllin, cryotherapy, and electrodesiccation. *Genitourin Med.* 1990;66(1):16-9.
43. Handley JM, Maw RD, Horner T, et al. Non-specific immunity in patients with primary anogenital warts treated with interferon alpha plus cryotherapy or cryotherapy alone. *Acta Derm Venereol.* 1992;72(1):39-40.
44. Stefanaki C, Katzouranis I, Lagogianni E, et al. Comparison of cryotherapy to imiquimod 5% in the treatment of anogenital warts. *Int J STD AIDS.* 2008;19(7):441-4.
45. Gilson RJ, Ross J, Maw R, et al. A multicentre, randomised, double-blind, placebo controlled study of cryotherapy versus cryotherapy and podophyllotoxin cream as treatment for external anogenital warts. *Sex Transm Infect.* 2009;85(7):514-9.
46. Azizjalali M, Ghaffarpour G, Mousavifard B. CO(2) Laser therapy versus cryotherapy in treatment of genital warts; a Randomized Controlled Trial (RCT). *Iran J Microbiol.* 2012;4(4):187-90.
47. Camargo CL, Belda Junior W, Fagundes LJ, et al. A prospective, open, comparative study of 5% potassium hydroxide solution versus cryotherapy in the treatment of genital warts in men. *An Bras Dermatol.* 2014;89(2):236-40.
48. Mistrangelo M. Surgical treatment of anal condylomata acuminata. *Dis Colon Rectum.* 2009;52(10):1803; author reply
49. Mi X, Chai W, Zheng H, Zuo YG, et al. A randomized clinical comparative study of cryotherapy plus photodynamic therapy vs. cryotherapy in the treatment of multiple condylomata acuminata. *Photodermatol Photoimmunol Photomed.* 2011;27(4):176-80.
50. Lin MC, Cheng HW, Tsai YC, et al. Podophyllin, but not the constituents quercetin or kaempferol, induced genotoxicity in vitro and in vivo through ROS production. *Drug Chem Toxicol.* 2009;32(1):68-76.



## BÖLÜM 57

### Rektum Kanseri

Hüseyin ALAKUŞ<sup>1</sup>

#### İnsidans ve Epidemiyoloji

Kolorektal kanser, dünya çapında en yaygın görülen üçüncü kanser, kansere bağlı ölümlerin önde gelen ikinci nedeni ve kolorektal kanserlerin üçte birini rektum kanseri oluşturmaktadır (1). Amerika Birleşik Devletleri'nde kolorektal kanserden kaynaklanan insidans ve mortalitede bir azalma eğilimi olmasına rağmen, 50 yaşından genç hastalarda görülen rektum kanseri insidansı katlanarak artma eğilimi göstermektedir ve 2030 yılına kadar 20 ila 34 yaş aralığında görülme oranının %124 artacağı tahmin edilmektedir (2). Avrupa Birliği'nde yılda yaklaşık 125.000 rektum kanseri tanısı konulmakta ve toplam kolorektal kanserlerin %35'ini oluşturmaktadır. Tanı ortalama 70 yaşında konulmakta ve ölüm oranı yılda 100 binde 4-10'dur (3).

Rektum kanseri, kolon kanserinden etiyolojileri ve risk faktörleri ile farklı olduğu ve muhtemelen farklı çevresel maruziyetleri yansıttığına dair kanıtlar bilinmektedir (4). Artmış

vücut kitle indeksi, vücut veya karın bölgesindeki şişmanlık ve tip II diyabet risk faktörleri olarak görülmektedir (3). Uzun süredir devam eden ülseratif kolit ve rektumu tutulumu olan Crohn hastalığı, aşırı kırmızı veya işlenmiş et ve tütün tüketimi ile orta/ağır alkol kullanımı rektum kanseri riskini artırmaktadır (5).

Egzersiz ve sağlıklı yaşam tarzı rektum kanseri gelişme riskini azaltabilir (6). Süt, kalsiyum, sarımsak ve lifli diyetle beslenme rektum kanserinden koruyucu olarak kabul edilmektedir (7).

#### Tanı

Dijital Rektal Muayene (DRM) ve histopatolojik doğrulama için rektoskopi ile alınan biyopsi materyali ile tanı konulur. Yükseklik değerlendirmeleri flexible endoskopi ile yapıldığında yanıtıcı olduğundan rijit rektoskopi ile yapılmalıdır. Anal sınırdan  $\leq 15$  cm'ye kadar distal uzanımı olan tümörler rektal tümörler olarak sınıflandırılırken, daha proksimal tümörler kolon tümörleri olarak sınıf-

<sup>1</sup> Dr. Öğr. Üyesi, Adıyaman Eğitim Araştırma Hastanesi Cerrahi Onkoloji BD., dr.alakus@hotmail.com

yon ve kanama, cerrahi rezeksiyon düşünülmesi ve cerrahi riskin tedavideki gecikmelerin doğal riski ile dengelenmesi gereken durum olabilir. İlerlemiş rektum kanserlerinde multimodalite tedavisi ile yıllarca hastalık kontrolü sağlayabileceğini kabul etmek son derece önemlidir. Etkili kemoterapi ajanları ile hastalık kontrolü sağlandıktan sonra primer rektal tümörün rezeksiyonu yapılabilir. Radyoterapinin uygun zamanlaması ve kullanımı faydalıdır. Metastatik hastalığı kontrol etmek, sonuçta küratif seçenekleri mümkün kılabilir ve bu mümkün olmadığında, pelvik hastalığın palyatif yönetimi, sıklıkla sakat bırakan ağrıyı ve yaşam kalitesinin düşüklüğünde önemli bir rol oynar (38).

## Takip

Ortalama riskli hastalar için klinik değerlendirme ilk 2 yıl boyunca her 6 ayda bir, tanı çalışması sırasında yapılmadıysa (tıkanıklık varsa) ilk yıl içinde tamamlayıcı kolonoskopi, anemnezde polip öyküsü varsa 75 yaşına kadar her 5 yılda bir kolonoskopi, ilk 3 yılda en az iki toraks, karın ve pelvis BT, ilk 3 yılda bir en az 6 ayda bir serum CEA değerlerine bakılmalıdır (8).

## Sonuç

Rektum kanseri, yakın gelecekte genç nüfusta görülme sıklığı artarak ABD ve Avrupa'da önemli bir sağlık sorunu olmaya devam edecektir. Geçmişte yalnızca radikal cerrahi tedavi ile yönetilen hastalar görüntüleme yöntemleri ve tedavi protokollerinde gelişmeler ile yapılan cerrahinin boyutu küçülmüştür.

## Kaynaklar

1. Siegel RL, Miller KD, Jemal A. Cancer statistics, 2018. *CA Cancer J Clin.* 2018;68(1):7-30.doi: 10.3322/caac.21442.
2. Ferlay J, Colombet M, Soerjomataram I, et al. Esti-

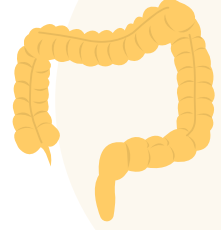
3. Glynne-Jones R, Wyrwicz L, Tiret E. Rectal cancer: ESMO Clinical Practice Guidelines for diagnosis, treatment and follow-up. *Ann Oncol* 2017; 28 (Suppl 4): iv22-40. *PMID:* 2888. 1920.doi: 10.1093/annonc/mdx224.
4. Wei EK, Giovannucci E, Wu K, et al. Comparison of risk factors for colon and rectal cancer. *Int J Cancer.* 2004;108(3):433-442.doi: 10.1002/ijc.11540.
5. Aleksandrova K, Pischon T, Jenab M, et al. Combined impact of healthy lifestyle factors on colorectal cancer: a large European cohort study. *BMC Med.* 2014;12(1):168.doi: 10.1186/s12916-014-0168-4.
6. Kirkegaard H, Johnsen NF, Christensen J, et al. Association of adherence to lifestyle recommendations and risk of colorectal cancer: a prospective Danish cohort study. *BMJ.* 2010;341:c5504.doi: 10.1136/bmj.c5504.
7. Murphy N, Norat T, Ferrari P, et al. Dietary fibre intake and risks of cancers of the colon and rectum in the European prospective investigation into cancer and nutrition (EPIC). *PloS one.* 2012;7(6):e39361.doi: 10.1371/journal.pone.0039361.
8. Van Cutsem E, Cervantes A, Adam R, et al. ESMO consensus guidelines for the management of patients with metastatic colorectal cancer. *Ann Oncol.* 2016;27(8):1386-1422.doi: 10.1093/annonc/mdw235.
9. Burdan F, Sudol-Szopinska I, Staroslawska E, et al. Magnetic resonance imaging and endorectal ultrasound for diagnosis of rectal lesions. *Eur J Med Res.* 2015;20(1):4.doi: 10.1186/s40001-014-0078-0.
10. Brierley JD, Gospodarowicz MK, Wittekind C. TNM classification of malignant tumours: John Wiley & Sons; 2017.
11. Patel UB, Taylor F, Blomqvist L, et al. Magnetic resonance imaging-detected tumor response for locally advanced rectal cancer predicts survival outcomes: MERCURY experience. *Journal of Clinical Oncology.* 2011;29(28):3753-3760.doi: 10.1200/JCO.2011.34.9068.
12. Siperstein A, Berber E, Barbosa GF, et al. Predicting the success of limited exploration for primary hyperparathyroidism using ultrasound, sestamibi, and intraoperative parathyroid hormone: analysis of 1158 cases. *Annals of surgery.* 2008;248(3):420-428.doi: 10.1097/SLA.0b013e3181859f71.
13. Liu Y, Wang R, Ding Y, et al. A predictive nomogram improved diagnostic accuracy and interobserver agreement of perirectal lymph nodes metastases in rectal cancer. *Oncotarget.* 2016;7(12):14755-14764.doi: 10.18632/oncotarget.7548.
14. Stornes T, Wibe A, Nesbakken A, et al. National Early Rectal Cancer Treatment Revisited. *Dis Colon Rectum.* 2016;59(7):623-629.doi: 10.1097/DCR.0000000000000591.
15. Stevenson AR, Solomon MJ, Lumley JW, et al. Effect of Laparoscopic-Assisted Resection vs Open Resection on Pathological Outcomes in Rectal



- Cancer: The ALaCaRT Randomized Clinical Trial. *JAMA*. 2015;314(13):1356-1363.doi: 10.1001/jama.2015.12009.
16. Fleshman J, Branda M, Sargent DJ, et al. Effect of Laparoscopic-Assisted Resection vs Open Resection of Stage II or III Rectal Cancer on Pathologic Outcomes: The ACOSOG Z6051 Randomized Clinical Trial. *JAMA*. 2015;314(13):1346-1355.doi: 10.1001/jama.2015.10529.
  17. Jeong SY, Park JW, Nam BH, et al. Open versus laparoscopic surgery for mid-rectal or low-rectal cancer after neoadjuvant chemoradiotherapy (COREAN trial): survival outcomes of an open-label, non-inferiority, randomised controlled trial. *Lancet Oncol*. 2014;15(7):767-774.doi: 10.1016/S1470-2045(14)70205-0.
  18. São Julião GP, Habr-Gama A, Vailati BB, et al. New strategies in rectal cancer. *Surgical Clinics*. 2017;97(3):587-604.doi: 10.1016/j.suc.2017.01.008.
  19. Penna M, Cunningham C, Hompes R. Transanal total mesorectal excision: why, when, and how. *Clinics in colon and rectal surgery*. 2017;30(05):339-345.doi: 10.1055/s-0037-1606111.
  20. McMurrick PJ, Oliva K, Carne P, et al. The first 1000 patients on an internet-based colorectal neoplasia database across private and public medicine in Australia: development of a binational model for the Colorectal Surgical Society of Australia and New Zealand. *Dis Colon Rectum*. 2014;57(2):167-173.doi: 10.1097/DCR.0000000000000041.
  21. Hawkins AT, Albutt K, Wise PE, et al. Abdominoperineal Resection for Rectal Cancer in the Twenty-First Century: Indications, Techniques, and Outcomes. *J Gastrointest Surg*. 2018;22(8):1477-1487.doi: 10.1007/s11605-018-3750-9.
  22. Ishihara S, Kanemitsu Y, Muroto K, et al. Oncological benefit of lateral pelvic lymph node dissection for rectal cancer treated without preoperative chemoradiotherapy: a multicenter retrospective study using propensity score analysis. *International journal of colorectal disease*. 2016;31(7):1315-1321.doi: 10.1007/s00384-016-2607-5.
  23. Brown G, Richards CJ, Bourne MW, et al. Morphologic predictors of lymph node status in rectal cancer with use of high-spatial-resolution MR imaging with histopathologic comparison. *Radiology*. 2003;227(2):371-377.doi: 10.1148/radiol.2272011747.
  24. Quirke P, Steele R, Monson J, et al. Effect of the plane of surgery achieved on local recurrence in patients with operable rectal cancer: a prospective study using data from the MRC CR07 and NCIC-CTG CO16 randomised clinical trial. *The Lancet*. 2009;373(9666):821-828.doi: 10.1016/S0140-6736(09)60485-2.
  25. Taylor FG, Quirke P, Heald RJ, et al. Preoperative high-resolution magnetic resonance imaging can identify good prognosis stage I, II, and III rectal cancer best managed by surgery alone: a prospective, multicenter, European study. *Annals of surgery*. 2011;253(4):711-719.doi: 10.1097/SLA.0b013e31820b8d52.
  26. Taylor FG, Quirke P, Heald RJ, et al. Preoperative magnetic resonance imaging assessment of circumferential resection margin predicts disease-free survival and local recurrence: 5-year follow-up results of the MERCURY study. *J Clin Oncol*. 2014;32(1):34-43.doi: 10.1200/JCO.2012.45.3258.
  27. Brändengen M, Tveit KM, Berglund A, et al. Randomized phase III study comparing preoperative radiotherapy with chemoradiotherapy in nonresectable rectal cancer. *Journal of clinical oncology*. 2008;26(22):3687-3694.doi: 10.1200/JCO.2007.15.3858.
  28. Sauer R, Becker H, Hohenberger W. Preoperative versus Postoperative CRT for Rectal Cancer. The German Rectal Cancer Study Group. *N Engl J Med*. 2004;351:1731-1740.doi: 10.1056/NEJMoa040694.
  29. Mulsow J, Winter DC. Sphincter preservation for distal rectal cancer—a goal worth achieving at all costs? *World journal of gastroenterology: WJG*. 2011;17(7):855.doi: 10.3748/wjg.v17.i7.855.
  30. Hendren SK, O'Connor BI, Liu M, et al. Prevalence of male and female sexual dysfunction is high following surgery for rectal cancer. *Annals of surgery*. 2005;242(2):212.doi: 10.1097/01.sla.0000171299.43954.ce.
  31. Habr-Gama A, Perez RO, Wynn G, et al. Complete clinical response after neoadjuvant chemoradiation therapy for distal rectal cancer: characterization of clinical and endoscopic findings for standardization. *Dis Colon Rectum*. 2010;53(12):1692-1698.doi: 10.1007/DCR.0b013e3181f42b89.
  32. Habr-Gama A, Perez RO, Nadalin W, et al. Operative versus nonoperative treatment for stage 0 distal rectal cancer following chemoradiation therapy: long-term results. *Ann Surg*. 2004;240(4):711-717; discussion 717-718.doi: 10.1097/01.sla.0000141194.27992.32.

33. Chadi SA, Malcomson L, Ensor J, et al. Factors affecting local regrowth after watch and wait for patients with a clinical complete response following chemoradiotherapy in rectal cancer (InterCoRe consortium): an individual participant data meta-analysis. *Lancet Gastroenterol Hepatol*. 2018;3(12):825-836.doi: 10.1016/S2468-1253(18)30301-7.
34. van der Valk MJM, Hilling DE, Bastiaannet E, et al. Long-term outcomes of clinical complete responders after neoadjuvant treatment for rectal cancer in the International Watch & Wait Database (IWWD): an international multicentre registry study. *Lancet*. 2018;391(10139):2537-2545.doi: 10.1016/S0140-6736(18)31078-X.
35. Dattani M, Heald RJ, Goussous G, et al. Oncological and Survival Outcomes in Watch and Wait Patients With a Clinical Complete Response After Neoadjuvant Chemoradiotherapy for Rectal Cancer: A Systematic Review and Pooled Analysis. *Ann Surg*. 2018;268(6):955-967.doi: 10.1097/SLA.0000000000002761.
36. Parmar K, Malcomson L, Renehan AG. Watch and wait or surgery for clinical complete response in rectal cancer: a need to study both sides. 2019.
37. Keller DS, Berho M, Perez RO, et al. The multidisciplinary management of rectal cancer. *Nat Rev Gastroenterol Hepatol*. 2020;17(7):414-429.doi: 10.1038/s41575-020-0275-y.
38. Wilkinson N. Management of Rectal Cancer. *Surg Clin North Am*. 2020;100(3):615-628.doi: 10.1016/j.suc.2020.02.014.





## BÖLÜM 58

### Anal Paget Hastalığı

Osman BOZBIYIK<sup>1</sup>

#### Giriş

Meme dışı Paget hastalığı, apokrin bezlerin bulunduğu alanlarda görülen nadir bir deri tümörüdür. Meme dışı Paget hastalığı genellikle genital bölgede ve aksillada görülür. Daha nadir olarak göz kapağı, kulak ve umbilikus yerleşimli olgular tanımlanmıştır(1). Perianal bölgede yerleşen meme dışı Paget hastalığı, anal Paget hastalığı olarak tanımlanır. Anal Paget hastalığı egzamatöz görünüm ile karakterize, epidermis içinde lokalize adenokarsinomdur.

Sir James Paget 1874 yılında, kendi adıyla anılan memenin Paget hastalığını, meme başı yerleşimli intraduktal karsinom ilişkili egzematöz lezyon olarak tanımlamıştır(2). Crocker 1889 yılında, penis ve skrotumda eritematöz lezyonları olan bir olgu sunmuş ve meme dışı Paget hastalığını ilk defa tanımlamıştır(3). Darier and Coulillaud 1893 yılında, perianal Paget hastalığını dermal apokrin ter bezlerinden kaynaklanan nadir bir intraepitelyal

adenokarsinom olarak tanımlamışlardır(4). Meme dışı Paget hastalığı altta yatan internal bir malignite varlığı temel alınarak primer ya da sekonder olarak sınıflandırılabilir. Primer meme dışı Paget hastalığı epidermis kökenli hücrelerin intraepitelyal neoplazmi olarak gelişirken, sekonder meme dışı Paget hastalığı altta yatan bir gastrointestinal veya genitoüriner adenokarsinoma ait hücrelerin doğrudan deriye yayılmasıyla meydana gelir.

#### Epidemiyoloji

Meme dışı Paget hastalığı oldukça nadir görülür. Perianal Paget hastalığı tüm anal bölge hastalıklarının %1'den azını, tüm meme dışı Paget hastalıklarının %6,5'ini oluşturur(5). Meme dışı Paget hastalığının insidansı 1.000.000 kişi başına 0,1-2,4 vakadır(6-8). Güncel bir çalışmada meme dışı Paget hastalığının prevalansı 2016 yılında 1.000.000 kişi başına 0,4 olarak saptanmıştır(9).

Genellikle ileri yaşta görülür. Ortalama tanı yaşı 60-70'tir(10,11). Cinsiyete göre pre-

<sup>1</sup> Öğr. Gör. Dr. Ege Üniversitesi Tıp Fakültesi, Genel Cerrahi AD, osman.bozbiyik@ege.edu.tr

olan hastalarda veya lenf nodu tutulumu olan hastalarda kullanılabilir(30). Cerrahi ve radyoterapiye uygun olmayan hastalarda bazı topikal tedaviler ve fototerapi uygulamaları da denmektedir. Topikal tedavilerin etkisinin belirlenmesi için daha çok çalışma gereklidir(25).

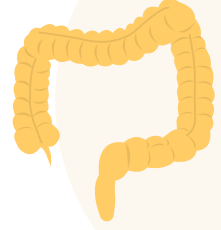
## Prognoz - Takip

Perianal Paget hastalığı genellikle iyi prognozlu bir hastalıktır. Nadir görülmesi nedeniyle mevcut bilgilerimiz olgu sunumları ve az sayıda olgu serilerine dayanmaktadır. Meme dışı Paget hastalığında 5 yıllık sağkalım %75 - %95 olmasına rağmen %30 gibi yüksek bir rekürrens oranı mevcuttur. Ortalama rekürrens zamanı 2-3 yıldır(8,31). Derin dermal invazyon, lenf nodu metastazı, perianal hastalık ve uzak metastaz kötü prognostik faktörlerdir(23). Lokal nüks oranlarının yüksek olması nedeniyle ilk 24-36 ay üç ayda bir muayene, sonrasında 6 aylık- yıllık kontrol ile takip önerilir. İnvaziv tümör mevcut ise takipte kesitsel görüntüleme yöntemleri de kullanılmalıdır(32).

## Kaynaklar

- Morris C, Hurst E. Extramammary Paget Disease: A Review of the Literature-Part I: History, Epidemiology, Pathogenesis, Presentation, Histopathology, and Diagnostic Work-up. *Dermatol Surg*. 2020 Feb 1;46(2):151-8.
- Paget J. On the disease of the mammary gland areola preceding cancer of the mammary gland. *St Bartholomew's Hosp Rep*. 1874;10(8):87-9.
- Crocker R. On the disease of the mammary gland areola preceding cancer of the mammary gland. *Trans Pathol Soc London*. 1889;40(1):187-91.
- Darier J, Couillaud P. Sur un cas de maladie de Paget de la region perineoanale et scrotale. *Ann Dermatol Syphiligr*. 1893;4:25-31.
- Polcz M, Chakravarthy AB, Bailey CE. Diagnosis and Management of Perianal Skin Tumors. *Anal Cancer*. 2019;123-31.
- Siesling S, Elferink M, JA van D et al. Epidemiology and treatment of extramammary Paget disease in the Netherlands. *Eur J Surg Oncol*. 2007 Oct;33(8):951-5.
- Herrel L, Weiss A, Goodman M et al. Extramammary Paget's disease in males: survival outcomes in 495 patients. *Ann Surg Oncol*. 2015 May 1;22(5):1625-30.
- van der Zwan J, Siesling S, Blokk W et al. Invasive extramammary Paget's disease and the risk for secondary tumours in Europe. *Eur J Surg Oncol*. 2012 Mar 1;38(3):214-21.
- Yin S, Xu L, Wang S et al. Prevalence of extramammary Paget's disease in urban China: a population-based study. *Orphanet J Rare Dis*. 2021 Dec 1;16(1).
- Ghazawi F, Iga N, Tanaka R et al. Demographic and clinical characteristics of extramammary Paget's disease patients in Japan from 2000 to 2019. *J Eur Acad Dermatol Venereol*. 2021 Feb 1;35(2):e133-5.
- Ishizuki S, Nakamura Y. Extramammary Paget's Disease: Diagnosis, Pathogenesis, and Treatment with Focus on Recent Developments. *Curr Oncol* 2021, Vol 28, Pages 2969-2986. 2021 Aug 5;28(4):2969-86.
- McDaniel B, Brown F, Crane JS. Extramammary Paget Disease. *Obstet Gynecol Case Rep*. 2021 Aug 9;229-39.
- Funaro D, Krasny M, Lam C et al. Extramammary paget disease: Epidemiology and association to cancer in a Quebec-based population. *J Low Genit Tract Dis*. 2013 Apr;17(2):167-74.
- Smith A. Pre-Paget cells: Evidence of keratinocyte origin of extramammary Paget's disease. *Intractable rare Dis Res*. 2019;8(3):203-5.
- Belousova I, Kazakov D, Michal M et al. Vulvaroker cells: the long-awaited missing link: a proposal for an origin-based histogenetic classification of extramammary paget disease. *Am J Dermatopathol*. 2006 Feb;28(1):84-6.
- Chanda JJ. Extramammary Paget's disease: prognosis and relationship to internal malignancy. *J Am Acad Dermatol*. 1985;13(6):1009-14.
- Scarborough CA, Vrable A, Carr DR. Definition, Association with Malignancy, Biologic Behavior, and Treatment of Ectopic Extramammary Paget's Disease: A Review of the Literature. *J Clin Aesthet Dermatol*. 2019;12(8):40.
- Zhao Y, Gong X, Li N et al. Primary extramammary Paget's disease: a clinicopathological study of 28 cases. *Int J Clin Exp Pathol*. 2019;12(9):3426.
- Goldblum J, surgical WH-TA journal of, 1998 undefined. Perianal Paget's disease: a histologic and immunohistochemical study of 11 cases with and without associated rectal adenocarcinoma. *journals.lww.com*.
- Kyriazanos ID, Stamos NP, Miliadis L et al. Extramammary Paget's disease of the perianal region: A review of the literature emphasizing the operative management technique. *Surg Oncol*. 2011 Jun;20(2).
- Bayan CAY, Khanna T, Rotemberg V et al. review of non-invasive imaging in extramammary Paget's disease. *J Eur Acad Dermatology Venereol*. 2018 Nov 1;32(11):1862-73.
- Surabhi VR, Menias CO, Amer AM et al. Tumors and Tumorlike Conditions of the Anal Canal and Perianal Region: MR Imaging Findings. *Radiographics*. 2016 Sep 1;36(5):1339-53.
- Ohara K, Fujisawa Y, Yoshino K et al. A proposal for a TNM staging system for extramammary Paget disease: Retrospective analysis of 301 patients with invasive primary tumors. *J Dermatol Sci*. 2016 Sep 1;83(3):234-9.

24. Edey KA, Allan E, Murdoch JB et al. Interventions for the treatment of Paget's disease of the vulva. *Cochrane database Syst Rev*. 2013 Oct 26;2013(10).
25. Morris CR, Hurst EA. Extramammary Paget's Disease: A Review of the Literature Part II: Treatment and Prognosis. *Dermatol Surg*. 2020 Mar 1;46(3):305–11.
26. Stacy D, Burrell MO, Franklin EW. Extramammary Paget's disease of the vulva and anus: use of intraoperative frozen-section margins. *Am J Obstet Gynecol*. 1986;155(3):519–22.
27. Kaku-Ito Y, Ito T, Tsuji G et al. Evaluation of mapping biopsies for extramammary Paget disease: A retrospective study. *J Am Acad Dermatol*. 2018 Jun 1;78(6):1171-1177.e4.
28. Cohen DK, Goldberg DJ. Mohs Micrographic Surgery: Past, Present, and Future. *Dermatol Surg*. 2019 Mar 1;45(3):329–39.
29. Kim SJ, Thompson AK, Zubair AS et al. Surgical Treatment and Outcomes of Patients With Extramammary Paget Disease: A Cohort Study. *Dermatol Surg*. 2017;43(5):708–14.
30. Tagliaferri L, Casà C, Macchia G et al. The Role of Radiotherapy in Extramammary Paget Disease: A Systematic Review. *Int J Gynecol Cancer*. 2018 May 1;28(4):829–39.
31. Lam C, Funaro D. Extramammary Paget's disease: Summary of current knowledge. *Dermatol Clin*. 2010 Oct;28(4):807–26.
32. Extramammary Paget Disease: Background, Pathophysiology and Etiology, Epidemiology [Internet]. [cited 2021 Dec 7]. Available from: <https://emedicine.medscape.com/article/1100397-overview>



## BÖLÜM 59

### Anal Kanser

Ruksan ÇOPUROĞLU<sup>1</sup>

Anal kanserler, gastrointestinal sistemin nadir görülen kanserleri olup sıklığı %1-3 oranında bildirilmiştir (1). Tanıda yaşanan kavram kargaşalarının önüne geçebilmek ve kanser lokalizasyonunu doğru olarak tespit edebilmek açısından anal bölgenin sınırlarını bilmek elzemdir. Anal kanal, Hilton çizgisi olarak da bilinen anal orifis (anal sınır, anal marjin, anüs) ile rektum arasında kalan kısmı oluşturur ve bu bölgede lokalize olan kanserler anal kanser olarak tanımlanır. Anal orifisten distale doğru 5 cm'lik yarıçapta kalan alanda yerleşen kanserler perianal kanserler olarak adlandırılırken, anal orifisten >5 cm uzaklıkta yerleşmiş kanserler deri kanserleri grubunda değerlendirilir (2). Anal kanalın anatomik ve histolojik özellikleri dikkate alındığında skuamöz hücreli karsinomdan, malign melanoma kadar farklı morfolojilerde kanserlerin görülebilmesi beklenmeyen bir durum değildir.

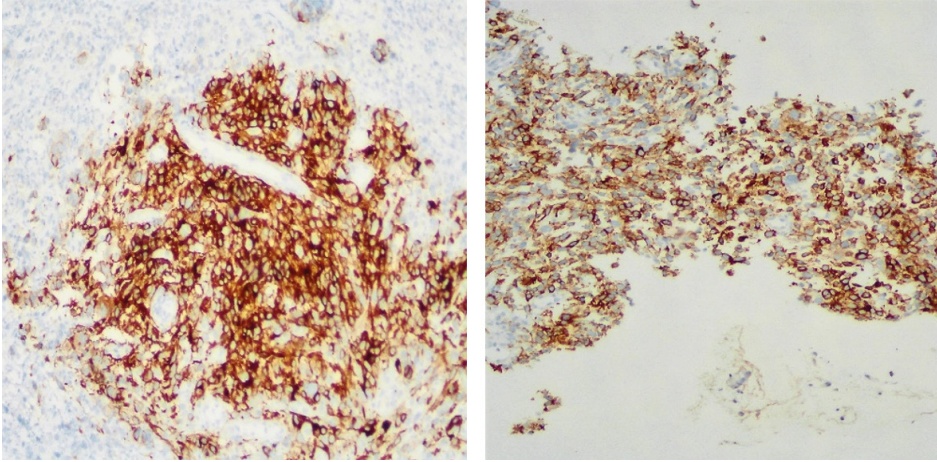
#### Anatomi

Anal kanal; rektumdan sonra gelen, gastrointestinal traktın distal kısmını oluşturur. Yetişkinlerde yaklaşık uzunluğu ortalama 3-5 cm'dir. Rektum ile anal kanalı anatomik olarak ayıran dentat (pektinat) çizgi oldukça önemli bir yapı olup rektum alt kısmından aşağı doğru longitudinal olarak uzanan Morgagni kolumnalarının distal kısmındaki anal valv yapıları ve valvler arasında kalan sinüslerden oluşan dairesel halkadır (3). Anal valv yapıları semilunar görünümde olup anal papillaları oluşturur. Morgagni kolumnaları çocuklarda daha belirgin olup yaş ilerledikçe belirginliği azalır (4). Dentat çizginin proksimalinde yer alan ve genellikle 0,5-1,5 cm uzunluğunda olan kısım anal transizyonel zon (ATZ) olarak adlandırılır ve endodermden köken alır. Dentat çizginin distal kısmındaki düz alan ise anal pekten olarak bilinir ve ektoderm orijinlidir. ATZ ve anal pekten birlikte histolojik anal kanalı oluşturur (5).

<sup>1</sup> Uzm. Dr., Antalya Eğitim ve Araştırma Hastanesi, Tıbbi Patoloji ruksancopuroglu@hotmail.com

İmmünohistokimyasal S100, Melan-A, HMB-45 antikorları, diğer melanomlarda olduğu gibi (+)'tir (Şekil 8). DMBT1 (Deleted in malignant brain tumors 1) antikoru ise anal

melanomlarda sıklıkla ekprese olurken deri melanomlarında nadirdir (52). Bazı anal melanomlarda CD117 ekspresyonu da bildirilmiştir (53).



Şekil 8. a) Malign melanomda immünohistokimyasal Melan-A ekspresyonu (x100) b) HMB-45 pozitifliği (x100)

Moleküler bulguları deri melanomlarından farklı olup anal melanomlarda BRAF V599E exon 15 mutasyonu ve ras mutasyonu saptanmamıştır (54,55).

**Tedavi:** <3 mm olan küçük lezyonlarda radikal eksizyon, daha büyük lezyonlarda kemoterapi uygulanabilir. CD117 pozitif olgularda imatinib tedavisi kullanılabilir (53).

**Yayılım-Prognoz:** Tümör rektum distali ve perianorektal dokulara yayılım gösterebilir. Lenfatik yoluyla iliak, obturator ve inguinal lenf nodlarına; hematojen yolla akciğer, karaciğer, beyin, kemik ve deriye metastaz yapabilir (56). Kötü prognozlu tümörlerdir ve tanı anında hastaların yarısında metastaz mevcuttur (57). 5 yıllık survi oranı %15 olarak bildirilmiştir (58).

Tümör boyutu ve invazyon derinliği prognozu belirleyen temel faktörlerdir. Bir çalışmada, proliferatif aktivitenin düşük olduğu (Kİ-67<%40, PCNA <%80) olgularda daha iyi prognoz saptanmıştır (59).

## Malign Mezenkimal Tümörler

Anal bölge çevre yumuşak dokularından köken alan oldukça nadir tümörlerdir. Leiomyosarkom, bu bölgede en sık görülen malign mezenkimal tümördür (60). Bunun dışında rabdomyosarkom, fibrosarkom, andiferansiye pleomorfik sarkom vakaları da tanımlanmıştır (61,62).

## Lenfoma

Anal bölgenin primer lenfomaları oldukça nadir olarak izlenmekte olup çoğunluğunu B hücreli lenfomalar oluşturur. HIV ile enfekte bireylerde daha sık rastlanmaktadır (63).

## Kaynaklar

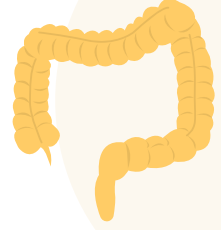
1. Islami F, Ferlay J, Lortet-Tieulent J, et al. International trends in anal cancer incidence rates. *Int J Epidemiol*. 2017;46(3):924–38.
2. Stewart DB, Gaertner WB, Glasgow SC, et al. The American society of colon and rectal surgeons clinical practice guidelines for anal squamous cell cancers (Revised 2018). *Dis Colon Rectum*. 2018;61(7):755–74.



3. Adler, Douglas G., Francis A Farraye JMC (2015). *Odze and Goldblum Surgical Pathology of the GI Tract, Liver, Biliary Tract and Pancreas*. (3th ed., p. 28)
4. Fenger C, Sternberg SS (1997). *Histology for pathologists*
5. Lewin KJ, Riddell RH, Weinstein WM. The anal canal. *Gastrointest Pathol its Clin Implic*. 1992;2:1318–59.
6. Henry D. Appelman (2015). *Sternberg's Diagnostic Surgical Pathology*. (6th ed., p. 1859–70)
7. Lam AK, Goldblum JR (2019). Tumours of the anal canal: Introduction. *WHO Classif Tumours Dig Syst Tumours*, 5th ed, WHO Classif Tumours Editor Board (Ed), Int Agency Res Cancer, (5th ed., p.193-214) Lyon.
8. Welton ML, Lambert R, Bosman FT (2010). Tumours of the anal canal. *WHO Classif tumours Dig Syst*. (4th ed., p.185-93) Lyon IARC.
9. Trombetta LJ, Place RJ. Giant condyloma acuminatum of the anorectum: trends in epidemiology and management. *Dis colon rectum*. 2001;44(12):1878–86.
10. Johnson LG, Madeleine MM, Newcomer LM, et al. Anal cancer incidence and survival: the surveillance, epidemiology, and end results experience, 1973–2000. *Cancer*. 2004;101(2):281–8.
11. Heino P, Goldman S, Lagerstedt U, et al. Molecular and serological studies of human papillomavirus among patients with anal epidermoid carcinoma. *Int J cancer*. 1993;53(3):377–81.
12. Wilkinson JR, Morris EJA, Downing A, et al. The rising incidence of anal cancer in England 1990–2010: a population-based study. *Color Dis*. 2014;16(7):O234–9.
13. Shiels MS, Kreimer AR, Coghill AE, et al. Anal cancer incidence in the United States, 1977–2011: distinct patterns by histology and behavior. *Cancer Epidemiol Prev Biomarkers*. 2015;24(10):1548–56.
14. De Vuyst H, Clifford GM, Nascimento MC, et al. Prevalence and type distribution of human papillomavirus in carcinoma and intraepithelial neoplasia of the vulva, vagina and anus: a meta-analysis. *Int J cancer*. 2009;124(7):1626–36.
15. Daling JR, Madeleine MM, Johnson LG, et al. Human papillomavirus, smoking, and sexual practices in the etiology of anal cancer. *Cancer*. 2004;101(2):270–80.
16. Méndez-Martínez R, Rivera-Martínez NE, Crabtree-Ramírez B, et al. Multiple human papillomavirus infections are highly prevalent in the anal canal of human immunodeficiency virus-positive men who have sex with men. *BMC Infect Dis*. 2014;14(1):1–7.
17. Rao S, Guren MG, Khan K, et al. Anal cancer: ESMO Clinical Practice Guidelines for diagnosis, treatment and follow-up. *Ann Oncol [Internet]*. 2021;32(9):1087–100. Available from: <https://doi.org/10.1016/j.annonc.2021.06.015>
18. Daling JR, Weiss NS, Hislop TG, et al. Sexual practices, sexually transmitted diseases, and the incidence of anal cancer. *N Engl J Med*. 1987;317(16):973–7.
19. Radecki Breitkopf C, Finney Rutten LJ, Findley V, et al. Awareness and knowledge of Human Papillomavirus (HPV), HPV-related cancers, and HPV vaccines in an uninsured adult clinic population. *Cancer Med*. 2016;5(11):3346–52.
20. Goldie SJ, Kuntz KM, Weinstein MC, et al. The clinical effectiveness and cost-effectiveness of screening for anal squamous intraepithelial lesions in homosexual and bisexual HIV-positive men. *Jama*. 1999;281(19):1822–9.
21. Wong CS, Tsao MS, Sharma V, et al. Prognostic role of p53 protein expression in epidermoid carcinoma of the anal canal. *Int J Radiat Oncol Biol Phys*. 1999;45(2):309–14.
22. Muleris M, Salmon R, Girodet J, et al. Recurrent deletions of chromosomes 11q and 3p in anal canal carcinoma. *Int J cancer*. 1987;39(5):595–8.
23. Cacheux W, Dangles-Marie V, Rouleau E, et al. Exome sequencing reveals aberrant signalling pathways as hallmark of treatment-naive anal squamous cell carcinoma. *Oncotarget*. 2018;9(1):464.
24. Chung JH, Sanford E, Johnson A, et al. Comprehensive genomic profiling of anal squamous cell carcinoma reveals distinct genomically defined classes. *Ann Oncol*. 2016;27(7):1336–41.
25. Glynne-Jones R, Nilsson PJ, Aschele C, et al. Anal cancer: ESMO–ESSO–ESTRO clinical practice guidelines for diagnosis, treatment and follow-up. *Radiother Oncol*. 2014;111(3):330–9.
26. Morris VK, Salem ME, Nimeiri H, et al. Nivolumab for previously treated unresectable metastatic anal cancer (NCI9673): a multicentre, single-arm, phase 2 study. *Lancet Oncol*. 2017;18(4):446–53.
27. Noffsinger AE (2017). *Fenoglio-Preiser's gastrointestinal pathology*. Lippincott Williams & Wilkins; (4th ed. p.3202-99)
28. Frost DB, Richards PC, Montague ED, et al. Epidermoid cancer of the anorectum. *Cancer*. 1984;53(6):1285–93.
29. Abbas A, Yang G, Fakhri M. Management of Anal Cancer in 2010-Part 1: Overview, Screening, and Diagnosis. *Oncol San Fr*. 2010;24(4):364.
30. Serup-Hansen E, Linnemann D, Skovrider-Ruminski W, et al. Human papillomavirus genotyping and p16 expression as prognostic factors for patients with American Joint Committee on Cancer stages I to III carcinoma of the anal canal. *J Clin Oncol*. 2014;32(17):1812–7.
31. Gilbert DC, Williams A, Allan K, et al. p16INK4A, p53, EGFR expression and KRAS mutation status in squamous cell cancers of the anus: correlation with outcomes following chemo-radiotherapy. *Radiother Oncol*. 2013;109(1):146–51.
32. Meulendijks D, Tomaso NB, Dewit L, et al. HPV-negative squamous cell carcinoma of the anal canal is unresponsive to standard treatment and frequently carries disruptive mutations in TP53. *Br J Cancer*. 2015;112(8):1358–66.
33. Sun G, Dong X, Tang X, et al. The prognostic value of HPV combined p16 status in patients with anal squamous cell carcinoma: a meta-analysis. *Oncotarget*. 2018;9(8):8081.



34. Sekhar H, Zwahlen M, Trelle S, et al. Nodal stage migration and prognosis in anal cancer: a systematic review, meta-regression, and simulation study. *Lancet Oncol.* 2017;18(10):1348–59.
35. Thomas M, Bienkowski R, Vandermeer TJ, et al. Malignant transformation in perianal fistulas of Crohn's disease: a systematic review of literature. *J Gastrointest Surg.* 2010;14(1):66–73.
36. Zeiton MA, Knight BC, Khaled YN, et al. Carcinoma arising within an anal gland. *Case Reports.* 2011;2011:bcr1020103426.
37. Sierra EM, Saenz EV, Martínez PHM, et al. Mucinous adenocarcinoma associated with fistula in ano: report of a case. *Tech Coloproctol.* 2006;10(1):51–3.
38. Herfs M, Roncarati P, Koopmansch B, et al. A dualistic model of primary anal canal adenocarcinoma with distinct cellular origins, etiologies, inflammatory microenvironments and mutational signatures: implications for personalised medicine. *Br J Cancer.* 2018;118(10):1302–12.
39. Koulos J, Symmans F, Chumas J, et al. Human papillomavirus detection in adenocarcinoma of the anus. *Mod Pathol an Off J United States Can Acad Pathol Inc.* 1991;4(1):58–61.
40. Chang GJ, Gonzalez RJ, Skibber JM, et al. A twenty-year experience with adenocarcinoma of the anal canal. *Dis colon rectum.* 2009;52(8):1375–80.
41. Amin MB, Greene FL, Edge SB, et al. The eighth edition AJCC cancer staging manual: continuing to build a bridge from a population-based to a more “personalized” approach to cancer staging. *CA Cancer J Clin.* 2017;67(2):93–9.
42. Lukovic J, Kim JJ, Krzyzanowska M, et al. Anal adenocarcinoma: a rare malignancy in need of multidisciplinary management. *JCO Oncol Pract.* 2020;16(10):635–40.
43. Alcindor T, Tosikyan A, Vuong T, et al. Small-cell anal carcinoma and AIDS: case report and review of the literature. *Int J Colorectal Dis.* 2008;23(1):135–6.
44. Cimino-Mathews A, Sharma R, Illei PB. Detection of human papillomavirus in small cell carcinomas of the anus and rectum. *Am J Surg Pathol.* 2012;36(7):1087–92.
45. Voong KR, Rashid A, Crane CH, et al. Chemoradiation for high-grade neuroendocrine carcinoma of the rectum and anal canal. *Am J Clin Oncol.* 2017;40(6):555–60.
46. Kim ST, Ha SY, Lee J, et al. The clinicopathologic features and treatment of 607 hindgut neuroendocrine tumor (NET) patients at a single institution. *Medicine (Baltimore).* 2016;95(19).
47. Bernick PE, Klimstra DS, Shia J, et al. Neuroendocrine carcinomas of the colon and rectum. *Dis colon rectum.* 2004;47(2):163–9.
48. Shia J. An update on tumors of the anal canal. *Arch Pathol Lab Med.* 2010;134(11):1601–11.
49. Bolivar JC, Harris JW, Branch W, et al. Melanoma of the anorectal region. *Surg Gynecol Obstet.* 1982;154(3):337–41.
50. Cagir B, Whiteford MH, Topham A, et al. Changing epidemiology of anorectal melanoma. *Dis colon rectum.* 1999;42(9):1203–8.
51. Morson BC, Volkstädt H. Malignant melanoma of the anal canal. *J Clin Pathol.* 1963;16(2):126.
52. Helmke BM, Renner M, Poustka A, et al. DMBT1 expression distinguishes anorectal from cutaneous melanoma. *Histopathology.* 2009;54(2):233–40.
53. Satzger I, Küttler U, Völker B, et al. Anal mucosal melanoma with KIT-activating mutation and response to imatinib therapy—case report and review of the literature. *Dermatology.* 2010;220(1):77–81.
54. Gorden A, Osman I, Gai W, et al. Analysis of BRAF and N-RAS mutations in metastatic melanoma tissues. *Cancer Res.* 2003;63(14):3955–7.
55. Helmke BM, Mollenhauer J, Herold-Mende C, et al. BRAF mutations distinguish anorectal from cutaneous melanoma at the molecular level. *Gastroenterology.* 2004;127(6):1815–20.
56. Cooper PH, Mills SE, Allen MS. Malignant melanoma of the anus. *Dis Colon Rectum.* 1982;25(7):693–703.
57. Weinstock MA. Epidemiology and prognosis of anorectal melanoma. *Gastroenterology.* 1993;104(1):174–8.
58. Kanaan Z, Mulhall A, Mahid S, et al. A systematic review of prognosis and therapy of anal malignant melanoma: a plea for more precise reporting of location and thickness. *Am Surg.* 2012;78(1):28–35.
59. Ben Izhak O, Bar Chana M, Sussman L, et al. Ki67 antigen and PCNA proliferation markers predict survival in anorectal malignant melanoma. *Histopathology.* 2002;41(6):519–25.
60. Ueyama T, Hashimoto H, Tsuneyoshi M. Leiomyosarcoma of the Anus. *Int J Surg Pathol.* 1994;1(4).
61. Srouji MN, Donaldson MH, Chatten J, et al. Perianal rhabdomyosarcoma in childhood. *Cancer.* 1976;38(2):1008–12.
62. Flood HD, Salman AA. Malignant fibrous histiocytoma of the anal canal. *Dis colon rectum.* 1989;32(3):256–9.
63. Ioachim HL, Weinstein MA, Robbins RD, et al. Primary anorectal lymphoma. A new manifestation of the acquired immune deficiency syndrome (AIDS). *Cancer.* 1987;60(7):1449–53.



## BÖLÜM 60

### Proktolojik Operasyonlar Sonrası

Yücel GÜLTEKİN<sup>1</sup>

#### Giriş

Fekal bulaş ve nispeten daha kirli bir ortam nedeni ile proktolojik operasyonlar sonrası bakım ve komplikasyonlar, diğer cerrahi operasyonlar arasında ayrı bir öneme sahiptir. Proktolojik girişimler sonrası mortalite ve morbidite diğer gastrointestinal bölge cerrahilerinden daha yüksektir. Bu bölümde proktolojik operasyonlar sonrası görülen komplikasyonlar genel bir başlık altında ele alınacaktır.

#### Proktolojik Operasyonlardan Sonra Sık Görülen Komplikasyonlar

##### Kanama

Kanama, proktolojik operasyonlar arasında en sık hemoroid ameliyatlarından sonra görülür. Hemoroid operasyonlarından sonra erken dönemde görülen kanamalar çoğunlukla hemoroidektomi esnasında bağlanan ana pedi-

külün açılmasına bağlıdır. Hemoroidektomi sonrası erken kanama Goligher'in çalışmasında %1 olarak bildirilmiştir (1). Erken kanamalar masif şekilde olabildiği gibi yaradan yüzeysel kanamalar şeklinde de olabilir. Ana pedikül açılmasına ait kanamalar her zaman dışı doğru olmayabilir, bu tür kanamalarda rektum içine kanamalar da görülebilir ve bu durum kanamanın daha geç fark edilmesine neden olmaktadır. Nadir bir durum olmakla beraber rektum içine kanama sonucu geç fark edilme nedeni ile mortalite gelişen vakalarda bildirilmiştir. Hemoroidektomi sonrası geç kanamalar ise muhtemelen yara yerindeki granülasyon dokusunda ki yırtılmaya bağlı gelişmektedir. Hastaların %1-2'sinde görülen bu tip kanamalar genellikle postoperatif 7 ile 16. Günlerde ortaya çıkmaktadır (2, 3). Erken kanamalar daha çok operasyon akşamında meydana gelmektedir. Bu kanamalar hasta yatağında uygulanan hemostaz teknikleri ile durabilen kanamalarla birlikte, nadir de olsa ameliyathane şartlarında hemostaz gerektirebilecek kadar ciddi kanamalarda görüle-

<sup>1</sup> Dr. Öğr. Üyesi, Uşak Üniversitesi Tıp Fakültesi Genel Cerrahi AD. yucel.gultekin@usak.edu.tr

kılmalıdır. Hemostaz amacı ile anüsten içeri sokulan gazlı bez ve hemostatik materyallerin bir yararı gösterilememiştir. Ancak bu hemostatik tikaçlar postoperatif ağrı için önemli bir kaynaktır. Operasyon sonrası yarayı kapatan pansumanın ikinci gün çıkarılması uygundur. Pansumanların alınmasını takiben ılık su ile oturma banyolarına başlanabilir. Suyun sıcaklığı 39-44 °C arasında yakmayacak derecede olması uygundur. Suyun soğumasına kadar 15-20 dakika oturma banyosuna devam edilir. Sıcak oturma banyosu anal sfinkterde gevşemeye ve anal kanlanmada artmaya ve dolayısı ile yara iyileşmesinde hızlanmaya neden olur. Ancak anal manometre ile yapılan çalışmalarda sıcak su oturma banyosunun anal sfinkter basınçlarında azalma meydana getirdiği gösterilememiştir (34). Proktolojik operasyonlar sonrası oturma banyolarının kullanılması üzerine yapılan çalışmaların incelendiği bir meta analizde oturma banyolarının yara iyileşmesi üzerine olumlu katkıları bulunmamıştır (35). Çalışmalarda oturma banyolarının yararı gösterilememiş ise de yara yerinin lokal temizliği ve ağrıyı azaltmada ki olumlu etkisi nedeni ile halen kullanımı tercih edilmektedir.

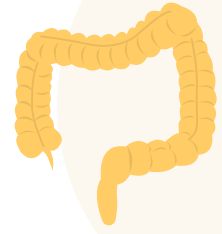
Anorektal cerrahi sonrasında postoperatif erken saatlerde ağrı kesici olarak narkotik analjeziklere ihtiyaç olabilir. Yapılan bir çalışma da hemoroidektomi operasyonlarından sonra vizüel ağrı skalası 5 ve üzeri olan hastalara narkotik analjeziklerin kullanılması önerilmiştir (36). Ancak narkotik analjeziklerin yan etkileri göz önünde bulundurulmalıdır.

Anorektal cerrahi sonrası defekasyon hastaların en önemli korkularıdır. Bu nedenle kabızlığın önlenmesi önemlidir. Preoperatif dönemde ve postoperatif dönemde ilk defekasyona kadar laksatiflerin kullanılması uygundur. Taburculuk sonrasında da kabızlığın önlenmesi için lifli gıdaların yer aldığı diyet hastalara önerilmektedir (37).

## Kaynaklar

1. Goligher JC. Surgery of the anüs, rectum and colon 5th Edn. London:Bailliere Tindall. 1984
2. Bleday R, Pena JP, Rothenberger DA, et al. Symptomatic hemorrhoids: current incidence and complications of operative therapy. *Dis Colon Rectum* 1992; 35:477.
3. Rosen L, Sipe P, Stasik JJ, et al. Outcome of delayed hemorrhage following surgical hemorrhoidectomy. *Dis Colon Rectum*. 1993; 36:743-746.
4. Watson AJ, Hudson J, Wood J, et al. Comparison of stapled haemorrhoidopexy with traditional excisional surgery for haemorrhoidal disease (eTHoS): a pragmatic, multicentre, randomised controlled trial. *Lancet* 2016; 388:2375.
5. Hoffmann DC, Goligher JC. Lateral subcutaneous internal sphincterotomy in treatment of anal fissure. *Br Med J*. 1970; 19; :673-675.
6. Basso L, Pescatori M. Outcome of delayed hemorrhage following surgical hemorrhoidectomy (letter to the editör). *Dis Colon Rectum*. 1994; 37:288-289.
7. Haas E, Onel E, Miller H, et al. A double-blind, randomized, active-controlled study for post-hemorrhoidectomy pain management with liposome bupivacaine, a novel local analgesic formulation. *Am Surg* 2012; 78:574.
8. Joshi GP, Neugebauer EA, PROSPECT Collaboration. Evidence-based management of pain after haemorrhoidectomy surgery. *Br J Surg* 2010; 97:1155.
9. Asfar SK, Juma TA, Ala-Edeen T. Hemorrhoidectomy and sphincterotomy. A prospective study comparing the effectiveness of anal stretch and sphincterotomy in relieving pain after hemorrhoidectomy. *Dis Colon Rectum*. 1988; 31:181-185.
10. Silverman R, Bendick PJ, Wasvary HJ. A randomized, prospective, double-blind, placebo-controlled trial of the effect of a calcium channel blocker ointment on pain after hemorrhoidectomy. *Dis Colon Rectum* 2005; 48:1913.
11. Patti R, Almasio PL, Muggeo VM, et al. Improvement of wound healing after hemorrhoidectomy: a double-blind, randomized study of botulinum toxin injection. *Dis Colon Rectum* 2005; 48:2173.
12. Ala S, Saeedi M, Eshghi F, Mirzabeygi P. Topical metronidazole can reduce pain after surgery and pain on defecation in postoperative hemorrhoidectomy. *Dis Colon Rectum* 2008; 51:235.
13. Lyngdorf P, Frimodt-Møller C, Jeppesen N. Voiding disturbances following anal surgery. *Urol Int* 1986; 41:67.
14. Cataldo PA, Senagore AJ, Does alpha sympathetic blockade prevent urinary retention following anorectal surgery? *Dis Colon Rectum* 1991; 34: 1113-1116.
15. Hinman F. Postoperative overdistension of the bladder. *Surg Gynecol Obstet*. 1976;142:901-902

16. Moreira H Jr, Moreira JP, Isaac RR, et al. Morphine spinal block anesthesia in patients who undergo an open hemorrhoidectomy: a prospective analysis of pain control and postoperative complications. *Ann Coloproctol* 2014; 30:135.
17. Bailey HR, Ferguson JA. Prevention of urinary retention by fluid restriction following anorectal operations. *Dis Colon Rectum* 1976; 19:250.
18. Bleday R, Pena JP, Rothenberger DA, et al. Symptomatic hemorrhoids: current incidence and complications of operative therapy. *Dis Colon Rectum* 1992; 35:477.
19. Buls J G, Goldberg S M. Modern management of hemorrhoids. *Surg Clin North Am.* 1978;58(3):469-478.
20. Buls JG, Goldberg SM: Modern management of hemorrhoids. *Surg Clin North Am.* 1978; 58:469-469.
21. Walker WA, Rothenberger DA, Golberg SM. Morbidity internal sphincterotomy for anal fissure and stenosis. *Dis Colon Rectum* 1985; 28:832-835.
22. Güner OS, Tümay LV, Zorluoğlu A. Stapled hemorrhoidopexy: Prospective Evaluation of 50 Cases. *Kolon Rektum Hast Derg.* 2009; 19: 81-85.
23. Bode WE, Ramos R, Page CP. Invasing necrotizing infection secondary to anorectal abscess. *Dis Colon Rectum* 1982; 25:416-419.
24. Jones JB, Schofield PF. A comparative study of the methods of the treatmentfor haemorrhoids. *Proc R Soc med.* 1974; 67: 51-53.
25. Eu KW, Teoh TA, Seow-Choen F, et al. Anal stricture following haemorrhoidectomy: early diagnosis and treatment. *Aust. N.Z. J. Surg.* 1995; 65: 101-103.
26. Sagar PM, Wolff BG. The use of the modified Whitehead procedure as an alternative to the closed Ferguson hemorrhoidectomy. *Tech Coloproctol* 2000, 3:131-134.
27. Barrios G, Khubchandani M. Whitehead operation revisited. *Dis Colon Rectum.* 1979;22:330-2.
28. Jayarama S, Colquhoun PHD, Malthaner RA. Stapled versus conventional surgery for hemorrhoids (Review). *Cochrane Database of Systematic Review* 2006; 18(4): CD005393.
29. Romano G, Rotondano G, Santangelo M, et al. A critical appraisal of pathogenesis and morbidity of surgical treatment of chronic anal fissure. *J Am Coll Surg* 1994;178:600-604.
30. Steele SR, Madoff RD. Systematic review: the treatment of anal fissure. *Aliment Pharmacol Ther* 2006; 24:247.
31. Patti R, Almasio PL, Arcara M, et al. Long-term manometric study of anal sphincter function after hemorrhoidectomy. *Int J Colorectal Dis* 2007;22:253-257.
32. Sultan AH, Kamm MA, Nicholls NJ, et al. Prospective study of the extent of external anal sphincter division during lateral sphincterotomy. *Dis Colon Rectum.* 1994; 37: 1031-1033.
33. Read Mg, Read NW, Haynes WG, et al. A prospective study of the effect of haemorrhoidectomy on sphincter function and faecal continence. *Br J Surg.* 1982; 69:396-398.
34. Pinho M, Correa JC, Furtado A, Ramos JR. Do hot baths promote anal sphincter relaxation? *Dis Colon Rectum.* 1993; 36:273-274.
35. Tejirian T, Abbas MA. Sitz bath: where is the evidence? Scientific basis of a common practice. *Dis Colon Rectum.* 2005; 48: 236-240.
36. Gravié JF, Lehur P, Hutten N, Papillon M, Fantoli M, Descottes B, Pessaux P, Arnaud J, Stapled Hemorrhoidopexy Versus Milligan-Morgan Hemorrhoidectomy A Prospective, Randomized, Multicenter Trial With 2-Year Postoperative Follow Up. *Ann Surg.* 2005; 242:29-35.
37. Johnson CD, Budd J, Ward AJ. Laxatives after hemorrhoidectomy. *Dis Colon Rectum.* 1987;30:780-781.



## BÖLÜM 61

# Inflamatuvar Olmayan Benign Anorektal Hastalıkların Tedavisinde Topikal Kremelerin Kullanımı

Akile ZENGİN<sup>1</sup>

### Giriş

Oral yol, ilaç uygulanması için bilinen en uygun yoldur (1). Bununla birlikte, bunun ne klinik ne de farmasötik açıdan mümkün olmadığı durumlar vardır. Bu tür vakalarda rektal yol lokal ve sistemik etkili ilaçlar için alternatif yol olabilmektedir (2). Bu durumlar arasında konstipasyon, hemoroid, anal fissür, inflamasyon ve hiperkalemi sayılabilir (1).

Sistemik ilaçların rektal formülasyonları klinikte ağrı, ateş, bulantı ve kusma, migren, allerji şikayetlerinde ve sedasyonda kullanılabilir. Bu rektal formülasyonlar fitiller, lavmanlar ve kremler gibi geleneksel dozaj formlarında olup tipik olarak kısa süreli tedavi için kullanılır. Rektal ilaç formları genelde pahalı değildir ve hastaların kendi kendilerine uygulayabildikleri tıbbi personel gerektirmeyen ilaçlardır (3,4).

### Fonksiyonel Anatomi

Rektum sigmoid kolonla anal kanal arasında bulunmakta ve kalın bağırsağın son kısmını oluşturmaktadır. Defekasyon sürecinde gastrointestinal içeriklerden suyun ve elektrolitlerin emiliminde minimal görev almakla birlikte aslında taşıyıcı veya geçici depo görevi görmektedir (5,6). Yetişkinde rektumun uzunluğu 15-20 cm arasında değişmektedir ve yüzey alanı yaklaşık 200-400 cm<sup>2</sup>'dir (7-9). Genel olarak rektumdaki ortam gastrointestinal sistemin diğer bölümlerine kıyasla nispeten sabit ve statiktir (4). Rektumun ortalama sıvı volümü 1-3 ml ve nötral pH'sı 7-8'dir (4,9,10).

Rektum luminal yüzeyinde villi veya mikrovilliye sahip değildir. Buna bağlı olarak da absorpsiyon için ince bağırsaklara göre göreceli küçük bir yüzey alanına sahiptir (8,9,11). Mukozal yüzey tek tabakalı kolumnar epitel ile örtülüdür (11). Epitel dokusu çeşitli goblet hücreleri içermektedir. Bu hücreler fekal

<sup>1</sup> Uzm. Dr., Turgut Özal Üniversitesi, Malatya Eğitim ve Araştırma Hastanesi, Gastroenteroloji Cerrahisi BD., dr.akile.zengin@gmail.com

güçlü tedavi modaliteleridir. Rektal kremler mevcut şikayetleri giderirken nüksü önlemede başarılı değillerdir. Bu tedavi şeklinde önemli olan sadece ilaçlardan fayda ummaktan ziyade yaşam standartlarını da değiştirmek gerektiğidir.

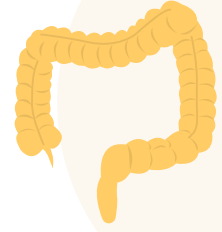
## Kaynaklar

- Hua S. Physiological and pharmaceutical considerations for rectal drug formulations. *Front Pharmacol.* 2019;10:1-16.
- Ottaiano R, Sebastiano M, Bondarenko LB, et al. Pharmacokinetic Characteristics of a Nifedipine and Lidocaine Fixed Combination in the Form of Rectal Cream: Two Decades Data Analysis. 2021;5 (1):27-36.
- Turner C, Aye Mya Thein N, Turner P, et al. Rectal pH in well and unwell infants. *J Trop Pediatr.* 2012;58 (4):311-3.
- Jannin V, Lemagnen G, Gueroult P, et al. Rectal route in the 21st Century to treat children. *Adv Drug Deliv Rev.* 2014;73:34-49.
- Shafik A, Mostafa RM, Shafik I, et al. Functional activity of the rectum: A conduit organ or a storage organ or both? *World J Gastroenterol WJG.* 2006;12 (28):4549-52.
- Leppik IE, Patel SI. Intramuscular and rectal therapies of acute seizures. *Epilepsy Behav.* 2015;49:307-12.
- De Boer AG, Moolenaar F, De Leede LGJ, et al. Rectal drug administration. *Clin Pharmacokinet.* 1982;7 (4):285-311.
- van Hoogdale EJ, de Boer AG, Breimer DD. Pharmacokinetics of rectal drug administration, part I. *Clin Pharmacokinet.* 1991;21 (2):11-26.
- Nunes R, Sarmento B, das Neves J. Formulation and delivery of anti-HIV rectal microbicides: advances and challenges. *J Controlled Release.* 2014;194:278-94.
- Purohit TJ, Hanning SM, Wu Z. Advances in rectal drug delivery systems. *Pharm Dev Technol.* 2018;23 (10):942-52.
- Reinus, JE., Simon, D. (2014). *Gastrointestinal anatomy and physiology: the essentials.* John Wiley & Sons.
- Dujovny N, Quiros RM, Saclarides TJ. Anorectal anatomy and embryology. *Surg Oncol Clin.* 2004;13 (2):277-93.
- Herliczek TW, Swenson DW, Mayo-Smith WW. Utility of MRI after inconclusive ultrasound in pediatric patients with suspected appendicitis: retrospective review of 60 consecutive patients. *Am J Roentgenol.* 2013;200 (5):969-73.
- Shreya AB, Raut SY, Managuli RS, et al. Active targeting of drugs and bioactive molecules via oral administration by ligand-conjugated lipidic nanocarriers: recent advances. *AAPS PharmSciTech.* 2019;20 (1):1-12.
- Martinez MN, Amidon GL. A mechanistic approach to understanding the factors affecting drug absorption: a review of fundamentals. *J Clin Pharmacol.* 2002;42 (6):620-43.
- Homayun B, Lin X, Choi H-J. Challenges and recent progress in oral drug delivery systems for biopharmaceuticals. *Pharmaceutics.* 2019;129 (3):1-29.
- Brunton, LL., Chabner, B., Knollmann, BC. (2018). *Goodman & Gilman's the pharmacological basis of therapeutics.* McGraw-Hill Education New York, NY, USA.
- Watson SJ, Kamm MA, Nicholls RJ, et al. Topical glyceryl trinitrate in the treatment of chronic anal fissure. *J Br Surg.* 1996;83 (6):771-5.
- Shrestha SK, Thapa PB, Maharjan DK, et al. Effectiveness of 0.2% glyceryl trinitrate and 0.5% nifedipine in the treatment of chronic anal fissure. *J Nepal Med Assoc.* 2017;56 (205):149-52.
- Bansal AR, Yadav PK, Godara R, et al. Comparative evaluation of 0.2% glyceryl trinitrate vs. 2% diltiazem ointment in treatment of chronic anal fissure treatment-a randomized trial. *Hell J Surg.* 2016;88 (1):25-30.
- Haider SB, Khan MTJ, Mahesar SA, et al. Comparison of lateral anal sphincterotomy and 0.2% Glyceryl trinitrate (GTN) in the treatment of chronic anal fissure. *Pak J Surg.* 2020;36 (4):292-8.
- Dorfman G, Levitt M, Platell C. Treatment of chronic anal fissure with topical glyceryl trinitrate. *Dis Colon Rectum.* 1999;42 (8):1007-10.
- Nelson RL, Thomas K, Morgan J, et al. Non surgical therapy for anal fissure. *Cochrane Database Syst Rev.* 2012 (2);2:1-136.
- Jin JZ, Hardy M-O, Unasa H, et al. A systematic review and meta-analysis of the efficacy of topical sphincterotomy treatments for anal fissure. *Int J Colorectal Dis.* 2021;1-15.
- Jonas M, Neal KR, Abercrombie JF, et al. A randomized trial of oral vs. topical diltiazem for chronic anal fissures. *Dis Colon Rectum.* 2001;44 (8):1074-8.
- Carapeti EA, Kamm MA, Evans BK, et al. Topical diltiazem and bethanechol decrease anal sphincter pressure without side effects. *Gut.* 1999;45 (5):719-22.
- Nevins EJ, Kanakala V. Topical diltiazem and glyceryl-trinitrate for chronic anal fissure: A meta-analysis of randomised controlled trials. *Turk J Surg.* 2020;36 (4):347-52.
- Ala S, Saeedi M, Hadianamrei R, et al. Topical diltiazem vs. topical glyceril trinitrate in the treatment of chronic anal fissure: a prospective, randomized, double-blind trial. *Acta Gastro Enterol Belg.* 2012;75 (4):438-42.
- Antropoli C, Perrotti P, Rubino M, et al. Nifedipine for local use in conservative treatment of anal fissures: Preliminary results of a multicenter study. *Dis Colon Rectum.* 1999 Aug;42 (8):1011-5.
- Perrotti P, Antropoli C, Molino D, et al. Conservative treatment of acute thrombosed external hemorrhoids with topical nifedipine. *Dis Colon Rectum.* 2001 Mar;44 (3):405-9.



31. Jabbar L. THE COMPARATIVE STUDY BETWEEN THE TOPICAL PREPARATIONS OF DILTIAZEM VERSUS THE NIFEDIPINE IN TREATMENT OF ANAL FISSURE. *IJPR*. 2018;45 (1):21-4.
32. Kujur ADS, Ekka NMP, Chandra S, et al. Comparative study to assess the effectiveness of topical Nifedipine and Diltiazem in the treatment of chronic anal fissure. *J Fam Med Prim Care*. 2020;9 (11):5652-7.
33. Ottaiano R, Sebastiano M, Bondarenko LB, et al. Pharmacokinetic Characteristics of a Nifedipine and Lidocaine Fixed Combination in the Form of Rectal Cream: Two Decades Data Analysis. 2021;5 (1):27-36.
34. Yamato S, Rattan S. Role of alpha adrenoceptors in opossum internal anal sphincter. *J Clin Invest*. 1990;86 (2):424-429.
35. Pitt J, Dawson PM, Hallan RI, et al. A double-blind randomized placebo-controlled trial of oral indoramin to treat chronic anal fissure. *Colorectal Dis*. 2001;3 (3):165-8.
36. Pitt J, Craggs MM, Henry MM, et al. Alpha-1 adrenoceptor blockade: potential new treatment for anal fissures. *Dis Colon Rectum*. 2000 Jun;43 (6):800-3.
37. Nagasaki M, Komori S, Ohashi H. Effect of trimebutine on voltage-activated calcium current in rabbit ileal smooth muscle cells. *Br J Pharmacol*. 1993;110 (1):399-403.
38. Ho YH, Seow-Choen F, Low JY, et al. Randomized controlled trial of trimebutine (anal sphincter relaxant) for pain after haemorrhoidectomy. *J Br Surg*. 1997;84 (3):377-9.
39. Kundra P, Vinayagam S. Perioperative intravenous lidocaine: Crossing local boundaries and reaching systemic horizons. *Indian J Anaesth*. 2020 May;64 (5):363-5.
40. Thomson PD, Melmon KL, Richardson JA, et al. Lidocaine Pharmacokinetics in Advanced Heart Failure, Liver Disease, and Renal Failure in Humans. *Ann Intern Med*. 1973;78 (4):499-508.
41. Friskopp J, Huledal G. Plasma levels of lidocaine and prilocaine after application of Oraqix®, a new intrapocket anesthetic, in patients with advanced periodontitis. *J Clin Periodontol*. 2001;28 (5):425-9.
42. Collinsworth KA, Kalman SM, Harrison DC. The Clinical Pharmacology of Lidocaine as an Antiarrhythmic Drug. *Circulation*. 1974 Dec;50 (6):1217-30.
43. Conklin KA. Pharmacology of local anesthetics. *AANA J*. 1987 Feb;55 (1):36-44.
44. Cousins MJ, Mather LE. Clinical pharmacology of local anaesthetics. *Anaesth Intensive Care*. 1980;8 (3):257-77.
45. Svensson P, Bjerring P, Arendt-Nielsen L, et al. Hypoalgesic effect of EMLA and lidocaine gel applied on human oral mucosa: quantitative evaluation by sensory and pain thresholds to argon laser stimulation. *Anesth Prog*. 1992;39 (1-2):4-8.
46. de Boer AG, Breimer DD, Mattie H, et al. Rectal bioavailability of lidocaine in man: Partial avoidance of "first-pass" metabolism. *Clin Pharmacol Ther*. 1979 Dec;26 (6):701-9.
47. Zimmermann J, Schlegelmilch R, Mazur D, et al. Proof of Systemic Safety of a Lidocaine Ointment in the Treatment of Patients with Anorectal Pain. *Arzneimittelforschung*. 2007 Jan;57 (1):12-9.
48. Barash M, Reich KA, Rademaker D. Lidocaine-Induced Methemoglobinemia: A Clinical Reminder. *J Osteopath Med*. 2015 Feb 1;115 (2):94-8.
49. Kikkawa Y, Takaki S, Matsuda Y, et al. The influence of Tribenoside on expression and deposition of epidermal laminins in HaCaT cells. *Biol Pharm Bull*. 2010;33 (2):307-10.
50. Jaques R. The pharmacological activity of tribenoside. *Pharmacology*. 1977;15 (5):445-60.
51. Lorenc Z, Gökçe Ö. Tribenoside and lidocaine in the local treatment of hemorrhoids: an overview of clinical evidence. *Eur Rev Med Pharmacol Sci*. 2016;20 (12):2742-51.
52. Havlickova B. Topical corticosteroid therapy in proctology indications. *Aliment Pharm Ther*. 2010;31 (1):19-32.
53. Goren A, Shapiro J, Roberts J, et al. Clinical utility and validity of minoxidil response testing in androgenetic alopecia. *Dermatol Ther*. 2015;28 (1):13-6.
54. Muthukumarassamy R, Robinson SS, Sarath SC, et al. Treatment of anal fissures using a combination of minoxidil and lignocaine: a randomized, double-blind trial. *Indian J Gastroenterol Off J Indian Soc Gastroenterol*. 2005;24 (4):158-60.
55. Alvandipour M, Ala S, Khalvati M, et al. Topical Minoxidil Versus Topical Diltiazem for Chemical Sphincterotomy of Chronic Anal Fissure: A Prospective, Randomized, Double-Blind, Clinical Trial. *World J Surg*. 2018 Jul;42 (7):2252-8.
56. Awan NA, Mir IN, Wani HA, et al. Comparison of topical agents minoxidil and diltiazem in medical management of anal fissures: a hospital based study. 2017 Nov 25;4 (12):3939-42.
57. Emile SH, Abdel-Razik MA, Elshobaky A, et al. Topical 5% minoxidil versus topical 0.2% glyceryl trinitrate in treatment of chronic anal fissure: A randomized clinical trial. *Int J Surg*. 2020 Mar;75:152-8.
58. McKee HR, Abou-Khalil B. Outpatient Pharmacotherapy and Modes of Administration for Acute Repetitive and Prolonged Seizures. *CNS Drugs*. 2015 Jan;29 (1):55-70.
59. Hang MTH, Smith BE, Keck C, et al. Increasing efficacy and reducing side effects in treatment of chronic anal fissures. *Medicine (Baltimore)*. 2017 May 19;96 (20):e6853.
60. Keyhanian S, Stahl-Biskup E. Phenolic Constituents in Dried Flowers of *Aloe vera* (*Aloe barbadensis*) and their *in vitro* Antioxidative Capacity. *Planta Med*. 2007 Jun;73 (6):599-602.
61. Prakoso YA, Kurniasih. The Effects of Aloe vera Cream on the Expression of CD4+ and CD8+ Lymphocytes in Skin Wound Healing. *J Trop Med*. 2018 Feb 15;2018:6218303.
62. Dámaso Fernández-Ginés F, Cortiñas-Sáenz M, Mateo-Carrasco H, et al. Efficacy and safety of topical se-

- voflurane in the treatment of chronic skin ulcers. *Am J Health Syst Pharm.* 2017 May 1;74 (9):e176–82.
63. Martínez-Monsalve A, Selva-Sevilla C, Gerónimo-Pardo M. Analgesic effectiveness of topical sevoflurane to perform sharp debridement of painful wounds. *J Vasc Surg.* 2019 May;69 (5):1532–7.
  64. Cifuentes-Tébar J, Rueda-Martínez JL, Selva-Sevilla C, et al. Analgesic Effectiveness and Improvement in Quality of Life after Using Topical Sevoflurane for an Extremely Painful Anal Fissure. *J Coloproctology.* 2021 Jun;41:206–9.
  65. Mosleh G, Badr P, Abolhassanzadeh Z, et al. Potential Effects and Mechanisms of Action of Topical Wallflower (*Erysimum cheiri* (L.) Cranz) Administration in Anal Fissure. *RJP.* 2019;6 (1):63-9.
  66. Gurel E, Ustunova S, Ergin B, et al. Herbal haemorrhoidal cream for haemorrhoids. *Chin J Physiol.* 2013 Oct 31;56 (5):253–62.



## BÖLÜM 62

### Oturma Banyosu

Bülent ŞEN<sup>1</sup>

Anorektal rahatsızlıklar, anal kanal ve rektum bölgesinde görülen bir takım hastalığı kapsamaktadır. Anorektal rahatsızlıklar başlığı altında yer alan bu rahatsızlıklar şunlardır; internal ve eksternal hemoroidal hastalık, kronik ve akut anal fissür, perianal fistül, perianal abse, anorektal kanser, perianal hematom, perianal ülserasyon. (1)

Anorektal rahatsızlıklar hayat kalitesini olumsuz yönde etkiler. Hastalar, bu hastalıkların neden olduğu ağrı, kanama, pruritus ani, konstipasyon, anksiyete, utanmadan muzdariptirler ve bu durumların şiddeti, tipi, hastalığın şiddeti ve tipine göre değişiklikler gösterir. Bu durumlar kişinin fiziksel, psikolojik, psikososyal durumunu da olumsuz etkiler. Klinisyen ağrı başta olmak üzere bu durumların doğru bir şekilde değerlendirilmesi ve tedavinin etkin şekilde başarılmasından da sorumludur.

Anorektal rahatsızlıklar başlığı altında belirtilen hastalıkların tanısı konulması sonrasında medikal tedavi veya gerekirse cerrahi tedavi uygulanır. Tedaviye yanıt alınması için

belli bir iyileşme sürecine ihtiyaç vardır. Şikayetlerin olduğu bölgenin nazik, mahrem bölge olması, anatomik özelliği nedeniyle zengin sinir ağına sahip olması, ağrı başta olmak üzere ortaya çıkan şikayetlerin ivedi olarak geçmesi hastanın ve hekimin öncelikli isteğidir. Bu isteğin gerçekleşmesi amacıyla ilaçlara ek olarak başka uygulamalara da ihtiyaç duyulmuş. Anorektal rahatsızlıklarla ilişkili ağrı, oturma banyosunun tatbiki ile dindirilebilir. Bu uygulama uzun süredir uygulanan görece kolay bir uygulamadır. (2).

#### Oturma Banyosu Nasıl Yapılır?

Ilık-sıcak su küvete, içine oturulabilecek büyüklükte bir leğene veya tuvalete adapte edilebilen oturma küvetine anorektal bölgeyi kaplayacak kadar yeterli miktarda konulur (**şekil 1**). Günde 2 ila 4 kez, ek olarak her defekasyon sonrası bölge temizliği yapılması takiben oturulur (**şekil 2,3**). Oturma süresi 10 ila 30 dakika kadar olup sonrasında bölge durularak nazik bir şekilde kurulur.

<sup>1</sup> Op. Dr., Kartal Koşuyolu Eğitim ve Araştırma Hastanesi, Gastroenteroloji Cerrahisi Kliniği, drbulentsen@yahoo.com

tedavisinde daha yaygın bir şekilde kullanılmaktadır. Ürolojik operasyonlardan sonra da oturma banyosuna başvurulmaktadır (10).



Şekil 4. Ilık-sıcak su sprey

Oturma banyosunun ağrıyı nasıl azalttığı- nın net olmaması nedeniyle yapılan bir çalışmada ılık-sıcak oturma banyosunun termos-finkterik refleks mekanizması ile internal anal sfinkter elektromyografik aktivitesinin ve rektal boyun basıncının azalmasına neden olarak internal anal sfinkterin gevşemesi ile ağrının azalmasının beklendiği belirtilmiş (11), buna karşın sıcak oturma banyosunun anal manometrik çalışmalarla anal sfinkterde gevşeme oluşturmadığı belirtilmiş (12).

Oturma banyosunun kullanımının etkisi tam netleştirilememiş olmasına rağmen anorektal rahatsızlığı olan hastalara tavsiye edilmektedir. Klinik gözlemlerden oluşan klinik etki net değildir. Oturma banyosu rejiminden bağımsız olarak da hastaların yaraları iyileşiyor, düzeliyorlar. Bu amaçla hastalar ve klinisyenlere ışık tutması adına Lang ve arkadaşlarının 4 ayrı randomize kontrollü çalışmayı inceledikleri oturma banyosunun etkinliği üzerine olan çalışmalarında ağrının genel yoğunluğu, ameliyat sonrası ağrı skorlaması, dışkılama sonrası ağrı skorlaması, çatlak veya yaranın iyileşme oranı, hastaların memnuniyet düzeyi, komplikasyon varlığı açısından değerlendirilmiş (7, 8, 13-16). Ağrının genel yoğunluğu, ameliyat sonrası ağrı skorlama-

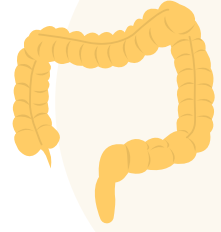
sı, çatlak ve yaranın iyileşme oranı açısından oturma banyosu yapan ve yapmayan gruplar arasında istatistiksel bir fark saptanmamış. Dışkılama sonrası ağrı skorlamasında bir çalışmada oturma banyosu lehine istatistiksel olarak anlamlı fark saptanmış, hastaların memnuniyet düzeyi açısından bir çalışmada oturma banyosu lehine istatistiksel olarak anlamlı fark saptanmış. Ek olarak ılık-sıcak su sprey uygulamasının oturma banyosu ile karşılaştırıldığında istatistiksel olarak anlamlı bir şekilde memnuniyet oluşturduğu saptanmış. Komplikasyon olarak 2 hastada perineal döküntü oluşmuş ancak istatistiksel sonucu belirtilmemiş. Bu çalışmanın sonucunda tartışılmaz bir kanıt ile oturma banyosunun anorektal rahatsızlıklarla ilişkili ağrı ile mücadelede kullanımının desteklenmesi sonucu çıkmamaktadır. Hastanın memnuniyeti amacıyla reçete edilebilir, yapıp yapmama seçeneği hastaya sunulabilir, ağrıyı azaltma amacıyla reçete edilmemelidir. Lang ve arkadaşlarının yazdığı bu derleme anorektal rahatsızlıkları olan hastalarda oturma banyosunun ağrının geçmesi, fissür ve yara iyileşmesini hızlandırması açısından güçlü bir kanıt bulmamaktadır. Oturma banyosu yapılması sırasında ciddi bir komplikasyon oluşmamıştır. Hasta memnuniyeti için kullanılabilir. Anorektal rahatsızlıklarda hijyeni sağlama ve rahatlık açısından ılık-sıcak su sprey uygulaması alternatif bir metot olarak önerilebilir (16).

## Kaynaklar

1. Metcalf A. Anorectal disorders: five common causes of pain, itching, and bleeding. *Postgraduate medicine*, 1995, 98.5: 81-94.
2. McConnell EA. Giving your patient a sitz bath. *Nursing*. 1993. 23:14.
3. Leeds A. The art of the sitz bath. *Midwifery today with international midwife*, 2003, 65: 25-26.
4. Behmanesh F, Aghamohammadi A, Zeinalzadeh M. Effects of olive oil sitz bath on improvement of perineal injury after delivery. *Koomesh*, 2013, 14.3.
5. Tejirian T, Abbas MA. Sitz bath: where is the evidence?

Scientific basis of a common practice. *Dis Colon Rectum*. 2005. 48:2336–2340

6. Kahraman A, Karaca K, Etöz A. Perianal burn as a complication of hemorrhoid treatment caused by hot water sitz bath. *Burns*, 2004, 30.8: 868-870.
7. Hsu KE, Chia JS, Jao SW. Comparison of clinical effects between warm water spray and sitz bath in post-hemorrhoidectomy period. *Journal of Gastrointestinal Surgery*, 2009, 13.7: 1274-1278.
8. Lafoy J, Geden EA. Postepisiotomy pain: warm versus cold sitz bath. *Journal of Obstetric, Gynecologic, & Neonatal Nursing*, 1989, 18.5: 399-403.
9. Ramler D, Roberts J. A comparison of cold and warm sitz baths for relief of postpartum perineal pain. *Journal of Obstetric, Gynecologic, & Neonatal Nursing*, 1986, 15.6: 471-474.
10. Park SU, Lee S., Chung, Y.G.. Warm sitz bath: Are there benefits after transurethral resection of the prostate?. *Korean journal of urology*, 2010, 51.11: 763-766.
11. Shafik A. Role of warm-water bath in anorectal conditions. The “thermosphincteric reflex”. *J Clin Gastroenterol*. 1993. 16:304–308.
12. Pinho M, Correa, JC, Furtado A. Do hot baths promote anal sphincter relaxation?. *Diseases of the colon & rectum*, 1993, 36.3: 273-274.
13. Gupta PJ. Randomized, controlled study comparing sitz-bath and no-sitz-bath treatments in patients with acute anal fissures. *ANZ journal of surgery*, 2006, 76.8: 718-721.
14. Gupta PJ. Effects of warm water sitz bath on symptoms in post-anal sphincterotomy in chronic anal fissure—a randomized and controlled study. *World journal of surgery*, 2007, 31.7: 1480-1484.
15. Gupta PJ. Warm sitz bath does not reduce symptoms in posthaemorrhoidectomy period: a randomized, controlled study. *ANZ journal of surgery*, 2008, 78.5: 398-401.
16. Lang, DS, Tho, PC, Ang EN. Effectiveness of the Sitz bath in managing adult patients with anorectal disorders. *JAPAN journal of nursing science*, 2011, 8.2: 115-128.



## BÖLÜM 63

### Rektal Yabancı Cisimler

Görkem ÖZDEMİR<sup>1</sup>

#### Giriş

Rektumda yabancı cisim bulunması nadir görülen bir durumdur. Anal yoldan cinsel amaçlı istemli girimler açık ara en yaygın nedenidir. Bunu cinsel saldırı, kaza veya iyatrojenik olaylar, yabancı cisimlerin yutulması, psikiyatrik hastalıklar, uyuşturucu kaçakçılığı ve yaşlılarda dışkı impaksiyonu-konstipasyonu nedeniyle kendi kendine tedavi girişimi takip eder (1-3). Rektumda bulunan yabancı cisimler çok çeşitlilik göstermekte olup her türlü şekil ve boyutta olabilirler. En yaygın görülen tipi fallik şekilli cisimlerdir. Cisimlerin şekil ve boyutu tedavi planını etkileyebileceği için önemlidir. Literatürde ampul, bardak, pil, kemik, soda şişesi, metal içecek kutuları, cop, seks oyuncakları, diş fırçaları, ilaçlar, cep telefonları, hortum, spreylere, keçeli kalem, balon, pelüş hayvanlar, oyuncak arabalar, meyve ve sebze gibi çok farklı nesnelere raporlanmıştır (2,4-8). Yabancı cisimlerin çeşitliliği nedeniyle, standart bir tedavi yaklaşımı belirle-

mek zordur. Bunlar rektum ve distal kolonda mukozal inflamasyondan perforasyona varan farklı derecelerde doku hasarına ve farklı klinik sunumlara yol açar (4).

Rektal yabancı cisime tanı koymak zordur. Bunun nedeni hastaların hastaneye başvuru nedenlerini gizlemeleri, sağlık merkezine başvuru uzun süreli gecikme ve bazen hastaların rektal yabancı cisim varlığını reddetmeleridir (9).

Klinisyenler bu durumla nadiren karşılaştığından ve tedavi yönetimindeki çeşitlilikten dolayı terapötik algoritmalara ihtiyaç vardır.

#### Epidemiyoloji

Rektal yabancı cisimlerle ilgili yayınlar esas olarak tek merkezli vaka serilerine dayanmaktadır. Literatürdeki olguların çoğunluğunu 30-50 yaş arası erkekler oluşturmaktadır (5-7,10). Erkek-kadın oranı 37:1 görülmektedir (5,11,12).

<sup>1</sup> Op. Dr., Adana Şehir Eğitim ve Araştırma Hastanesi, Gastroenteroloji Cerrahisi, dr.gorkemozdemir@yahoo.com.tr



Yabancı cisim kaynaklı olgularda perforasyon oranı yaklaşık %15'dir (42,43). Perforasyon, daha yüksek oranda morbidite ile ilişkilidir ve nadiren mortaliteye neden olabilir. Altta yatan komorbiditeler, başvuru zamanı ve periton kirliliğinin derecesi gibi faktörler hastanın kliniğini, tedavi seçeneklerini ve hastanede yatış süresini etkiler. Perforasyonlu olgularda genellikle laparotomi gereklidir. Bununla birlikte; hemodinamik olarak stabil hastalardaki küçük ekstraperitoneal perforasyonlar hastaneye yatış, tam barsak istirahati ve tek başına intravenöz antibiyotiklerle başarılı bir şekilde tedavi edilmiştir (44). Bu hastalarda cerrahi eksplorasyon ihtimaline karşı klinik bulgular dikkatli bir şekilde yakın takip edilmelidir. Literatürde multisistem organ yetmezliği ve ölümlü sonuçlanan sistemik inflamatuvar yanıt sendromu (SIRS) ve ARDS gelişimi de bildirilmiştir (45).

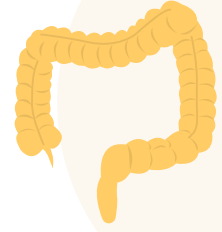
## Sonuç

Sonuç olarak; rektal yabancı cisimli olgularda tedavi yöntemleri çok farklılık gösterebilmektedir. Hastanın genel durumu, komplikasyon varlığı, yabancı cismin tipi gibi birçok faktör dikkate alınarak kişiye özel tedavi yaklaşımı seçilmelidir.

## Kaynaklar

- Cohen JS, Sackier JM. Management of colorectal foreign bodies. *J R Coll Surg Edinb*. 1996;41:312-315.
- Ayantunde AA, Oke T. A review of gastrointestinal foreign bodies. *Int J Clin Pract*. 2006;60:735-739. Doi: 10.1111/j.1368-5031.2005.00709.x
- Ayantunde AA. Approach to the diagnosis and management of retained rectal foreign bodies: clinical update. *Tech Coloproctol*. 2012;17:13-20. Doi: 10.1007/s10151-012-0899-1.
- Tarasconi A, Perrone G, Davies J, et al. Anorectal emergencies: WSES-AAST guidelines. *World J Emerg Surg*. 2021;16(1):48. doi: 10.1186/s13017-021-00384-x.
- Clarke DL, Buccimazza I, Anderson FA, et al. Colorectal foreign bodies. *Color Dis*. 2005;7:98-103. Doi: 10.1111/j.1463-1318.2004.00699.x.
- Rodríguez-Hermosa JI, Codina-Cazador A, Ruiz B, et al. Management of foreign bodies in the rectum. *Color Dis*. 2007;9:543-548. Doi: 10.1111/j.1463-1318.2006.01184.x.
- Goldberg JE, Steele SR. Rectal foreign bodies. *Surg Clin N Am*. 2010;90:173-184. Doi: 10.1016/j.suc.2009.10.004.
- Koornstra JJ, Weersma RK. Management of rectal foreign bodies: description of a new technique and clinical practice guidelines. *World J Gastroenterol*. 2008;14:4403-4406. Doi: 10.3748/wjg.14.4403.
- Cawich SO, Thomas DA, Mohammed F, et al. A Management Algorithm for Retained Rectal Foreign Bodies. *Am J Mens Health*. 2017;11(3):684-692. Doi: 10.1177/1557988316680929
- Lake JP, Essani R, Petrone P, et al. Management of retained colorectal foreign bodies: predictors of operative intervention. *Dis Colon Rectum*. 2004;47:1694-1698. Doi: 10.1007/s10350-004-0676-4.
- Stack LB, Munter DW. Foreign bodies in the gastrointestinal tract. *Emerg Med Clin North Am*. 1996;14:493-521. Doi: 10.1016/s0733-8627(05)70264-9.
- Kurer MA, Davey C, Khan S, et al. Colorectal foreign bodies: a systematic review. *Color Dis*. 2010;12:851-861. Doi: 10.1111/j.1463-1318.2009.02109.x.
- Cologne K, Ault G. Rectal foreign bodies: what is the current standard? *Clin Colon Rectal Surg*. 2012;25:214-218. Doi: 10.1055/s-0032-1329392.
- Ooi BS, Ho YH, Eu KW, et al. Management of anorectal foreign bodies: a cause of obscure anal pain. *Aust N Z J Surg*. 1998; 68:852-855. Doi: 10.1046/j.1440-1622.1998.01463.x.
- Rodríguez-Hermosa JI, Codina A, Alayrach J et al. Foreign bodies in the rectum and sigmoid colon. *Cir Esp* 2001; 69:404-407. Doi: 10.1016/S0009-739X(01)71764-2.
- Coskun A, Erkan N, Yakan S, et al. Management of rectal foreign bodies. *World J Emerg Surg*. 2013;8:11. Doi: 10.1186/1749-7922-8-11.
- Tseng H-J, Hanna TN, Shuaib W, et al. Imaging foreign bodies: ingested, aspirated, and inserted. *Ann Emerg Med*. 2015;66:570-582.e5. Doi: 10.1016/j.annemergmed.2015.07.499.
- Cinar H, Berkesoglu M, Derebey M, et al. Surgical management of anorectal foreign bodies. *Niger J Clin Pract*. 2018;21:721-725. Doi: 10.4103/njcp.njcp\_172\_17.
- Nehme Kingsley A, Abcarian H. Colorectal foreign bodies. Management update. *Dis Colon Rectum*. 1985;28:941-944. Doi: 10.1007/BF02554312.
- Huang W-C, Jiang J-K, Wang H-S, et al. Retained rectal foreign bodies. *J Chin Med Assoc*. 2003;66:607-612.
- Hunter TB, Taljanovic MS. Foreign bodies. *Radiographics*. 2003;23(3):731-757. doi: 10.1148/rg.233025137.
- Sartelli M, Chichom-Mefire A, Labricciosa FM, et al. The management of intra-abdominal infections from a global perspective: 2017 WSES guidelines for management of intra-abdominal infections. *World J Emerg Surg*. 2017;12:29. Doi: 10.1186/s13017-017-0141-6
- Sartelli M, Catena F, Abu-Zidan FM, Ansaloni L, Biffi

- WL, Boermeester MA, et al. Management of intra-abdominal infections: recommendations by the WSES 2016 consensus conference. *World J Emerg Surg.* 2017;12:22. Doi: 10.1186/s13017-017-0132-7.
24. El-Barghouty N. Management of disc battery ingestion in children. *Br J Surg* 1991; 78: 247. Doi: 10.1002/bjs.1800780239.
25. Vaishnav A, Spitz L. Alkaline battery-induced tracheoesophageal fistula: case report. *Br J Surg.* 1989; 76: 1045. Doi: 10.1002/bjs.1800761020.
26. Slaiki S, El Bouhaddouti H, Mouaquit O, et al. Volumineux corps étranger colorectal introduit volontairement: à propos d'un cas [Voluminous colorectal foreign bodies inserted voluntarily: about a case]. *Pan Afr Med J.* 2019;34:142.doi: 10.11604/pamj.2019.34.142.20793.
27. Billi P, Bassi M, Ferrara F, et al. Endoscopic removal of a large rectal foreign body using a large balloon dilator: report of a case and description of the technique. *Endoscopy.* 2010;42(Suppl 2):E238. Doi: 10.1055/s-0030-1255573.
28. Cappelletti S, Piacentino D, Ciallella C. Commentary on confounding definitions and descriptions of body packing. *Abdom Imaging.* 2015;40:3365–3366. Doi: 10.1007/s00261-015-0541-6.
29. Chauvin A, Viala J, Marteau P, et al. Management and endoscopic techniques for digestive foreign body and food bolus impaction. *Dig Liver Dis.* 2013;45:529–542. Doi: 10.1016/j.dld.2012.11.002.
30. Bekkerman M, Sachdev AH, Andrade J, et al. Endoscopic management of foreign bodies in the gastrointestinal tract: a review of the literature. *Gastroenterol Res Pract.* 2016;2016:8520767. Doi: 10.1155/2016/8520767
31. Birk M, Bauerfeind P, Deprez PH, et al. Removal of foreign bodies in the upper gastrointestinal tract in adults: European Society of Gastrointestinal Endoscopy (ESGE) clinical guideline. *Endoscopy.* 2016;48:489–496. Doi: 10.1055/s-0042-100456
32. Yaman M, Deitel M, Burul CJ, et al. Foreign bodies in the rectum. *Can J Surg.* 1993;36:173–177.
33. Cawich SO, Mohammed F, Spence R, et al. Colonic Foreign Body Retrieval Using a Modified TAMIS Technique with Standard Instruments and Trocars. *Case Rep Emerg Med.* 2015; 2015:815616. Doi: 10.1155/2015/815616.
34. Berghoff KR, Franklin ME Jr. Laparoscopic-assisted rectal foreign body removal: report of a case. *Dis Colon Rectum* 2005; 48:1975-1977. Doi: 10.1007/s10350-005-0117-6.
35. Rispoli G, Esposito C, Monachese TD, et al. Removal of a foreign body from the distal colon using a combined laparoscopic and endoanal approach: report of a case. *Dis Colon Rectum* 2000; 43:1632-1634. Doi: 10.1007/BF02236754.
36. Nastoulis E, Karakasi MV, Alexandri M, et al. Foreign Bodies in the Abdominal Area: Review of the Literature. *Acta Medica (Hradec Kralove).* 2019;62(3):85-93. doi: 10.14712/18059694.2019.130.
37. Athamnah MN, Rabai NA, Al Azzam HSO. Rectal foreign body, an impacted plastic ball: A case report and review of literature. *Int J Surg Case Rep.* 2021;87:106404. doi: 10.1016/j.ijscr.2021.106404.
38. Crass R A, Tranbaugh R F, Kudsk K, et al. Colorectal foreign bodies and perforation. *Am J Surg.* 1981;142(1):85–88. Doi: 10.1016/s0002-9610(81)80016-5.
39. Huang WC, Jiang JK, Wang HS, et al. Retained rectal foreign bodies. *J Chin Med Assoc.* 2003; 66(10):607-612.
40. Moore EE, Cogbill TH, Malangoni MA, et al. Organ injury scaling, II: Pancreas, duodenum, small bowel, colon, and rectum. *J Trauma.* 1990; 30:1427-1429.
41. Madiba TE, Moodley MM. Anal sphincter reconstruction for incontinence due to non-obstetric sphincter damage. *East Afr Med J.* 2003; 80:585-588. Doi: 10.4314/eamj.v80i11.8768.
42. Kouraklis G, Misiakos E, Dovas N, et al. Management of foreign bodies of the rectum: report of 21 cases. *J R Coll Surg Edinb.* 1997;42:246–247.
43. Safioleas M, Stamatakos M, Safioleas C, et al. The management of patients with retained foreign bodies in the rectum: from surgeon with respect. *Acta Chirurgica Belg.* 2009;109:352–355. Doi: 10.1080/00015458.2009.11680438.
44. Fry RD, Shemesh EI, Kodner IJ, et al. Perforation of the rectum and sigmoid colon during barium-enema examination. Management and prevention. *Dis Colon Rectum* 1989; 32:759-764.45. Waraich NG, Hudson JS, Iftikhar SY. Vibrator-induced fatal rectal perforation. *N Z Med J* 2007; 120:U2685.
45. Waraich NG, Hudson JS, Iftikhar SY. Vibrator-induced fatal rectal perforation. *N Z Med J* 2007; 120:U2685.



## BÖLÜM 64

### Tenesmus

Can İbrahim BULUT<sup>1</sup>  
Onur SAKALLI<sup>2</sup>

#### Tanımı

Defekasyon hissiyatı ile tuvalete gidip defekasyon yapılamaması yahut defekasyon sonrasında sürekli ıkınma ve tam boşalamama hissiyatı ile ağırlı dışkılama tenesmus olarak adlandırılmaktadır. Genellikle istemsiz ıkınma ve diğer gastrointestinal semptomlar eşlik edebilir. Tenesmus mekanizması tam olarak anlaşılammıştır. Enflamatuvar, enfeksiyöz kaynaklı veya rektal bölgeyi etkileyen tümöral sebeplere bağlı gelişebildiği gibi pelvik taban kaslarında relaksasyon bozukluğu yahut nöral sinyal iletim bozukluklarına bağlı görülebilmektedir. Tenesmus bir hastalık değil, bir çok hastalığa eşlik edebilen semptomdur. Etiyolojide rol alan hastalıklar aşağıda listelenmiştir(1,2,3).

#### Etyolojisi

- Motilite bozuklukları (Konstipasyon-Diyare)
- Anal fissür

- Perianal fistül
- Hemoroidal Hastalık
- Rektal prolapsus
- Perianal apse
- Soliter rektal ülser
- İrritabl barsak sendromu
- Enflamatuvar barsak hastalıkları – (Ülseratif kolit- Crohn)
- Enfektif kolit ve proktit
- Parazit enfeksiyonları
- Rektum malign hastalıkları
- Anorektal cerrahi sonrası
- Radyasyon proktiti
- Ürolojik maligniteler
- Jinekolojik maligniteler
- Multiple skleroz
- Hymen imperforatus

#### Tanı

Tenesmus semptomu ile başvuran hastada mevcut etyolojik faktörlere yönelik ayrıntılı

<sup>1</sup> Uzm. Dr., Balıkesir Atatürk Şehir Hastanesi, Gastroenteroloji Cerrahi Kliniği, cerrahcanbulut@hotmail.com

<sup>2</sup> Uzm. Dr., Balıkesir Atatürk Şehir Hastanesi, Genel Cerrahi Bölümü, onurskll@hotmail.com

mının da faydası gösterilmiştir. Rektal topikal formalin (formaldehit %4-%10) kullanımı şikayetlerin azaltılmasında faydalı olabilir. Medikal tedaviye dirençli olgularda öncelikle hiperbarik oksijen tedavisi denenmelidir. Medikal tedavi ve hiperbarik oksijen tedavisine rağmen şiddetli semptomların devamı halinde rezeksiyon ve stoma açılması seçenekleri değerlendirilebilir(14,15,16).

**İmperfore hymen:** Tenesmusun nadir görülen bir sebebi olan imperfore hymen tedavisinde hymenotomi uygulanmaktadır(17).

## Sonuç

Tenesmus birçok hastalıkta gözlenebilen bir semptom olup şiddetli tenesmus varlığı hastaların hayat kalitesini olumsuz yönde etkilemektedir. Bu semptomun ortadan kaldırılması zaman zaman olukça güç olabilmektedir. Tenesmusun etkili tedavisi için ayırıcı tanıda yer alan hastalıklar, tanıda kullanılabilecek yöntemler ve tanı sonrası uygulanabilecek tedavi yöntemlerinin bilinmesi büyük önem taşımaktadır.

## Kaynaklar

1. Brunicaardi F, Andersen D.K., Billiar T.R. et al. (Eds.), (2019). *Schwartz's Principles of Surgery, 11e*. McGraw Hill.
2. Adame E.C., Troche J.M.R..(2019). *Anorectal Disorders Diagnosis and Non-Surgical Treatments*. Elsevier inc.
3. French, Herbert, Mark T. Kinirons et al. 2005. *French's index of differential diagnosis: an A-Z*. London: Hodder Arnold.
4. Townsend, Jr Courtney M., et al. Sabiston Textbook of Surgery. 20th ed., Elsevier - Health Sciences Division, 2016.
5. Faccioli N, Comai A, Mainardi P et al. Defecography: a practical approach. *Diagn Interv Radiol*. 2010 Sep;16(3):209-16.
6. Lohsiriwat V. Treatment of hemorrhoids: A coloproctologist's view. *World J Gastroenterol*. 2015 Aug 21;21(31):9245-52.
7. Forootan M, Darvishi M. Solitary rectal ulcer syndrome: A systematic review. *Medicine (Baltimore)*. 2018 May;97(18):e0565.
8. Azer SA, Tuma F. Infectious Colitis. 2020 Sep 27. In: *StatPearls* [Internet]. Treasure Island (FL): StatPearls Publishing; 2021 Jan-. PMID: 31335045.
9. Ní Laoire Á, Fettes L, Murtagh FE. A systematic review of the effectiveness of palliative interventions to treat rectal tenesmus in cancer. *Palliat Med*. 2017 Dec;31(10):975-981.
10. Mueller K, Karimuddin AA, Metcalf C et al. Management of Malignant Rectal Pain and Tenesmus: A Systematic Review. *J Palliat Med*. 2020 Jul;23(7):964-971.
11. Ní Laoire Á, Fettes L, Murtagh FE. A systematic review of the effectiveness of palliative interventions to treat rectal tenesmus in cancer. *Palliat Med*. 2017 Dec;31(10):975-981.
12. Filingeri V, Gravante G. Stapled hemorrhoidectomy followed by fecal urgency and tenesmus: methodological complication or surgeon's mistake? *Tech Coloproctol*. 2006 Jul;10(2):149.
13. Cheetham MJ, Mortensen NJ, Nystrom PO et al (2000) Persistent pain and faecal urgency after stapled haemorrhoidectomy. *Lancet* 26;356:730-733
14. Zhong QH, Liu ZZ, Yuan ZX et al. Efficacy and complications of argon plasma coagulation for hemorrhagic chronic radiation proctitis. *World J Gastroenterol*. 2019 Apr 7;25(13):1618-1627.
15. Ali F, Hu KY. Evaluation and Management of Chronic Radiation Proctitis. *Dis Colon Rectum*. 2020 Mar;63(3):285-287.
16. Leiper K, Morris AI. Treatment of radiation proctitis. *Clin Oncol (R Coll Radiol)*. 2007 Nov;19(9):724-9.
17. Mwenda AS. Imperforate Hymen - a rare cause of acute abdominal pain and tenesmus: case report and review of the literature. *Pan Afr Med J*. 2013 May 21;15:28.