

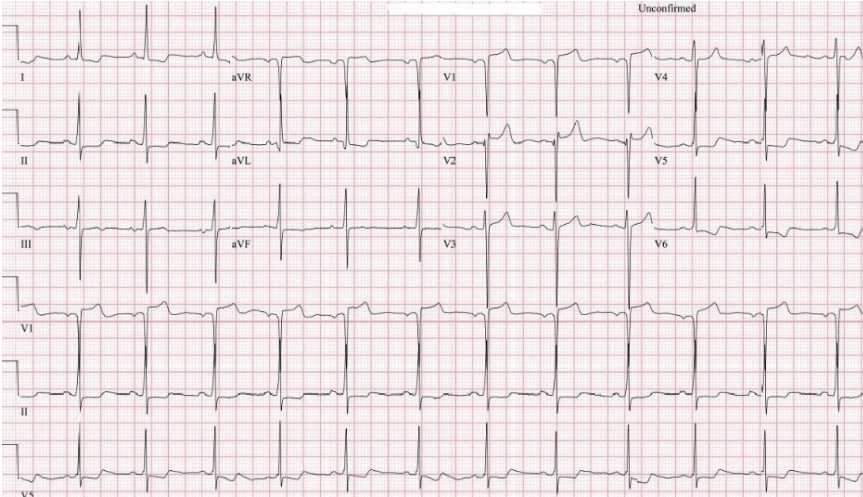
OLGU 4

Hipertrofik Kardiyomiyopati Hastasında Risk Yönetimi Olgusu

Murat DEMİRCİ¹

Olgu Sunumu

33 yaşında erkek hasta egzersiz sonrası senkop nedeni ile kardiyoloji kliniğine başvurdu. Son 4 yıldır devam eden eforla ortaya çıkan göğüs ağrısı, nefes darlığı, çabuk yorulma ve halsizlik şikayetleri mevcuttu. Şikayetleri uzun süre yol yürümekle ya da merdiven çıkmakla artıyordu. Özgeçmişinde 15 yıldır günde bir paket sigara dışında özellik yoktu. Soygeçmişinde amcası 35 yaşında ani kardiyak ölüm nedeni ile kaybedilmişti. Fizik muayenesinde periferik nabızlar açık, juguler venöz dolgunluk yok, akciğer sesleri doğal, TA: 135/80 mmHg, S1+ S2+, sol sterernal kenarda ve apekte 3/6 geç sistolik üfürüm mevcuttu. Üfürümün şiddeti valsalva yapmakla artmaktaydı. Fizik muayenesinde başka patoloji yoktu. Hastadan ileri inceleme için EKG, transtorasik ekokardiyografi (TTE) ve kan testleri istendi.



Şekil 1. EKG'de sinüs ritmi ve lateral derivasyonlarda T negatifliği ve ST depresyonu görülmekte

¹ Uzm. Dr., Pendik Devlet Hastanesi, drmuratdemirci@gmail.com

Kaynaklar

1. Bonow R O, Zipes D P, Mann D L, Libby P Braunwald Kalp Hastalıkları; kardiyovasküler tıp kitabı. Maron B Hipertofik kardiyomiyopati. 9. baskı 2015 İstanbul. s.1582-94
2. Seferovic, P M, Polovina M, Bauersachs J et al. Heart failure in cardiomyopathies: a position paper from the Heart Failure Association of the European Society of Cardiology. *Eur J Heart Fail.* 2019;21:553-76.
3. Elliott P M, Anastakis A, Borger M A and et al. 2014 ESC Guidelines on diagnosis and management of hypertrophic cardiomyopathy: the Task Force for the Diagnosis and Management of Hypertrophic Cardiomyopathy of the European Society of Cardiology (ESC). *Eur Heart J.* 2014; 35:2733-79.
4. Ommen S R, Mital S, Burke M A and et al. 2020 AHA/ACC Guideline for the Diagnosis and Treatment of Patients With Hypertrophic Cardiomyopathy: Executive Summary: A Report of the American College of Cardiology/American Heart Association Joint Committee on Clinical Practice Guidelines, *J Am Coll Cardiol.* 2020;76:3022-55.