

# KAROTİS ARTER HASTALIĞI VE TEDAVİ YÖNTEMLERİ

Hasan REYHANOĞLU<sup>1</sup>

## GİRİŞ

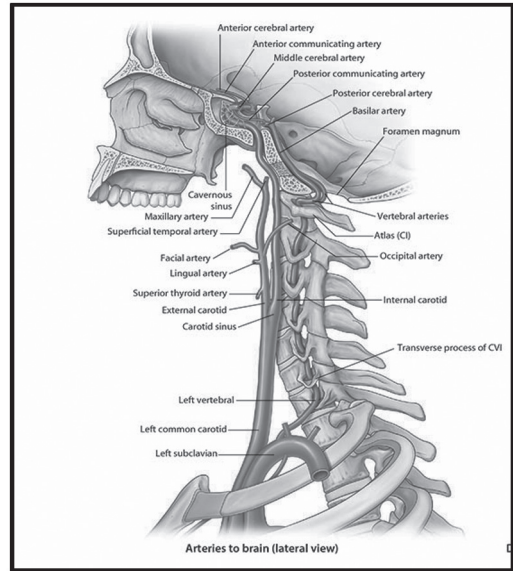
Ateroskleroz vücutta koroner arter hastalığı (KAH) ve periferik arter hastalığının (PAH) en sık sebebidir. Karotis arter darlığında (KAD) ciddi nörolojik bulgular ile kendini gösteren aterosklerozun lokal tutulum tutulum gösterdiği bir ekstrakraniyal periferik arter tutulumudur. İnce günümüzde koroner arter hastalığı ve kanserden sonra en sık 3. ölüm sebebidir[1].KAD iskemiyeye bağlı bu inmelerin %20-30'undan sorumludur. Asemptomatik olup hemodinamik olarak anlamlı KAD olan hastalarda yıllık inme riski %2-5 arası bildirilmiştir[1-3].İnme geçiren bu hastalarda mortalite ise %10-30 arası değişmektedir[4].

## Anatomi

Ana karotis arter sol tarafta doğrudan arkus aortanın dalı olarak çıkarken; sağ tarafta arkus aortanın çıkan truncus brachiocephalicus'tan ayrılır. C2-C3 seviyelerinde karotis interna ve eksterna dallarını verir [Şekil-1].Ana karotis arterden ayrılan internal karotis arter (İKA)lateralde seyreder ve servikal segmentte hiç dal vermeden kafa tabanında karotis kanalına girer.Eksternal karotis arter ise boyunda ayrıldıktan sonra önce tiroid superior dalını verir ve ardından yüz, kafa derisi ve orofarinks bölgesini besleyen diğer dalları verir.

Vertebral arterler her iki tarafta subklavian arterlerden çıkar.Sol taraftaki genellikle daha geniştir. Subklavian arterden çıktıktan sonra verteb-

raların transver kanalı boyunca ilerler ve foremen magmundan kafa tabanına girer[Şekil-1]. Beyin sapı hizasında birleşen vertebral arterler baziler arteri ve daha sonra karotis sistemi ile birleşerek gerektiğinde kolleteral dolaşımı sağlamak üzere Willis poligonunu oluşturur[5].



Şekil 1: Karotis ve vertebral arter anatomisi-Netter'den[6]

## Patofizyoloji

Koroner arter hastalığı ve periferik arter hastalığının ana sebebi ateroskleroz karotis arter darlığında da en önemli etyolojik faktördür. Hiperkolesterolemi, diyabetes mellitus (DM), hiper-

<sup>1</sup> Uzm. Dr. Hasan REYHANOĞLU, Tınaztepe Üniversitesi, Özel Tınaztepe Hastanesi, Kalp Damar cerrahisi Kliniği, hreyhanoglu@hotmail.com

zasyon optimal medikal tedaviye rağmen tekrarlayan iskemik atakları olan %50 ve üstü darlığı olan hastalarda sınıf IIb olarak önerilmiştir[15].

### Karotis anjioplasti endikasyonları

Girişimsel anjioplasti tekniklerinde hızlı ilerleme karotis darlıklarında bir seçenek haline gelmiştir[21,25,26]. Burada diğer anjioplasti yöntemlerine ek olarak serebral emboli filtre cihazlarının kullanımı önemlidir. Çünkü distal embolizasyon en korkulan nörolojik komplikasyondur. 1990-2002 yılları arasında yapılan yayınların analiz edildiği çalışmada distal koruyucu filtre kullanımı ile 30 günlük inme ve ölüm oranlarında (%1.8'e karşı %5.5) anlamlı oranda azalma bildirilmiştir[27]. Karotis anjioplasti ile cerrahiye karşılaştıran SAPHIRE ve CREST çalışmaları anjioplastinin cerrahiye alternatif olabileceğini göstermiştir[28,29]. SAPHIRE çalışmasında anjioplasti ile cerrahi yapılan hasta grupları arasında inme, myokard infarktüsü ve ölüm oranları açısından(1 yıllık takipte anjioplasti grubunda %12.5, cerrahi grupta %20.1) bildirilen sonuçlar anjioplastinin özellikle yüksek riskli hasta gruplarında cerrahiye alternatif olabileceğini göstermiştir. CREST çalışmasında ise iki grup (1262 anjioplasti, 1240 CEA) arasında kısa ve uzun dönem sonuçları açısından anlamlı fark saptanmamıştır.

Anjioplasti ayrıca açık cerrahinin kontraendike olduğu (cerrahinin ve genel anestezinin yüksek risk taşıdığı semptomatik olgular) geçirilmiş boyun cerrahisi, radyoterapi öyküsü, cerrahi sonrası restenoz ve yüksek bifurkasyonlu olgularda iyi bir seçenek olabilmektedir. Arkus aort yada supraaortik dallarda aşırı kalsifikasyon ve artmış tortuoze durumlarında anjioplastiden kaçınılmalıdır. Anjioplasti sırasında tromboemboli, stent restenozu, karotis perforasyonu veya diseksiyon, serebral hiperperfüzyon, bradikardi, serebral emboli koruma cihazına bağlı komplikasyonlar gelişebilmektedir. Stent restenozu birçok seride %10'un altındadır [18].Anjioplasti yapılan hastalarda restenozun önlenmesi açısından ikili antitrombositer tedavi en az 3 ay devam edilmelidir [4].

### SONUÇ

Yukarıdaki birçok çalışma, kılavuz ve öneriler ışığında hangi hastada nasıl davranılacağı konusunda aklımızda kalması gerekenler;

- 1) Koroner arter veya periferik arter hastalığı tanısı konan ve SVO öyküsü olan hastalarda karotis arter darlığını ekarte etmek açısından doppler USG ilk tercih olmalıdır.
- 2) Semptomatik yada asemptomatik İKA darlığı olan tüm hastalarda antitrombositer ve statin tedavisi endikedir.
- 3) Nörolojik açıdan semptomatik olup internal-karotiste %70 üzeri darlığı olan hastalarda karotis revaskülarizasyonu (CEA veya anjioplasti) planlanmalıdır.
- 4) Orta düzey (% 50-70) darlığı olan asemptomatik hastalarda tıbbi tedavi cerrahi tedaviye üstündür.
- 5) Semptomatik yada asemptomatik hastalarda, darlık % 50'nin altında ise medikal tedavi ile devam edilmelidir.
- 6) Koroner bypass cerrahisi planlanan ve SVO öyküsü olup %70 üzeri İCA darlığı olan hastalarda (aynı seans veya CABG öncesi) karotis revaskülarizasyonu yapılmalıdır.
- 7) Minör inme ve TİA sonrası revaskülarizasyon 2 hafta içinde yapılmalıdır.
- 8) %50-99 darlığı olan semptomatik hastalarda anatomi yada ek komorbid faktörler nedeni ile cerrahi risk yüksek ise anjioplasti uygun bir seçenektir.

### Kaynakça

1. Brott TG, Halperin JL, Abbara S. 2011 ASA/ACCF/AHA/AANN/ AANS/ACR/ASNR/CNS/SAIP/SCAI/SIR/SNIS/SVM/SVS.Guideline on themanagement of patients with extracranial carotid and vertebral artery disease. J Am CollCardiol. 2011;57:1002-44.
2. Köksal C, Çevirme D, Dönmez AA. Karotis arter endarterektomisi ve güncel yaklaşımlar. Koşuyolu Tıp Dergisi. 2010;13:26-31
3. Endarterectomy for asymptomatic carotid artery stenosis.Executive Committee for the Asymptomatic Carotid Atherosclerosis Study. JAMA 1995;273:1421-8.
4. Bozkurt Ak, 2016, Periferik Arter ve Ven Hastalıkları Ulusal Tedavi Kılavuzu, İstanbul, Baycınar Tıbbi Yayıncılık.
5. Ökten Aİ, Güzel A. Beynin arteriyel Anatomisi. Turk-Nöröşirurji Dergisi, 2012;22:171-188
6. Netter FH, 2015, Netter İnsan Anatomisi Atlası, Cumhuriyet M, İstanbul, Nobel kitapevi.
7. North American Symptomatic Carotid Endarterectomy Trial Collaborators. Beneficial effect of carotid endarterectomyin symptomatic patients with high-grade carotid stenosis.. N Engl J Med 1991;325:445-53
8. Rothwell PM, Gutnikov SA, Warlow CP. Reanalysis of the final results of theEuropeanCarotidSurgeryTrial. Stroke. 2003;34:514-23.

9. Göksel OS,2016,Karotis Arter Darlıkları Cerrahi Tedavi,İstanbul, Selen Yayıncılık
10. Kernan WN, Ovbiagele B, Black HR, Bravata DM. Guidelinesforthe prevention of stroke in patientswithstrokeandtransientischemicattack: a Guidelines for the preventionof stroke in patients with stroke and transient ischemic attack: a guideline for health care professionals from the American Heart Association/AmericanStroke-Association. Stroke, 2014;45:2160-236
11. A randomised, blinded, trial of clopidogrelversus aspirin in patients at risk of ischaemicevents (CAPRIE). CAPRIE SteeringCommittee. Lancet. 1996 ;348:1329-39.
12. Bhatt DL, Fox KA, Hacke W. Clopidogrel and aspirin versus aspirin alone for the prevention of atherothrombotic events. N Engl J Med. 2006;354:1706-17
13. Diener HC, Bogousslavsky J, Brass LM. Aspirin and clopidogrel compared with clopidogrel alone after recent ischaemic stroke or transient ischaemic attack in high-risk patients (MATCH): randomised, double-blind, placebo-controlledtrial. Lancet. 2004;364:331-7
14. Neumann FJ, Sousa-Uva M, Ahlsson A et al. 2018 ESC/EACTS Guidelines on myocardialrevascularization. EuroIntervention. 2019 Feb 20;14(14):1435-1534
15. Aboyans V, Ricco JB, BartelinkMEL et al. 2017 ESC Guidelines on the Diagnosis and Treatment of Peripheral Arterial Diseases, in collaboration with the European Society for Vascular Surgery (ESVS). EurHeart J. 2018;39:763-816
16. Halliday A, Mansfield A, Marro J. Prevention of disabling and fatal strokes by successful carotid endarterectomy in patients with outrecent neurological symptoms: randomised controlled trial.Lancet 2004;363:1491-502.
17. <https://weillcornellbrainandspine.org/sites/default/files/carotid-endarterectomy>
18. Hamur H, Değirmenci H, Bakırcı EM. Karotis arter hastalığının güncel girişimsel tedavisi. MN kardiyoloji. 2016;23:147-157
19. Vural Ü, Kızılay M, Balcı AY. Koroner baypas greftlemesi yapılacak karotis arter darlıklı hastalarda darlık derecesi ve cerrahi zamanlamanın inme ve mortaliteye etkisi: Retrospektif çalışma. TurkGogus Kalp Dama 2015;23:478-484
20. Gorlitzer M1, Froeschl A, Puschnig D.Is the urgent carotid endarterectomy in patients with acute neurological symptoms a safe procedure? . InteractCardiovascThoracSurg. 2009;8:534-7
21. Barbetta I, Carmo M, Mercandalli G. Outcomes of urgent carotid endarterectomy for stable and unstable acute neurologic deficits. J VascSurg. 2014;59:440-6
22. Bond R, Rerkasem K, Rothwell PM. Systematic review of the risks of carotid endarterectomy in relation to the clinical indication for and timing of surgery. Stroke 2003;34:2290-301
23. Compter A, van der Worp HB, Schonewille WJ. Stenting versus medical treatment in patients with symptomatic vertebral artery stenosis: a randomised open-label phase 2 trial. LancetNeurol. 2015;14:606-14
24. Stayman AN, Nogueira RG, GuptaR . A systematic review of stenting and angioplasty of symptomatic extracranial vertebral artery stenosis. Stroke 2011;42:2212-6.
25. Mantese VA, Timaran CH, Chiu D. The Carotid Revascularization Endarterectomy versus Stenting Trial (CREST): stenting versus carotid endarterectomy for carotid disease.Stroke. 2010 ;41:31-4.
26. Brott TG, HobsonRW , Howard G. Stenting versus endarterectomy for treatment of carotid-artery stenosis N Engl J Med. 2010;363:11-23
27. Kastrup A, Gröschel K, Krapf H. Early outcome of carotid angioplasty and stenting with and without cerebral protection devices: a systematic review of the literature. Stroke. 2003;34:813-9
28. Massop D, Dave R, Metzger C. Stenting and angioplasty with protection in patients at high-risk for endarterectomy: SAPPHERE Worldwide Registryfirst 2,001 patients. Catheter Cardiovasc Interv. 2009;73:129-36
29. Brott TG, HobsonRW , HowardG.Stenting versus endarterectomy for treatment of carotid-artery stenosis. N Engl J Med. 2010;363:11-23