

PARSİYEL VE TOTAL LARİNJEKTOMİ TEKNİKLERİ

Burak ERDEN¹

GİRİŞ

Larinks kanseri erkeklerde beşinci sıklıkta görülen tümör olmakla birlikte erkeklerde görülen tüm tümörlerin %2.5'lük kısmını oluşturmaktadır. Kadınlarda görülen tüm tümörlerin ise %0.5'lik bir kısmını oluşturmaktadır (1). Larinks kanseri kötü prognozlu ve tedavi sonrası hastanın hayat kalitesini düşüren kanserlerdir. Radyoterapi ve kemoradyoterapi tekniklerindeki gelişmelere rağmen cerrahi tedavi larinks kanserlerinin tedavisinde önemli bir rol oynamaya devam etmektedir. Günümüzde organ koruma protokollerinin yaygınlaşması neticesinde, larinks kanserleri tedavisinde radyoterapi veya kemoradyoterapi sıklıkla kullanılmaktadır. Fakat bu seçeneklerin toksik olması ve başarısızlıkları durumunda yapılacak cerrahilerin cerrah ve hasta açısından sınırlı olması baş boyun cerrahlarını yeni minimal invaziv cerrahi teknikler geliştirmeye itmiştir. Minimal invaziv cerrahi metodları larinks kanseri tedavi modalitelerini büyük ölçüde değiştirmiştir. Larinks koruyucu tekniklerin uygulama sıklığı artmakla birlikte parsiyel larinjektomi seçenekleri yerlerini korumaktadır. Parsiyel larinjektomi seçenekleri ileri evre ve rekürren larinks kanserinde total larinjektomiye hala iyi birer alternatif oluşturmaktadır (2,3). Total larinjektomi ileri evre seçilmiş hastalarda ve rekürren larinks kanserlerinde uygun bir tedavi seçeneği olarak kalmaya devam etmektedir.

PARSİYEL LARİNJEKTOMİ TEKNİKLERİ

Hastalığın evresi, klinisyenin veya kliniğin tecrübeleri, hastanın talepleri ve akciğer durumu da göz önünde bulundurularak cerrahi tedavi seçenekleri arasından uygun olanı tercih edilmektedir. Bu cerrahi tedavi seçenekleri transoral lazer cerrahisinden, total larinjektomiye kadar geniş bir yelpazede yer almaktadır. Cerrahi tekniklerin gelişmesiyle birlikte larinkste organ koruyucu cerrahi sıklığı son yıllarda artmıştır. Transoral lazer cerrahisinin (TOLC) bir çok alandaki artlarından bahseden yayınların sıklığıyla birlikte açık parsiyel larinjektomilerin (APL) endikasyon alanı daralmıştır (4,5).

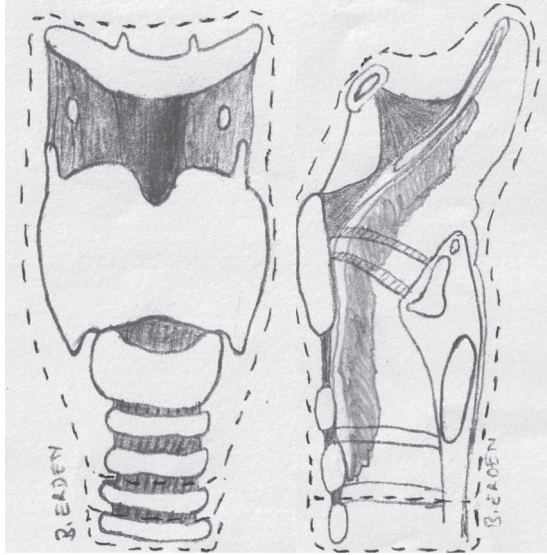
Günümüzde giderek artan tecrübe ve cerrahi deneyimlerle trakeotomi olmadan solunum fonksiyonunu yerine getirecek, konuşmayı sağlayacak ve aspirasyonu önleyecek mekanizmanın yanlış bilinenin aksine vokal kordlar değil krikoid ünite olduğu görülmüştür. Tek bir krikoid ünite bile tümöral dokuyla infiltrate olmadığı, korunabildiği durumlarda hasta organ koruyucu cerrahi için adaydır. Parsiyel cerrahilerinde ana amacı bu fonksiyonel ünitenin hiç değilse birinin korunması yoluyla hastanın konuşma ve solunum fonksiyonlarının devamını sağlamaktır (6).

Açık parsiyel larinjektomiler konvansiyonel sınıflama metodlarında 3 ana grup altında toplanmıştır. Bu sınıflandırma larinkse giriş şekli baz alınarak yapılmıştır (7,8).

¹ Uzm. Dr. Burak ERDEN, Mersin Şehir Eğitim ve Araştırma Hastanesi, burakerden@gmail.com

9. Akciğer veya kalp patolojisi nedeniyle parsiyel larinjektomiye tolere edemeyecek hastalar
10. Çok ileri yaşlı hastalar diye sıralayabiliriz.

Larinks, hyoid kemik ve üst trakeal halkalarda dahil olmak üzere bütünüyle çıkarılır. Tiroid kartilaj invazyonu varsa strep kaslar ve tiroid dokusunun da çıkarılması uygundur (Şekil 5). Farinks operasyon sonrası uzun dönemde beslenmeyi sağlamak amacıyla kapatılarak yeni farinks oluşturulur. Operasyon sonrası erken dönemde beslenmeyi sağlamak için nazogastrik sonda veya parenteral beslenme tercih edilebilir. Operasyon sonrası oral alım süresi uzun olacaksa gastrostomi tercih edilebilir. Trakea cilde ağızlaştırılarak kalıcı bir stoma oluşturulur. Üst solunum yolları ile alt solunum yolları böylelikle birbirinden ayrılır. Bunun neticesinde fonasyon ve üst solunum yollarının alt solunum yolları üzerine koruyucu fonksiyonun ortadan kalmaktadır. Günümüzde fonasyonu yeniden kazanmak amacıyla en sık trakeoözafagial şant oluşturularak takılan ses protezleri sıklıkla uygulanmaktadır. Özofagiya konuşma ve elektrolarinks konuşma cihazları da diğer seçeneklerdir.



Şekil 5: Total Larinjektomi

Yara yeri komplikasyonları en sık görülen komplikasyonlardır. Faringokutanöz fistül total larinjektominin en can sıkıcı komplikasyonudur. Faringokutanöz fistül oluşumu için predispozan faktörler konusunda fikir birliği olmasa da potan-

siyel nedenler total larinjektomiyle birlikte boyun diseksiyonu yapılması, tümörün ileri evre evre olması, supraglottik yerleşmesi, ameliyat öncesi açılan trakeotomi, oral beslenmeye erken geçilmesi, farinksin T biçiminde onarılması, hipoproteine mi, ameliyat sonrası hemoglobinin düzeyi, hastada kronik hastalık olması, preoperatif radyoterapi almış olması ve cerrahi sınırın negatif olmaması sayılabilir (19). Yara yeri enfeksiyonu, trakeostomal rekürrens, hipoparatiroidizm, stres peptik ülseri ve kanaması, faringoözofagiya stenoz, trakeit bu cerrahinin diğer görülen komplikasyonlarıdır.

SONUÇ

VPL ve AHPL larinks tümörlerin tedavisinde kullanılan, düşük rekürrens ve yüksek larinks korunma oranlarına sahip olan güvenilir cerrahi yöntemlerdir. VPL, TOLC, TORC ve radyoterapi metotlarındaki gelişmeler nedeniyle günümüzde giderek daha az tercih edilmektedir. AHPL ileri evre tümörlerde total larinjektomiye alternatif olabilen ve larinks fonksiyonunu koruyan etkin bir cerrahi metodudur. Total larinjektomi ileri evre seçilmiş hastalarda ve rekürren larinks kanserlerinde hala uygun bir tedavi seçeneğidir.

Anahtar Kelimeler: Larinks kanseri, Vertikal parsiyel larinjektomi, Açık horizontal parsiyel larinjektomi, Total larinjektomi,

KAYNAKÇA

1. de Campora E, Radici M, Camaioni A, et al. Clinical experiences with surgical techniques and treatment results in patients undergoing subtotal laryngectomies. *Eur Arch Otorhinolaryngol* 1994; 251: 329-34
2. Schwaab G, Mamelle G, Lartigau E, et al. Surgical salvage treatment of T1/T2 glottic carcinoma after failure of radiotherapy. *Am J Surg* 1994; 168: 474-5.
3. Watters GWP, Patel SG, Rhys-Evans PH. Partial laryngectomy for recurrent laryngeal carcinoma. *Clin Otolaryngol* 2000; 25: 146-52.
4. Gallo A, de Vincentiis M, Manciooco V, et al. CO2 laser cordectomy for early-stage glottic carcinoma: a long-term follow-up of 156 cases. *Laryngoscope* 2002; 112: 370-4.
5. Sigston E, de Mones E, Babin E, et al. Early-stage glottic cancer: oncological results and margins in laser cordectomy. *Arch Otolaryngol Head Neck Surg* 2006; 132: 147-52.
6. Tufano RP. Organ preservation surgery for laryngeal cancer. *Otolaryngol Clin N Am* 2002;35(5):1067-80.
7. Laccourreye H, Laccourreye O, Weinstein G, et al. Supracricoid laryngectomy with cricohyoidoepiglottopexy:

- A partial laryngeal procedure for glottic carcinoma. *Ann Otol Rhinol Laryngol* 1990; 99: 421-6.
8. Bocca E, Pignataro O, Oldini C. Supraglottic laryngectomy: 30 years of experience. *Ann Otol Rhinol Laryngol* 1983; 92: 14-8, Pearson BW. Subtotal Laryngectomy. *Laryngoscope* 1981; 91: 1904-12.
 9. Succo G, Peretti G, Piazza C, et al. Open partial horizontal laryngectomies: a proposal for classification by the working committee on nomenclature of the European Laryngological Society. *Eur Arch Otorhinolaryngol* 2014; 271: 2489-96.
 10. Bailey B. J. (2006). Early stage glottic and supraglottic carcinoma: vertical partial laryngectomy and laryngoplasty. In Bailey B. J. Johnson J. T. Newlands S.D. (Eds.), *Head and Neck Surgery—Otolaryngology* (4nd ed., pp. 1727–1742). Philadelphia, United States: Lippincott Williams & Wilkins.
 11. Martin Canis, Alexios Martin, Friedrich Ihler, et al. Results of transoral laser microsurgery for supraglottic carcinoma in 277 patients *Eur Arch Otorhinolaryngol*. 2013 Aug;270(8):2315-26. doi: 10.1007/s00405-012-2327-6.
 12. Weinstein GS, O'Malley BW Jr, Snyder W, et al. Transoral robotic surgery: supraglottic partial laryngectomy. *Ann Otol Rhinol Laryngol*. 2007 Jan;116(1):19-23. doi: 10.1177/000348940711600104.
 13. Weinstein GS, Laccourreye O, Rassekh C. H. (2006). Early glottic and supraglottic carcinoma: Open supraglottic and supracricoid partial laryngectomy In Bailey B. J. Johnson J. T. Newlands S.D. (Eds.), *Head and Neck Surgery—Otolaryngology* (4nd ed., pp. 1743–1756). Philadelphia, United States: Lippincott Williams & Wilkins.
 14. Laccourreye O, Laccourreye L, Garcia D, et al. Vertical parsiel laryngectomy versus supracricoid parsiel laryngectomy for selected carcinomas of the true vocal cord classified as T2N0. *Ann Otol Rhinol Laryngol* 2000;109(10 Pt1):965-71.
 15. Laccourreye O, Muscatello L, Laccourreye L, et al. Supracricoid parsiel laryngectomy with cricohyoidoepiglottopexy for early glottic carcinoma classified as T1-T2N0 invading the anterior commissure. *Am J Otolaryngol* 1997;18(6):385-90.
 16. Bron L, Brossard E, Monnier P, et al. Supracricoid parsiel laryngectomy with cricohyoidoepiglottopexy and cricohyoidopexy for glottic and supraglottic carcinomas. *Laryngoscope* 2000;110(4):627-34
 17. Pearson BW. Subtotal laryngectomy. *Laryngoscope* 1981; 91:1904-12.
 18. Bernáldez R, Garcla-Pallares M, Morera E, et al. Oncologic and functional results of near-total laryngectomy. *Otolaryngol Head Neck Surg* 2003; 128:700-5.
 19. Akduman D, Naiboğlu B, Uslu C et al. Total larinjektomi sonrası faringokutanöz fistül: Sıklığı, etkileyen faktörler ve tedavi yaklaşımı. *Kulak Burun Bogaz Ihtis Derg* 2008;18(6):349-354